VORLESUNGEN

ÜBER

UNTERLEIBS-HERNIEN

GEHALTEN

IM SOMMER-SEMESTER 1864

VON

DR. W. LINHART,

K. HOFRATH, PROFESSOR DER CHIRURGIE UND OBERWUNDARZT DES JULIUSHOSPITALS ZU WÜRZBURG, RITTER DES K. BAYER. VERDIENSTORDENS VOM HEIL. MICHAEL, MITGLIED MEHRERER IN- UND AUSLÄND. GELEHRTEN GESELLSCHAFTEN.

MIT ZAHLREICHEN IN DEN TEXT EINGEDRUCKTEN HOLZSCHNITTEN.

NEUE AUSGABE.

WÜRZBURG.
A. STUBER'S BUCHHANDLUNG.
1882.

Vorwort.

Zu wiederholten Malen sprachen Zuhörer von mir den Wunsch aus, sie möchten meine Ansichten und Erfahrungen über Hernien übersichtlich zu einem Ganzen zusammengestellt besitzen. Obwohl diess von jeher einer meiner Lieblingsgedanken war, eine vollständige Herniologie mit ganz nach der Natur gezeichnetem Atlas zu veröffentlichen, konnte ich doch bisher diesen Gedanken nicht verwirklichen, habe aber die Sache nicht aufgegeben, sondern auf eine spätere, günstigere Zeit verschoben.

Inzwischen hat mich jedoch das steigende Interesse meiner Zuhörer an meinen anatomischen und klinischen Demonstrationen bewogen, dem oben erwähnten Wunsche Vieler insoweit zu entsprechen, dass ich meine Vorträge, die ich im Sommersemester 1864 hielt, stenographiren zu lassen und mit den nöthigsten Holzschnitten versehen zu veröffentlichen.

Jedermann kennt die Vorzüge und Mängel dieser Gattung von Werken, unter den letzteren ist die Unvollkommenheit der Literatur einer der grössten und unausweichlichsten; ich bin auch überzeugt, dass von dem vorliegenden Werke Niemand etwas Anderes verlangen wird, als das, was ich zu geben beabsichtigte, nämlich meine Vorträge, denen mehr als 20jährige anatomisch-klinische Studien zu Grunde liegen. Bei der Anatomie der Bruchpforten legte ich einen besonderen Werth darauf, Alles vor den Augen meiner Zuhörer zu präpariren und meine Behauptungen anschaulich zu begründen und zu zeigen, dass diejenigen meiner Anschauungen, die den gangbaren widersprechen, nicht aus der Luft gegriffen und so vornehm abzufertigen sind, wie diess von manchen Seiten geschah und geschieht.

Die grosse Anzahl pathologischer Präparate, die ich vorzeigte, wollte ich Anfangs auch abbilden lassen, bin aber davon zurückgekommen, denn diese Abbildungen hätten, um deutlich zu sein, eine bedeutende Grösse haben müssen, die sich mit in den Text eingedruckten Holzschnitten nicht recht verträgt.

Leider wurde ich durch sehr anstrengende Berufsgeschäfte nahezu ein Jahr lang verhindert die Correctur der Stenographieen zu bewerkstelligen und kann erst jetzt das seit mehr als einem Jahre fertige Werk veröffentlichen.

Desshalb wird es mir nicht verargt werden, wenn ich von mir später in die Hand gekommenen Arbeiten

nichts erwähne, wie z. B. der ebenso zeitgemässen als ausgezeichneten Arbeit *Streubel*'s über Scheinreductionen, welches Jedem, der jetzt über Hernien arbeitet, wirklich unentbehrlich ist.

Was die Anordnung des Materials betrifft, so habe ich die übliche Abtheilung nach den Vorlesestunden nicht gewählt, einerseits war dies nicht möglich, da manche Vorlesungen wegen der vielen Demonstrationen zu kurz ausgefallen wären, andererseits stört diese Abtheilungsweise im Lesen, indem nothwendig Zusammengehöriges zerrissen wird.

Indem ich nun hiemit dies Werkchen der Oeffentlichkeit übergebe, spreche ich nur den einzigen Wunsch aus, irgendwie damit genützt zu haben.

Würzburg, den 30. October 1865.

Linhart.

Inhalts-Verzeichniss.

Anatomie der Hernien.

Seite

Begriff und Definition 1
Bruchinhalt 2
Bruchsack 24
Form der Bruchsäcke 27
Textur des Bruchsackes 29
Bruchpforte und accessorische Hüllen des Bruches 35
Nabelbrüche 39
Nabellücke 39
Verschiedenheiten der Nabelbrüche 41
Leistenhernie 43
Entstehung des Leistenkanals 52
Gubernaculum Hunteri 53
Peritoneum und Descensus testiculi 55
Schichtung der Inguinal-Hernien 62
Schichtung der Hernia incompleta oder interstitialis 62
Schichtung einer Hernia inguinalis completa oder scrotalis . . . 64
Schenkelhernien 66
Gefässe des Schenkelbugs 80
Varietäten der Schenkelhernien 82
Herniae ventrales 86
Hernien, die an der unteren Wand der Bauchhöhle hervortreten . 87
Hernia foraminis ovalis 88
Schichten der Herniae foraminis ovalis 93
Hernia ischiadica 93
Hernia perinealis 95
Hernia vaginae 97

Seite

Hernia in recto 98
Zwerchfell's Brüche 98
Hernia interna 100

Aetiologie.

Bruchtheorie und Mechanik der Bruchentstehung 104
Relative Häufigkeit der Brüche 112

Verschiedene Zustände.

Freie Hernien 117
Irreponible Hernien 119
Folgen irreponibler Brüche 122
Einklemmung der Hernien 122
Folgen der Incarceration 128

Diagnose der Hernien.

Im Allgemeinen 131
Diagnose der Nabelhernien 133
Diagnose der Leistenbrüche 135
Interstitielle Brüche 135
Complete Leistenhernie 137
Aeussere und innere Hernien 139
Differenzial-Diagnose der Leistenhernien 140
Diagnose der Femoralhernie 146
Differenzial-Diagnose der Femoralhernien 147
Diagnose der Hernia foraminis ovalis 150
Diagnose der Hernia ischiadica 152
Diagnose der Hernia perinealis 153
Diagnose der Hernia vaginalis 153
Diagnose der Hernia in recto 153
Diagnose der Hernia diaphragmatica 154
Diagnose der Herniae internae 154
Diagnose der freien Hernien 155
Diagnose der irreponibelen Brüche 156
Diagnose incarcerirter Hernien 156

Therapie.

Palliative Therapie der freien Hernien 164
Nabelhernien 167
Bruchbänder 172
Radicale Behandlung freier Hernien 193
Therapie der irreponiblen nicht incarcerirten Brüche 203

Seite

Therapie der incarcerirten Hernien 208
Unterstützungsmittel der Taxis 214
Taxis bei den einzelnen Hernien-Arten 215
Was ist nach der Reposition zu sehen und zu thun? 216
Herniotomie 222
Schwierigkeiten beim Reponiren der Därme 240
Was hat man beim Gangran des Darmes zu thun? 241
Schliessung der Wunde 244
Was ist bei irreponiblen angewachsenen Därmen zu thun? 245
Besondere Bemerkungen bei der Herniotomie der einzelnen Brucharten 246
Nabelhernien 246
Leistenbrüche 248
Schenkelhernien 249
Operation der Hernia obturatoria 252
Operation der H. ischiadica und perinealis 253
Elytro- und Hydrocele 253
Ungünstige Ereignisse bei der Operation 254
Ueble Ereignisse nach der Operation 261
Therapie bei inneren Incarcerationen 264
Bemerkungen über den Anus praeternaturalis 266

Anatomie der Hernien.

Begriff und Definition.

Das Wesen einer Hernie besteht darin, dass ein Baucheingeweide aus der Bauchhöhle durch eine normale oder abnorme Oeffnung der Bauchwände heraustritt und das Peritoneum vor sich hertreibt. Die gebräuchlichste Benennung ist das Wort Hernia, welches eigentlich griechischen Ursprungs ist und wahrscheinlich von ἔρνος der Zweig abstammt; daher die lateinische, jetzt kaum gebräuchliche Benennung Ramex, es liegt also die Idee eines Auswuchses zu Grunde. Das Wort Hernie ist im wissenschaftlichen Gebrauche so verbreitet, dass es in allen lebenden Sprachen eingebürgert ist: die Hernie, l'Hernie, l'Ernia u. s. w. Der deutsche Name Bruch oder Leibschaden wird mehrentheils von Laien gebraucht. Die von einigen Neueren eingeführten deutschen Bezeichnungen, wie Vortreibung (Soemmering), Vorlagerung (Wattmann), erfreuten sich keiner Aufnahme, obwohl sie nicht auf falschen Begriffen basirt sind, wie die gebräuchlichsten Namen Hernie und Bruch. Das griechische Wort (Cele) wird in Zusammensetzungen mit dem Bruchinhalt gebraucht, z. B. Enterocele (Darmbruch), Epiplocele (Netzbruch) etc., oder in Zusammensetzungen mit der Bruchpforte, z. B. Omphalo-elytro-hedrocele, Nabel-, Scheiden-, Mastdarmbruch. Die wesentlichen Bestandtheile einer Hernie sind:

1) Das vorgelagerte Eingeweide (Bruchinhalt).

2) Das ausgestülpte Bauchfell (Bruchsack).

3) Die Bruchpforte, d. h. diejenige Oeffnung an der Bauchwand, durch welche das Eingeweide hervortritt.

4) Die accessorischen Hüllen oder Bedeckungen des Bauchs, das sind diejenigen Schichten, welche an der Bauchpforte mit vorgedrängt und mitgezogen werden.

Diese genannten Bestandtheile sind nothwendig zum Begriffe einer äusseren Hernie; die sogenannten innern Hernien haben, wie wir sehen werden, keine Bruchpforte und hiemit auch keine accessorischen Hüllen; sie treten überhaupt nicht als Geschwülste auf.

Allgemein wird angegeben, dass es Brüche ohne Bruchsack und leere Bruchsäcke ohne Inhalt gebe; letzteres ist richtig, aber nur vorübergehend, vorausgesetzt, dass der Bruchsack nicht an seiner Mündung verwachsen oder sehr verengt ist; ersteres halte ich für unrichtig, indem jedes vom Peritoneum überzogene Organ einen Bruchsack haben muss, wie Sie dies beim Coecum sehen werden. Die Harnblase fällt zunächst mit dem extraperitonealen Theile vor nnd verdient ebenso den Namen eines Vorfalles, wie der Austritt von Eingeweiden unter die Haut nach vorhergegangenen Bauchdeckenwunden, Rupturen des Bruchsackes und nach Herniotomien, bei denen der grösste Theil des Bruchsackes ausgeschnitten wurde. Einen solchen Fall sah ich bei einer Hernia femoralis, wo nach der Verheilung der Hautwunde die Dünndärme unter der Haut des Oberschenkels bis über dessen Mitte herabtraten und durch die dünne, fettlose Haut der alten Frau ihre Windungen erkennen liessen.

Wir wollen nun die obengenannten anatomischen Bestandtheile der Brüche durchgehen und werden folgende Reihe einhalten. Wir beginnen mit dem Bruchinhalt, d. h. der Betrachtung der wichtigsten anatomischen Verhältnisse der Baucheingeweide, gehen dann zur Anatomie des Bruchsacks, endlich zur Anatomie der Bruchpforten und der damit zusammenhängenden accessorischen Hüllen. Da nach den Bruchpforten die speciellen Hernien benannt werden, so reiht sich die ganze übrige anatomische Betrachtung der Hernien an die der Bruchpforten.

Bruchinhalt.

Den Inhalt der Brüche bilden zumeist die Gedärme, unter diesen am häufigsten der Dünndarm; dem zunächst steht das Quercolon, nach diesem kömmt die Flexura sygmoidea, dann das Coecum. Ausserdem hat man die Blase, den Uterus, die Tuben in den Brüchen gefunden; bei letzteren Organen gibt es immer gewisse Eigenthüm-

lichkeiten, die derartige Brüche von gewöhnlichen Darmhernien ziemlich scharf anatomisch unterscheiden, wie Sie dies an den betreffenden Präparaten sehen werden. Ich muss zwar die Kenntniss der Baucheingeweide und ihre gegenseitige Lage bei Ihnen voraussetzen; aber des bessern Verständnisses willen, werde ich einige wichtige anatomische Punkte praktisch an der Leiche mit Ihnen durchnehmen, namentlich das Peritoneum. Sie wissen, dass die meisten Organe des Unterleibs einen Peritonealüberzug haben und durch Duplikaturen des Bauchfells an die hintere, obere und untere Wand der Unterleibshöhle befestigt sind. Diese Duplikaturen, welche den Namen Bänder, Gekröse, Falten u. s. w. führen, sind für das Verständniss der Hernien von ausserordentlicher Wichtigkeit. Wir wollen dieselben in ihrer Beziehung zur normalen Lage der Eingeweide und zur veränderten Lage derselben in den Hernien betrachten. Natürlich werden wir nur das Wichtigste davon einer näheren Untersuchung würdigen.

Wenn Sie die offene Bauchhöhle betrachten, so sehen Sie in der Regio epigastrica die Leber, den Magen und die Milz in ihrer bekannten Lage. Die Befestigungsfalten der Leber an ihrer oberen Fläche, an ihrem hinteren Rande und an ihren beiden Enden, sowie die Befestigungsmittel der Milz haben für uns kein Interesse. Dagegen sehen wir an der unteren Fläche der Leber einige für uns wichtige Gebilde und zwar zunächst das kleine Netz, eine zweiblätterige Peritonealfalte, die zwischen der Leber und dem concaven Bogen des Magens ausgespannt ist. Wenn man diese Duplikatur trennt, so eröffnet man einen grossen serösen Sack, dessen rückwärtige Wand von der oberen Platte des Quergrimmdarmgekröses, welche hier gegen das Zwerchfell hinaufsteigt, gebildet wird. Es ist diese Höhle die Bursa omentalis, welche eine constante grosse Höhlung darstellt und mit der übrigen Bauchhöhle durch das sogenannte Foramen Winslowii zusammenhängt; wenn ich den rechten Leberlappen stark in die Höhe hebe, den Quergrimmdarm (d. h. dessen rechtes Ende) und den Magen nach links und unten ziehe, so sehen Sie von der unteren Fläche der Leber zwei breite Duplikaturen herabgehen; die vordere geht zur oberen knieförmigen Beugung des Duodenums und heisst *Lig. hepatico-duodenale;* die hintere, welche gegen das obere Ende der rechten Niere geht, ist das *Lig. hepatico-renale;* zwischen beiden sehen Sie eine ovale in diesem Falle ziem-

lich grosse Oeffnung; dies ist das Foramen Winslowii; die einzige Stelle, an der die Bursa omentalis offen ist; durch diese Oeffnung sah Rokitansky einen Theil der Dünndärme in die Bursa omentalis hineingedrängt. Ich muss gestehen, dass ich mir den Eintritt des Dünndarms ohne vorhergehendes Eintreten des rechten Endes vom Quercolon bei normalen Verhältnissen nicht vorstellen kann, indem der Dünndarm über das Colon transversum treten muss. Es müssen in diesem Falle angeborene Gekrösanomalien vorhanden gewesen sein.

Das Foramen Winslowii steht in der natürlichen Lage nicht offen, wie Sie es hier bei der Abduktion der Organe sehen, sondern seine Ränder berühren sich wenigstens zum grössten Theil. Dieser Umstand erleichtert bei allgemeiner Peritonitis eine faserstoffige Verklebung dieser Oeffnung und es kann ein abgesacktes Exsudat in der Bursa omentalis vorkommen, dessen wichtigstes Unterscheidungsmerkmal von einem allgemeinen serösen Exsudat (wenn nicht ein solches auch vorhanden wäre), der Darmton bei aufrechter Stellung des Körpers in der unteren Schmerbauchgegend von den Dünndärmen herrührend sein müsste. Cloquet gab ein sinnreiches Verfahren für die Operation dieses Hydrops an, welches jedoch nicht leicht zur Ausführung kommen dürfte, da eine exacte Diagnose in den meisten Fällen wohl nicht möglich ist.

Sie werden oft lesen, dass man in Zwerchfellsbrüchen Leber, Magen und Milz fand, aber das waren sämmtlich Rupturen des Zwerchfells mit einem grösseren oder kleineren Prolapsus der Bauch-Eingeweide in die Thoraxhöhle.

Gehen wir zur Betrachtung der Gedärme über und zwar zunächst zum Dünndarm. Sie wissen, dass dieser das längste Stück des ganzen Ernährungscanals ist, dass er mannigfaltig gewunden, an einer breiten Peritonealfalte hängend, die grösste Excursionsfähigkeit unter allen Gedärmen hat; auch ist der Dünndarm, natürlich mit Ausnahme des Duodenums, am häufigsten in den Brüchen zu finden. Wenn man einen Leichnam am Rücken liegen lässt, so wird man sich schwer oder wenigstens nicht schnell ein Bild von dem sehr beweglichen Dünndarmgekröse bilden; legt man aber einen Leichnam so auf die Vorderseite, dass die Brust auf einem, das Becken und die unteren Extremitäten auf einem anderen Tische liegen, der Bauch aber frei ist und die Dünndärme herabhängen, so kann man sich sehr leicht und schnell das Gesammtbild des Gekröses darstellen. Man sieht

dann, dass das Mesenterium im Ganzen die Gestalt eines Dreieckes hat, dessen abgestutzte Spitze (Radix mesenterii) an der Wirbelsäule liegt und von dem zweiten Lendenwirbel schräg nach rechts und unten zur rechten Symphysis sacro-iliaca zieht, oder mit anderen Worten, es beginnt am Ende des Duodenums und endet an der Einmündungsstelle des Ileums in das Coecum. Die Basis dieses Dreiecks würde, wenn der Darm nicht so gewunden wäre, eine Bogenlinie sein, deren grösste Convexität in die Mitte des Dünndarms fiele. Es ist auch in der That das Dünndarmgekröse an den mittleren Darmschlingen länger, als an den oberen und unteren. Dass der Darmrand des Gekröses so lang sein muss, als der Darm selbst, versteht sich von selbst. Durch die vielen Windungen bekömmt das Gekröse in der Nähe des Darmrandes das Aussehen einer Krause. Wenn der Leichnam so liegt, wie Sie ihn sehen, so hängt der Dünndarm tief herab, die Distanz von der Radix mesenterii bis zum Darmrande, also die Länge des Gekröses (im gespannten Zustande) beträgt 72 Pariser Zoll. Die Länge des Quergrimmdarmgekröses, d. h. die Distanz von der Mitte der Wirbelsäule zur Mitte des Quercolons, beträgt hier 84 Pariser Zoll, es hängt also, wie Sie sehen, in diesem Falle das Quercolon 12 Zoll tiefer, als der Dünndarm; das wollen Sie sich einstweilen merken, meine Herren; wir werden das beim Dickdarm würdigen können. Ich habe Ihnen gesagt, dass das Dünndarmgekröse in der Mitte länger ist, als an den oberen und unteren Schlingen; es kommt aber bei wirklichen Hernien vor, dass das Gekröse einer ganz kleinen Schlinge viel länger ist, so dass eine zungenförmige Verlängerung einer Gekrösparthie erscheint; dies kommt bei alten, besonders Inguinalhernien, wenn sie etwas gross sind, immer vor und ist auch nothwendig, wenn ein Darm bei aufrechter Stellung des Körpers tief im Scrotum oder in den Labien liegen bleiben soll. Wenn Sie diesen Leichnam senkrecht aufrichten, so sehen Sie, dass der Dünndarm bei der ungeheueren Spannung des gesammten Gekröses nur etwas über die Symphyse herabhängt; denken Sie sich nun die Bauchhöhle geschlossen und die übrigen Därme durch die Bauchpresse in ihrer normalen Lage erhalten, so werden Sie um so mehr einsehen, wie wichtig und nothwendig eine abnorme partielle Verlängerung des Gekröses, d. h. derjenigen Darmparthie, die im Bruch liegt, ist, wenn ein Darm tief genug über die Symphyse herabtreten soll.

Wenn ich den ganzen Dünndarm nach rechts ziehe, das Quercolon nach aufwärts schlage, so sehen Sie dicht an der Einmündungsstelle des unteren Querstückes des Duodenums in das Jejunum eine nach rechts ausgebuchtete Nische im Peritoneum (Fig. 1. a); es ist

Fig. 1.

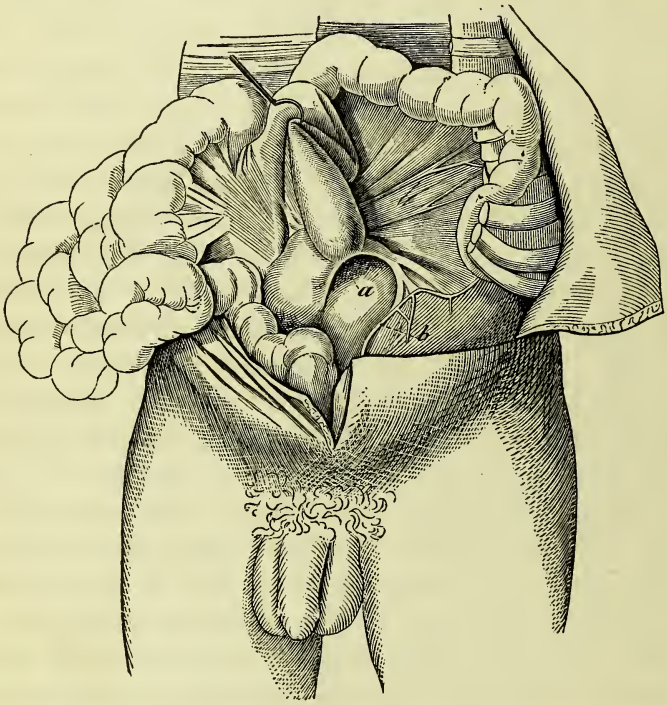

dies die von Huschke beschriebene *fossa duodeno-jejunalis*, eine constante Ausbiegung des Bauchfells, welche in neuerer Zeit erst eine besondere Wichtigkeit erhielt, indem *Treitz* dieselbe mit einer besonderen Gattung innerer Hernien, der Hernia retroperitonealis, wie er sie nennt, in Zusammenhang brachte. Wir werden später noch von dieser Hernie sprechen.

Die Mündung dieser Grube wird von einer halbmondförmigen Bauchfellfalte begrenzt, welche meistens mit ihrem concaven Rande nach rechts sieht; manchmal ist jedoch diese Falte am unteren Umfang des Eingangs in diese Höhle; in noch selteneren Fällen ist die Falte mehr weniger oben angebracht, wie Sie dies im vorliegenden Falle, dem Leichname eines dreissigjährigen Mannes, sehen. In dem

freien Rande dieser Falte läuft die Vena mesenterica inferior und die Arteria colica sinistra (Fig. 1. b). Die Grösse dieser Vertiefung variirt sehr und sie enthält im normalen Zustande eine Darmschlinge. Es kann diese Grube, ohne dass ihre Mündung vergrössert wird, sich so ausdehnen, dass sie den ganzen Dünndarm enthält. Diess ist dann die Treitz'sche Hern. retroperitonealis.

Wir kommen nun zum Dickdarm. Sie wissen, dass man denselben in mehrere Abschnitte theilt, welche mehr weniger auffallende Verschiedenheiten von einander zeigen; das Coecum, colon adscendens, transversum, descendens, die Flexura sygmoidea und das Rectum. Die Lage des gesammten Dickdarms ist bekanntlich die, dass derselbe den Dünndarm an drei Seiten einfasst. Es liegt nämlich das Coecum in der rechten Darmweiche, von da steigt der Dickdarm bis gegen die Leber empor, biegt sich hier rechtwinklig um und geht nach links bis gegen die Milz, steigt da an die linke Seite herab, macht eine S-förmige Krümmung gegen das Kreuzbein, an dessen Mitte er als Mastdarm herabläuft und da nach aussen mündet. Die beweglichsten Theile des Dickdarms sind das Quercolon und das S romanum.

Betrachten wir etwas näher den Blinddarm, so sehen wir, dass unterhalb der Einmündungsstelle des Dünndarms der dicke Darm eine sackförmige Ausbuchtung bildet; nach oben zu gibt er keine deutliche Grenze zwischen aufsteigendem Grimm- und Blinddarm.

Bardeleben will blos denjenigen Theil Coecum genannt wissen, welcher unterhalb der Valvula coli liegt, also den eigentlichen Blindsack, welcher ganz vom Peritoneum überzogen ist, um den Streit, ob das Coecum ohne Bruchsack vorfallen könne, zu erledigen. Man behauptet nemlich noch jetzt von vielen Seiten, dass der Blinddarm mit seiner nicht vom Peritoneum überzogenen hinteren Fläche ohne Bruchsack in einen Bruch herabtreten könne; indem man sagt, über dem eigentlichen Blindsack läge die hintere Fläche des Darmes auf ein Drittheil seiner Peripherie ohne Peritonealüberzug frei. Wenn man sich an die Begrenzung von Bardeleben hält, so müsste, wenn der Blindsack vortritt, immer ein wirklicher Bruchsack vorhanden sein, und wenn die hintere Fläche des höheren Darmstücks ohne alles Peritoneum vorfiele, so müsste dies geschehen, während das eigentliche Coecum in der Bauchhöhle bliebe, es müsste also eine Knickung unmittelbar an der Coecalklappe stattfinden.

Wenn Sie das eigentliche Coecum genau betrachten, so werden Sie finden, dass immer ein Gekröse da ist, dessen Platten sich beinahe berühren, das über dem Blindsacke beginnt und kürzer werdend gegen das Colon adscendens sich verliert. Es ist also der Name eines Meso-coecums vollkommen gerechtfertigt; dieses Gekröse ist manchmal ziemlich breit. Aus alldem muss Ihnen klar werden, dass das Herabsteigen eines Coecums ohne Brucksack nur dann möglich wäre, wenn während des Herabsteigens sich der ganze Peritoneal-Ueberzug des eigentlichen Blindsackes und des Processus vermiformis ablösen würde, und das ist eine Unmöglichkeit. Ich muss Ihnen noch bemerken, dass ich auch einen über dem Blindsack liegenden Theil des Dickdarms zum Blinddarm zähle, da immer mit dem eigentlichen Blindsack ein höheres Stück des Darmes in den Bruch herabkömmt.

Man kennt von der anatomischen Untersuchung her nur zwei Formen von Cöcalbrüchen. Wenn nemlich derselbe rechts herabsteigt, ob in Leisten oder Schenkelbrüchen gilt gleich, so tritt das Gekröse und die angrenzenden Parthien des Peritoneums der Darmweiche in die Bruchpforte herab, und diesem folgt der gegenüber liegende Theil des Parietalblattes vom Bauchfell. Wenn man in einem solchen Bruch das Peritoneum geöffnet hat, so erscheint das Coecum an der hinteren Wand des Bruchsacks verwachsen, und wenn das Gekröse kurz ist, wie angeklebt an der hinteren Wand. Sie haben unlängst bei der Präparation einer rechtsseitigen Leistenhernie diesen Fall gesehen; es war damals das Gekröse ziemlich lang, so dass der untere Theil des vorliegenden Darmes sehr beweglich, der obere (wenn man will, schon Colon adscendens) war unmittelbar an der hinteren Wand des Brucksacks angewachsen. Vergleichen Sie dieses Präparat mit der Abbildung von Scarpa, die ich Ihnen hier zeige, und dem Präparate aus der hiesigen Hesselbach'schen Sammlung, so werden sie genau dieselben Bilder wieder finden. *Hunter* verglich das ebenbeschriebene Verhalten des Blinddarms zum Bruchsack rechterseits mit dem Verhalten des Hodens und Samenstranges zum Processus vaginalis; dieser Vergleich ist so treffend, dass er selbst demjenigen ein klares Bild geben könnte, der nie ein Präparat oder eine Abbildung von rechtseitigem Blinddarmbruche gesehen hat.

Die zweite Art der Cöcalbrüche sind die linksseitigen; diese kommen nie allein vor, sondern immer mit einer Anzahl von Dünndärmen, die, wie sich schon Camper ausdrückte, den Blinddarm nach-

ziehen; es hat alsdann das Coecum immer ein langes und breites Gekröse. Wenn durch eine Anomalie das Blinddarmgekröse von vornherein so breit ist, oder wenn, wie dies Gruber beschrieb, das gesammte Dickdarmgekröse gleichmässig sehr lang und breit ist, und wie eine Fortsetzung des Dünndarmgekröses aussieht, so könnte der Blinddarm auch links allein vorfallen; mir ist aber davon kein Beispiel bekannt.

Was von **völlig** bruchsacklosen Cöcumbrüchen geschrieben und gesprochen wird, stammt von Täuschungen am Operationstische. Ich will Ihnen zwei Fälle erzählen, die Ihnen zeigen werden, welche kolossalen Täuschungen unter Umständen vorkommen können. Beide Fälle wurden von sehr erfahrenen Chirurgen operirt.

1. Ein Mann, der lange Zeit einen rechtsseitigen grossen Scrotalbruch hatte, wurde, nachdem er eine grosse Menge Bieres getrunken hatte, aus einem Wirthshause hinausgeworfen, er fiel dabei mit dem Scrotum gegen einen Barrièrestock, sank um und wurde sogleich in das allgemeine Krankenhaus in Wien gebracht. Er zeigte die intensivsten Erscheinungen einer incarcerirten Hernie. Es wurde sofort operirt, man öffnete einen Sack, den man für den Bruchsack hielt, und kam in eine Höhle, die Fäcalmasse enthielt und entleerte. Der Operateur ging mit dem Finger in die Höhle ein und sagte, er fühle die Tulpische Klappe und es sei die geöffnete Höhle das ohne Bruchsack herabgestiegene Coecum gewesen. Der Kranke starb unter den bekannten Erscheinugen der Darmperforation. Die Section erklärte nun diesen interessanten Fall, der von vielen bei der Operation Anwesenden mit Wichtigkeit besprochen wurde, in folgender Weise. Man fand einen leeren Bruchsack und einen geborstenen Dünndarm, natürlich Peritonitis und Koth in der Bauchhöhle. Es war also durch den Stoss, den der Kranke erlitt, der Darm im Bruchsacke geborsten, sein Inhalt entleerte sich in den Bruchsack und drängte den Darm in die Bauchhöhle zurück. Der Finger des Operateurs drang durch die Wundlippe des Darmrisses in die Dünndarmhöhle, die Wundlefzen wurden für die Ränder der Coecalklappe gehalten.

2. Der zweite Fall ist noch viel merkwürdiger. Es war ein linksseitiger Leistenbruch; bei der Operation fand sich, dass der Bruchsack mit dem Darm allenthalben verwachsen war, man konnte das Peritoneum nur stückweise ablösen und hielt es desswegen für

eine accessorische Schichte; da man aber den vorliegenden Dickdarm an seiner Musculatur genau erkannte, so war die Diagnose auf einen bruchsacklosen Bruch und desswegen auf das Coecum gestellt, weil man an dem Darm einen langen durch Sugillation und Exsudate entstellten Zapfen fand, den man für den Processus vermiformis hielt. Auch in diesem Falle enttäuschte die Section die Schwärmer für den schönen bruchsacklosen Coecalbruch. Es war die Flexura sygmoidea coli vorgelegen und der Proc. vermiformis erwies sich als eine entzündete Appendix epiploica. Das Sonderbarste bei diesem Irrthum ist die Annahme, dass man aus dem Vorhandensein des Proc. vermiformis den Blinddarm zu erkennen und doch annehmen zu müssen glaubte, dass der Blinddarm ohne Peritoneum herabgestiegen sei.

Meine Herren! Denken Sie sich, dass diese Fälle nicht secirt worden und unter dem Vertrauen einflösenden Namen von Autoritäten beschrieben worden wären, wie Wenige hätten auch nur einen leisen Zweifel in die Richtigkeit der Beobachtung gesetzt!

Mir ist unter den als Belege für die Bruchsacklosigkeit des Coecums in der Literatur angeführten Fällen ein einziger bekannt, welcher anatomisch genau untersucht wurde, das ist der Fall von Demeaux. Letzterer fand in der Leiche eines 55jährigen Mannes einen ziemlich bedeutenden Leistenbruch, welcher den Blinddarm enthielt. Gerade die hintere peritoneumlose Fläche des Coecums lag vor. In dem vom Blinddarm nachgezogenen Bauchfell, welches eine Tasche bildete, fand sich eine Dünndarmschlinge von 6 — 8 Schuh Länge. Ich frage: ist da kein Bruchsack gewesen, was war denn diese Tasche des Peritoneums sonst? Vor Kurzem habe ich genau denselben Fall beobachtet und habe die peritoneumlose Darmfläche, aber auch den Bruchsack erkannt und diesen geöffnet.

Ein Mann, einige 70 Jahre alt, hatte einen sehr alten rechtsseitigen Leistenbruch, der immer irreponibel war; nur ein Theil des Bruches konnte zurückgebracht werden. Plötzlich bekam er einen immensen Meteorismus, Brechen und Stuhlverstopfung. Nachdem lange vorher Repositionsversuche gemacht wurden, kam ich hinzu und fand, dass der Bruch zwar irreponibel, aber nicht eingeklemmt sei; da aber die Erscheinungen sich steigerten, so machte ich folgenden Vorschlag: es ist möglich, dass innerhalb der vorliegenden Darmmasse eine kleine Darmschlinge durch Netz, pseudomembranöse Stränge oder in einem

Bruchsack-Divertikel eingeklemmt sein könne, und machte die Herniotomie. Nachdem ich die accessorischen Hüllen durchtrennte, sah ich eine grosse Blase vor mir, deren laterale Hälfte durchscheinend war, und ich erkannte gleich die zerstreuten Bündel der Muscularis eines Dickdarmes, die erhaben auf der sonst rauhen Blase auflagen. Die mediale Hälfte der vorliegenden Parthie war undurchsichtig und ich erkannte deutlich das Peritoneum, das ich sofort mit einer Pincette in eine kleine Falte erhob, trennte und ich fand das Coecum, Proc. vermiformis und das untere Ileum im Bruchsacke, der stark mit Serum erfüllt war; der eigentliche Blindsack war ganz vom Peritoneum überzogen und lag in der Bruchsackhöhle.

Dieser Fall bestärkt mich noch mehr in der Behauptung, dass ein ganz ohne Bruchsack (Peritoneal-Tasche nach Demeaux) vorgefallenes Coecum nur auf irrthümlicher Auffassung und Täuschung beruht. Vergleichen Sie diesen Fall mit dem, was ich Ihnen früher von den rechtsseitigen Coecalbrüchen sagte, so werden Sie finden, dass sich dieser Fall von den gewöhnlichen rechtsseitigen Coecalbrüchen nur dadurch unterscheidet, dass das Coecum (besser Colon adscendens) etwas um die Axe gedreht und die hintere Fläche des Colon stärker expandirt war, als die mit dem Peritoneum überzogene.

Der Kranke starb am 5. Tage unter asthmatischen Zufällen. Bei der Section zeigte sich Fettherz, Lungenödem, und die sorgfältigst angestellte anatomische Untersuchnng bestätigte meinen Befund; nur muss ich noch bemerken, dass das rechte Knie des Colon transversum mit dem Colon ascendens herabgezogen, hiemit das Colon transv. schräg gelagert erschien. Ausserdem war Peritonitis und Magencatarrh vorhanden.

Wir haben bisher von dem Gekröse des Coecums gesprochen und müssen noch einiger anderer seröser Falten in dieser Gegend gedenken und zwar zunächst des Mesenteriolums des Proc. vermiformis. Dieses Gekröse variirt ziemlich in seiner Form, es ist immer etwas dreieckig geformt, aber sein breiter Rand, der am Proc. vermiformis angewachsen ist, zeigt Verschiedenheiten. Die wichtigsten sind die: manchmal ist das Gekröse breit und geht bis zur Spitze des Wurmfortsatzes; dann erscheint derselbe wie ein Spielwurm eingedreht. Ein andermal ist es sehr kurz und haftet sich nur an der Wurzel des Fortsatzes an; dann ist der Fortsatz gestreckt und hat nur einen kammförmigen schmalen Aufsatz, auf der dem Gekröse zu-

gewendeten Seite. Zwischen dem Ende des Dünndarmes, und dem Coecum liegt eine von Luschka beschriebene Peritonealfalte *Plica iliocoecalis,* unterhalb welcher man eine Tasche findet — *Recessus iliocoecalis.* Diese Grube könnte ebenso wie die früher beschriebene Fossa duodeno jejunalis unter Umständen zu einer Hernia interna ausgedehnt werden. Ausserdem beschreibt noch Luschka eine Peritonealausbuchtung, die aber nicht constant ist, jedoch eine namhafte Grösse erreichen kann. Man sieht sie, wenn man das Coecum emporhebt, an der Hinterseite desselben emporsteigen. Luschka nennt sie *Fossa subcoecalis;* auch diese Tasche könnte unter Umständen zu einer Hernia interna führen.

Ausserdem hat Gruber im Gekröse oberhalb der Einmündungsstelle des Ileums in das Coecum eine inconstante kleine Tasche beobachtet, welche auch Veranlassung zu inneren Hernien werden kann; er nennt diese Grube *Retro-eversio hypogastrica dextra.*

Das *Colon adscendens* und *descendens* haben in der Mehrzahl der Fälle kein eigentliches Gekröse und liegen in beiden Lendengegenden fest an die hintere Bauchwand angeklebt. Das Peritoneum überzieht nur etwa zwei Dritttheile des Darmes, das hintere Drittheil der Peripherie ist vom Peritoneum frei; in sehr seltenen Fällen treten die seitlichen Peritonealüberzüge hinten zusammen und bilden ein Gekröse, welches dem Darm einige Beweglichkeit verleiht.

Es ist aus dieser fixirten Lage des auf- und absteigenden Grimmdarmes ersichtlich, dass diese beiden Darmstücke für sich nicht in einen Bruchsack herabsteigen können; durch ein anderweitiges Stück des Dickdarmes kann aber ein oder das andere Colon herabgezogen werden. Wie Sie dies beim Coecalbruch gesehen haben, rückt rechterseits mit dem Coecum das Colon adscendens auch herab, wobei sein Verhältniss zum Peritoneum im Bruchsack dasselbe ist, wie in der Bauchhöhle, d. h. es liegt der Darm nur auf zwei Dritttheile vom Peritoneum überzogen im Brucksack; die hintere Peripherie ist mit der Muscularis an die accessorischen Hüllen angeklebt. Dieses Herabrücken des Colon adscendenz ist bei allen rechtsseitigen Coecalbrüchen vorhanden. Natürlich kann bei nicht sehr tief herabgerücktem Coecum das Colon adscendens nicht ganz im Bruchsacke liegen, sondern der obere Theil desselben liegt in der Fossa iliaca dextra. Wer einigermassen ein Talent für mechanische Anschauung besitzt, wird einsehen, dass in einem solchen Falle auch das rechte Ende des Colon

transversum mit herabgezogen werden muss. Dasselbe Verhältniss findet, wie Sie später sehen werden, bei gewissen linksseitigen Hernien des S romanum mit dem Colon descendens statt.

Wenn das Colon adscendens nach links, das Colon descendens nach rechts in einen Bruchsack gezogen werden, so werden Sie sehr gut begreifen, dass soviel vom Peritoneum der Bauchwände nachgezogen werden muss, dass beide Cola ein längeres oder kürzeres Gekröse bekommen.

Das horizontale Stück des Dickdarms, *Colon transversum*, liegt in der Regel quer zwischen dem Magen und dem Dünndarm, an dem Mesocolon transversum hängend und meist vom grossen Netze bedeckt. Das Mesocolon transv. selbst ist eine breite zweiblätterige Peritonealfalte, welche von der hinteren Wand der Bauchhöhle sich gegen den Gekrösrand des Darmes hin ausdehnt. Es ist in seiner Mitte von vorne nach hinten gemessen breiter, als an den Seiten, wesshalb auch der Darm mit seiner Mitte tiefer herabhängt und daher auch leichter in einen Bruchsack herabtritt. Bei genauen Messungen findet man, dass in den allermeisten Fällen die Breite des Gekröses von der Wirbelsäule bis zum Gekrösrande des Darmes die Breite des Dünndarmgekröses um 8 — 10 Pariser Zoll übertrifft. Sowohl die Form als die Länge des Gekröses variirt mit der verschiedenen Lage. Es finden in dieser Lage viele Verschiedenheiten auch ohne Vorhandensein von Hernien statt. Die wichtigsten sind folgende:

a) Das Quercolon liegt entweder mit seiner Mitte oder ganz im untersten Theile der Bauchhöhle, im Niveau der Symphyse. In diesem Falle bedeckt das Mesocolon transv. den ganzen Dünndarm und das zweiblätterige Stück des grossen Netzes liegt auf der oberen Platte des Mesocolon transv., welches dann eine immense Länge hat.

b) Häufig liegt das Quercolon so schräg, dass das rechte Ende tiefer steht, manchmal sogar das Coecum bedeckt und von da aus nach der linken Seite emporsteigt; in diesen Fällen ist das Mesocolon transv. am rechten Ende breiter als in der Mitte. In solchen Fällen ist das Colon adscendens geknickt, oder, wie ich dies in manchen dieser Fälle betrachtete, viel kürzer, als das Colon descendens. Diese schräge Lage des Quercolons kommt sehr häufig bei gewissen rechtsseitigen Netzbrüchen vor, und wir werden später noch davon sprechen; merken Sie sich einstweilen nur die Eigenheit des Mesocolons in solchen Fällen. Einen höchst merkwürdigen Fall dieser

Art sah ich im Jahre 1846 in Wien; das Coecum lag dicht unter der Leber, das Colon adscendens war ein descendens, es stieg herab bis zur Fossa iliaca dextra, von da ging das Quercolon schräg nach links und oben.

c) Das Quercolon liegt in entgegengesetzter Richtung schräg, so dass das linke Ende desselben tiefer steht; es versteht sich wohl von selbst, dass am Mesocolon die entgegengesetzten Verhältnisse obwalten, als bei b. Dieser Fall ist der viel seltenere, als der Fall b.

d) Das Colon transv. ist mehr oder weniger in seiner Mitte förmlich geknickt, so dass es eine V Form bekömmt. Diesem entsprechend ist auch das Gekröse verändert.

Sie sehen, meine Herren, wie innig die Veränderungen der Gekröse mit den Lageveränderungen der Eingeweide zusammenhäugen. Ich habe Ihnen eben jetzt Verschiedenheiten in der Lage des Quergrimmdarmes angeführt, welche zum physiologischen Zustande gehören. Sie werden aber dieselben Verschiedenheiten, nur ausgeprägter, bei vorhandeuen Brüchen finden. Das Quercolon fällt entweder mit seiner Mitte oder mit einem seiner Enden vor und dann finden Sie das in der Bauchhöhle zurückgebliebene Stück genau in einer der oben angegebenen Lagen schräg von rechts und unten nach links und oben oder umgekehrt, oder auch in der V Form.

Da nun das vorgelagerte Darmstück im Bruchsacke tiefer steht, als in der Bauchhöhle, so muss die entsprechende Gekrösparthie noch etwas länger sein, als wenn kein Bruch vorhanden ist.

Wenn Sie das genau überdenken, was ich Ihnen eben jetzt sagte, dass ganz analoge und nur quantitativ verschiedene Anomalien der Gekröse und entsprechende anomale Lage des Dickdarms bei Menschen, die keine Hernien, und bei solchen, die Hernien haben, in gleicher Weise vorkommen, so werden Sie begreifen, dass ich einiges Recht dazu habe, zu behaupten, dass die Verlängerungen der Gekröse bei vorhandenen Hernien nicht, wie man allgemein annimmt, einzig und allein Folgen des Heraustretens der Därme sind, sondern zum grössten Theil Ursachen. Wir werden noch später bei der Aetiologie der Hernien darauf zurückkommen.

S romanum oder Flexura sygmoidea coli nennt man dasjenige mehr oder weniger schräg verlaufende Stück des Dickdarms, welches im linken Beckenwinkel über den MM. Psoas und Iliacus läuft. Es ist weder nach aufwärts gegen das absteigende Colon zu,

noch gegen den Mastdarm zu ganz scharf abgegrenzt; es hängt an einem ziemlich breiten Gekröse, das dieses Darmstück ziemlich beweglich macht. Dieses Gekröse hat eine verschiedene Breite; manchmal ist es kaum drei Querfinger lang, in manchen Fällen ist es fast einen Schuh lang.

Das S romanum ist meistens in Schenkel- und Leistenhernien vorhanden und zwar rechts und links fast gleich häufig. Rechterseits verhält es sich im Bruch, wie das Quercolon oder wie ein an einem langen Gekröse hängender Dünndarm. Linkerseits aber kommt ein ähnliches Verhältniss vor, wie beim rechtsseitigen Coecalbruche; es rückt nemlich die ganze Gekrösinsertion in den Bruch herab, oder besser gesagt, es wird das Peritoneum der Fossa iliaca zur Bruchsackbildung verwendet; eine solche Hernie ist irreponibel und figurirt gewöhnlich als angewachsene Hernie. In der Scarpa'schen Abbildung (Taf. VIII. Fig. I.) sehen Sie diess Verhältniss ganz naturgetreu.

Fig. 2.

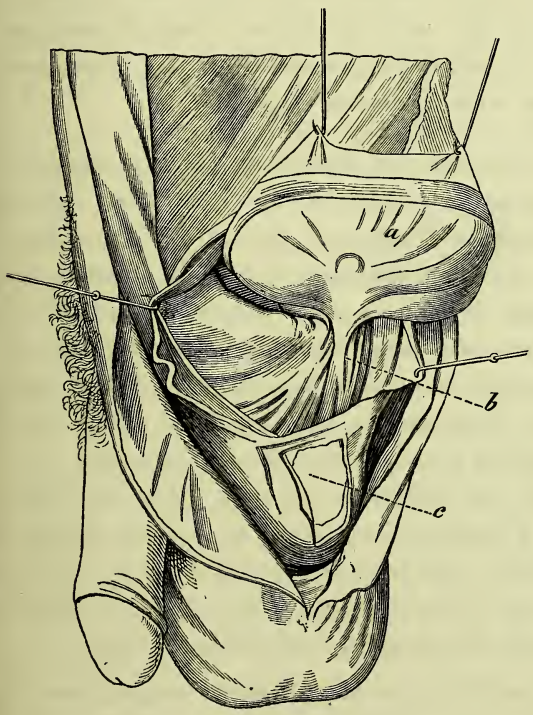

a Flexura sigmoidea coli. *b* Darmgekröse im eröffneten Bruchsacke. *c* Die eröffnete Scheidenhaut des Hodens.

Dieses Verhältniss des Gekröses zum Bruchsack ist jedoch nicht so constant bei dem linksseitigen Bruche des S romanum als bei dem rechtsseitigen Coecalbruche. Behalten Sie, meine Herren, dieses Bild wohl im Gedächtniss, wir werden es bei der Lehre von der Behandlung der irreponibeln und incarcerirten Hernien brauchen. Sie können aber jetzt schon einsehen, welchen Unterschied dieses bei der Herniotomie macht; ist nemlich das Gekröse mit herabgerückt in einen Bruch, so kann man den-

selben nach der Lösung der Einklemmung nicht reponiren, aber auch nicht ablösen wie Brüche, die durch Entzündungsprodukte adhärent geworden sind.

Ich habe Ihnen noch zu bemerken, dass Gruber an der inneren oder medialen Platte des Gekröses der Flexura sygmoidea auch eine anomale kleine Grube beschreibt, die er Retroeversio peritonei hypogastrica sinistra nennt und welche unter Umständen Veranlassung zu einer inneren Hernie werden kann.

Ich zeige hier ein Präparat, das ich erst vor Kurzem zufällig fand; es zeigt ein Divertikel in der Mitte des Mesenteriums der Flexura sygmoidea, das medial seine Mündung hat; es ist $1^1/_2$ Zoll lang und etwa $^3/_4$ Zoll weit, in demselben liegt eine kleine Dündarmschlinge, es scheint diess die erweiterte Gruber'sche Retroversio hypogastrica sinistra zu sein.

Der Mastdarm ist nur in seiner aberen Hälfte vom Peritoneum überkleidet und man findet hier auch ein kleines Gekröse Mesorectum. Dieses über der Fascia hypogastrica gelegene Stück des Mastdarmes spielt jedoch bei Hernien keine besondere Rolle.

Die Harnblase bildet oft den Inhalt von bruchähnlichen Geschwülsten, aber in so eigenthümlicher Weise, dass diese Gattung Brüche besser zu den Vorfällen (Prolapsus) gezählt wird. Sie wissen, dass die Harnblase nur an ihrer hinteren Wand, die freilich eine grössere Peripherie hat als die vordere, vom Peritoneum überzogen ist. Auch noch über die Seitenränder dehnt sich das Peritoneum aus; ein Theil des Fundus vesicae ist auch noch vom Peritoneum überzogen, welches bei erwachsenen Männern bis nahe an die Prostata reicht, bei Kindern selbst über die Prostata eine Strecke herabgeht. Von der hinteren Blasenwand zum Mastdarm und beim Weibe zur Gebärmutter schlägt sich das Peritoneum nach rückwärts, wobei zwei mehr weniger sichelförmige Falten entstehen, die Plicae Douglasii, zwischen denen und an deren Seite Vertiefungen vorhanden sind, in welchen im gewöhnlichen Zustande die untersten Darmschlingen liegen.

Alle bisher bekannten Fälle von Blasenbrüchen zeigen, dass die vordere seitliche Blasenwand natürlich ohne Peritoneum durch eine Bruchpforte hervorgezogen erscheint. Wenn der Bruch sehr gross ist, so wird auch ein Theil der seitlichen und hinteren Wand mitgezogen,

so, dass dann in der Bruchgeschwulst ein seröser Sack liegt, der oft Darmschlingen enthält und hinter, und unter welchem die Blase liegt, und über den Boden des serösen Sackes herab die vordere Blasenwand reicht.

Sie sehen hier an drei Präparaten Blasenbrüche; es sind zwei Inguinalhernien und eine Hernia foraminis ovalis. In allen sehen Sie das Verhältniss der Blase zum Peritoneum, wie ich's Ihnen beschrieben habe. Sie sehen auch dabei ein, dass das Peritoneum von dem vorgefallenen Theile der vorderen Blasenwand nachgezogen ist. In einem dieser Präparate sehen Sie, dass in dem nachgezogenen Peritonealsacke Dünndärme gelegen sind. Die nun erörterten anatomischen Verhältnisse des Blasenbruches zum Peritoneum werden uns von grosser Wichtigkeit sein, bei der Aetiologie nicht nur der Blasenbrüche, sondern der Brüche überhaupt.

Auch der Uterus, die Tuben und Ovarien sind als Inhalt von Hernien gefunden worden, auch hier sind die den Gekrösen analogen Peritonealfalten, welche hier den Namen Haltbänder führen, von grosser Wichtigkeit.

Man kann sich leicht ein Bild dieser Falten machen, wenn man sich das Peritoneum der Beckenhöhle als eine gleichmässig nach oben concave Fläche vorstellt und sich denkt, dass von unten her der Uterus und seine Adnexa in die Beckenhöhle hinaufgeschoben sind, so dass alle Theile mit der rauhen Fläche des Peritoneums verwachsen und hiemit vom Bauchfell überzogen sind. An den Grenzen der Organtheile muss sich dann das Peritoneum zu einer zweiblätterigen Falte zusammenlegen; dadurch entstehen nun folgende Duplicaturen:

a) Von den Seitenrändern des Uterus zwei breite Falten gegen das Peritoneum der Darmbeingrube hin; dies sind die breiten Mutterbänder (Ligg. Uteri lata); im obersten freien Rande der Falte liegt die Tuba, an deren Ende bekanntlich das Peritoneum eine Oeffnung hat, die einzige Stelle, wo diess bei einer serösen Haut stattfindet. Gegen die Mitte des Uterus zu liegt der Stiel des Ovariums; letzteres bekömmt einen vollständigen serösen Ueberzug von der hinteren Platte des breiten Mutterbandes, so dass auch zwischen der hinteren Fläche des genannten Bandes und dem Ovarium selbst eine gekrösartige Falte für dieses letztere entsteht. Vom vorderen seitlichen Umfange des Uterus geht das runde Mutterband ab, das bekannt-

lich durch den Leistenkanal herausgeht und sich in der grossen Schamlippe verliert. Ausser der Tuba, dem runden Mutterbande und dem Ovarium, liegen zwischen den Platten des breiten Mutterbandes viele Gefässe, die aber für uns kein besonderes Interesse haben. Ich kann Ihnen hier ein Präparat der hiesigen pathologisch-anatomischen Sammlung zeigen. Sie sehen hier genau dasselbe Verhältniss der Peritonealfalte zum Bruchsacke, wie wir es bei dem rechtsseitigen Coecal- und manchen linksseitigen S-romanum-Brüchen kennen gelernt haben; es ist nemlich die Insertionsstelle oder Uebergangsstelle der Peritonealfalten in das Peritoneum der Beckenwand mit herausgezogen und zur Bildung des Bruchsackes verwendet. So wie jene zwei Darmbrüche, ist auch diese Hernie irreponibel.

Ich kenne aus eigener Erfahrung keine andere anatomische Befunde von Uterus- und Ovarienbrüchen und weiss daher nicht, ob ganz freie Hernien dieser Organe vorkommen. Wenn diess jedoch geschehen sollte, so müsste der Uterus in seinem Körper und alle Peritonealfalten verlängert sein; eine ausserordentliche Verlängerung müsste die Peritonealfalte des Ovariums zeigen, wenn dieses Organ allein in einem Bruch erscheinen sollte.

Das Netz (Omentum) bildet sehr häufig den Inhalt von Hernien, besonders der Nabel- und Leistenbrüche, und kommt entweder allein, oder mit Gedärmen als Bruchinhalt vor.

Sie wissen, dass das grosse Netz gewöhnlich so beschrieben wird: Am grossen Bogen des Magens stossen die serösen Ueberzüge der vorderen und hinteren Magenwand zusammen und bilden eine zweiblätterige Falte, welche bis in die Unterbauchgegend herabgeht, sich nach oben umschlägt und an die Netzbinde des Quergrimmdarms inserirt. Auf diese Art liegt über den Dünndärmen vom Quercolon angefangen eine vierblätterige Duplicatur, welche wie eine Schürze die Dünndärme bedeckt; zwischen den vorderen und hinteren Paaren der serösen Platte, die mit ihren glatten Flächen aneinander liegen, lässt sich vom Foramen Winslowii aus Luft einblasen und es entsteht ein bald grösserer bald kleinerer Sack, der die Fortsetzung jener Höhle ist, welche Sie letzthin als Bursa omentalis kennen gelernt haben. Dieser Raum existirt aber nicht immer, und häufig ist er nur rudimentär vorhanden. Zwischen den rauhen Flächen nimmt jede Duplicatur Fett in verschiedener Menge und viele Blut- und Lymphgefässe sowie Nerven auf, die vom Plexus coeliacus stammen.

Die nun beschriebene Gestalt des grossen Netzes wird als Norm angegeben, in Wirklichkeit aber selten in dieser Art angetroffen. Es kommen überhaupt sehr viele Verschiedenheiten hierin vor. So ist häufig das ganze Netz unregelmässig zwischen die Windungen des Dünndarmes hineingezogen; manchmal ist es nach oben hinauf gegen den Magen geschlagen, so dass diese Gedärme unmittelbar an der vorderen Bauchwand anliegen. Wenn der Quergrimmdarm sehr tief liegt, so fehlt der vierblätterige Theil des grossen Netzes ganz, und das zwischen dem Magen und der Netzbinde des Quergrimmdarmes ausgespannte zweiblätterige Netz liegt über dem Quergrimmdarmgekröse.

Für unseren Zweck ist es wichtig, den freien Rand des Netzes und dessen rechtes und linkes Ende zu kennen. Der untere Rand des Netzes ist höchst unregelmässig und steht auch sehr verschieden hoch; links soll es tiefer herabreichen, und man will darin einen Grund für die Beobachtung finden, dass linksseitig häufiger Netzbrüche vorkommen; diese Beobachtung ist jedoch nicht ganz richtig; auch werden Sie sogleich einige pathologisch-anatomische Thatsachen hören und sehen, welche Ihnen das Gegentheil beweisen werden.

An der rechten Seite geht das Netz theils in das sogenannte Lig. hepatico-colicum über, theils zieht es sich als zweiblätterige Falte am Colon adscendens herab. Von der Gegend des rechten Endes, vom Quercolon und vom oberen Ende des Colon adscendens zieht sich ein starker, oft sehr langer Zapfen in die Bauchhöhle herab, das sog. *Omentum colicum Halleri.* Von diesem Zapfen stammen die meisten Netzbrüche; unter den angewachsenen Netzbrüchen stammt die weitaus grösste Zahl rechts und linksseitiger vom Omentum colicum. An der linken Seite verliert sich das Netz in das Lig. gastrolienale und ein Theil desselben geht analog der rechten Seite am absteigenden Colon herab. Bei tiefliegendem Quercolon sind manchmal die an dem auf- und absteigenden Grimmdarm herablaufenden Netzenden so kurz, dass die beiden genannten Dickdarmstücke in einer geknickten Lage festgehalten sind und nur dann gerade gestreckt werden können, wenn diese Netzausläufer zerrissen werden.

Die Netzbrüche zeigen eine solche Mannigfaltigkeit, dass man selten zwei vollkommen gleiche Fälle findet.

Im Allgemeinen kann Folgendes als Grundsatz gelten. Die meisten Netzbrüche stammen vom rechten und linken Ende, von den

Ausläufern des Netzes, nur die Nabelhernien enthalten meist die Mitte desselben. Bei einer Leisten- oder Schenkelhernie muss entweder das Netz an einer Stelle verlängert, oder der Grimmdarm an einem oder dem andern Ende oder in seiner Mitte herabgezogen sein. Diess bestätigt jede Leicheneröffnung eines mit einer Hernie behafteten Individuums. Seltener findet man das Pylorusende des Magens etwas heruntergezogen.

Im Bruchsacke erscheint das Netz unter dreierlei Hauptformen:

a) Wenn das Netz die Dünndärme ganz verdeckt, so wird es beim Vortreten der Eingeweide vor demselben hergetrieben und umhüllt dieselben wie in der Bauchhöhle, und lässt sich leicht abheben.

b) Das Netz erscheint als ein dicker cylindrischer oder kolbenförmiger Zapfen, der immer sehr fettreich und durch Hypertrophirung des Fasergerüstes getrübt und hart erscheint. In dieser Gestalt ist das Netz häufig alleiniger Inhalt des Bruchsacks, häufig finden hier Anwachsungen statt. Das in dieser Weise vorgelagerte Netz hypertrophirt meistens ausserhalb der Bauchhöhle, und dann wird es zu gross für die Bruchpforte und dadurch, wenn auch sonst nicht angewachsen, irreponibel. In solchen Fällen ist bei Inguinal- und Femoralhernien das eine oder das andere Ende des Grimmdarmes oft bis an die Bruchpforte herabgezogen. Sie sehen hier die Abbildung eines Falles einer Femoralhernie, den ich operirte und später zu seciren Gelegenheit hatte. Sie sehen, dass das Omentum colicum in den rechtsseitigen Schenkelbruch herabgestiegen und sehr verdickt, aber nicht besonders verlängert ist, dagegen ist die rechte knieförmige Beugung des Colons so tief herabgezogen, dass es dicht an der Bruchpforte steht. Die hinter dem Netz gelegenen incarcerirten Dünndarmschlingen wurden bei der Operation reponirt. Denken Sie sich nun, dass das vorgelagerte Netzstück noch dicker und etwas mehr aus der Bauchhöhle hervorgetreten wäre, so würde nothwendiger Weise die Dickdarmschlinge etwas in den Bruchsack hineingezogen worden sein, ohne dass man sie deutlich im Bruchsacke gesehen hätte. Stellen Sie sich nun vor, dass Jemand in einem solchen Falle nach beendigter Herniotomie d. h. Reposition der Dünndärme das Netz hoch oben abgebunden oder geradezu abgeschnitten hätte, welches Unheil wäre dadurch entstanden! Sie sehen, dass man nicht gar zu leichtfertig

sein darf mit der Abtragung irreponibler Netzhernien, besonders muss man sich hüten, hoch oben abzuschneiden.

Bemerken muss ich Ihnen hier noch, dass diese Frau die Netzhernie etwa dreissig Jahre hatte, ohne die geringste Störung in der Function des Darmes, der so unendlich weit herabgezogen war. Es wird Ihnen wohl auch begreiflich sein, wenn Sie die Kürze des vorgelagerten Netzes und die enorme Länge des Mesocolon transv., den gänzlichen Mangel des Lig. hepatico-colicum und phrenico-colicum vergleichen, dass in diesem Falle die Verlängerung des Gekröses nicht Folge der Netzhernie, sondern eine disponirende Ursache derselben gewesen sein muss.

c) Endlich erscheint das Netz im Bruchsacke als dünner fettloser Strang, der an seinem immer angewachsenen Ende etwas breiter wird. Diese Stränge habe ich nur in angeborenen Hernien gefunden und zwar meist an der convexesten Stelle des Hodens, in seltenen Fällen dicht unterhalb oder neben demselben angewachsen.

Diese dünnen Netzstränge kommen meist an der linken Seite vor und immer, gleichviel ob sie rechts oder links erscheinen, als Verlängerung des Omentum colicum Halleri. Nie fand ich, dass durch einen solchen Strang das Colon herabgezogen wäre; auch fand ich immer, dass die Anwachsungsstellen glatt und durchsichtig, nirgends getrübt und verdickt waren, wie diess bei entzündlichen Adhäsionen immer der Fall ist.

Alles, was ich Ihnen von diesen strangförmigen Netzbrüchen jetzt sagte, unterstützt die Ansicht *Wrisbergs*, der alle diese Netzbrüche, namentlich ihre Adhäsionen am Hoden, als embryonale Bildungen ansieht, so, dass die Adhäsion schon vor dem Herabsteigen des Hodens bestand und mit diesem herabgezogen wurde. Einen sehr interessanten Beleg dafür fand ich in Wien, als ich sehr ausgebreitete Untersuchungen über diesen Gegenstand machte, nemlich einen sehr dünnen Netzsträng vom rechten Knie des Colon, resp. vom Omentum zum S romanum gehen und mit der serösen Oberfläche des Darmes verwachsen; die Verwachsungsstelle, sowie das Ende des Stranges war durchsichtig und weich, also gewiss keine entzündliche Adhäsion.

Ich erinnere mich im Augenblick keines Falles, wo ich eine in Rede stehende Hernie rechts gesehen hätte. Da diese Netzadhäsionen

meist links vorkommen, die Basis der Stränge aber rechts und oben ist, so glaube ich, die Entstehung dieser Adhäsionen in das früheste Embryonalleben verlegen zu müssen.

Die Adhäsionen grösserer Netzklumpen, besonders in erworbenen Bruchsäcken, zeigen sehr viele Mannigfaltigkeiten. Sie finden entweder im Boden des Bruchsackes oder in der Bruchpforte statt, seltener an irgend einer Seite des Bruchsackkörpers. Auch diese Adhäsionen entstehen nicht immer erst im Bruchsacke, sondern bestehen schon vor der Bildung des Bruchsackes und werden sammt dem Netze bei der Bruchsackbildung herabgezogen. Die Verwachsungsstellen sind entweder einfach und dann meistens breit, oder es sind mehrere nebeneinander vorhanden; in diesen Fällen können, wenn die Zwischenräume der Adhäsionen klein sind, innerhalb des Brucksackes Incarcerationen der Därme stattfinden und zwar neben einer sehr grossen. sonst nicht incarcerirten Darmhernie. Ich werde Ihnen später an einem Falle, den ich erst vor Kurzem beobachtete, die Wichtigkeit dieser Bildung auseinandersetzen.

Fig. 3.

Der aufgeschlitzte Darm.

Adhäsionen des Netzes mit dem Darm im Bruchsacke sind ungemein selten.

Wir müssen hier noch der sogenannten Darmwand- und der Divertikelbrüche Erwähnung machen. Beide Brucharten hat man auch *Littre*'sche Brüche genannt, obwohl eigentlich nur die Divertikelbrüche (Fig. 3 und 4) diesen Namen verdienen, in-

dem sie *Littre* als eine besondere Bruchart aufgestellt und zuerst genau beschrieben hat.

a) Es ist Ihnen vielleicht bekannt, dass man zweierlei Divertikel an den Darmwänden unterscheidet, angeborne und erworbene.

Die ersteren sind offenbar embryonalen Ursprungs und sind entweder wirklich Ueberbleibsel des Nabeldarmkanals oder lassen doch wenigstens ihre Entstehung in diese Periode des Embryonallebens zurückversetzen. Sie kommen an einer bestimmten Stelle des Krummdarmes vor und zwar 18—24 Zoll von der Coecalklappe entfernt, und stellen cylindrische oder konische Ausbuchtungen sämmtlicher Darmhäute vor, die bald kaum merklich, bald sehr lang sind, sogar die Länge von 5—6 Zoll erreichen können. Sie haben ein abgerundetes Ende, in seltenen Fällen ist dieses Ende kolbig, noch viel seltener hängt diesem Ende ein bandartiger Streifen an, den man für die Vasa omphalomesaraica hält. Diese Divertikel finden sich in den meisten Fällen an der convexen Seite des Darms, seltener an der concaven Seite, wo sie dann eine Platte des Gekröses zu einer kleinen sichelförmigen Falte erheben, die ihr specielles Mesenteriolum darstellt.

Fig. 4.

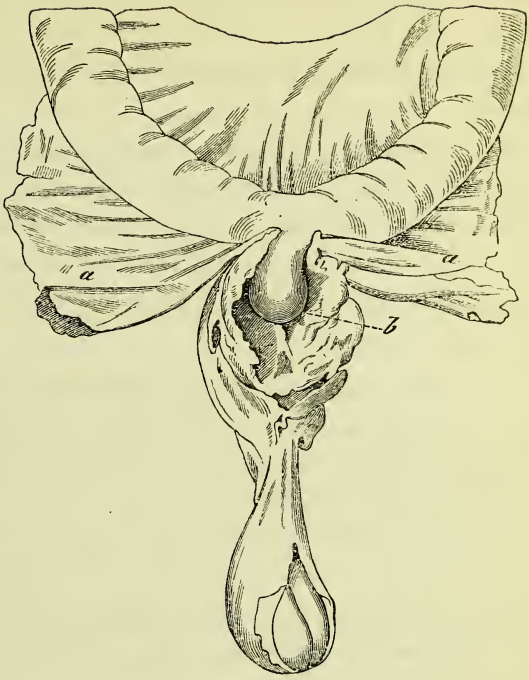

Der geschlossene Darm.
aa Peritoneum parietale. *b* Bruchsack.

Die erworbenen Divertikel kommen an allen Theilen der Gedärme vor, und fast nie allein, sondern immer mehrfach, erreichen die Grösse einer Erbse oder Wallnuss, sitzen meist am Gekrösrande des Darmes

und unterscheiden sich von den vorhergehenden wesentlich dadurch, dass sie nicht aus allen Darmhäuten bestehen, sondern nur aus der Mucosa und Serosa, welche erstere durch die Muscularis hernienartig hervorgestülpt ist. Diese Divertikel sind seltener als die angebornen.

Die meisten Hernien des Canalis obturatorius, die ich gesehen habe, waren Divertikelhernien. Ich kann nicht mit Gewissheit sagen, ob es wahre oder falsche waren, da die Wände des Divertikels in allen Fällen in Folge von Incarceration ulcerös zerstört waren. Es scheint aber doch, dass die meisten angeboren waren, weil sie unter dem Ileum lagen.

b) Die Darmwand-Brüche sind solche, bei denen nicht eine ganze Darmschlinge sammt dem Gekröse, sondern nur die convexe Darmwand in eine Bruchpforte getreten ist. Diese Art von Brücken wurde und wird zum Theil noch von Vielen geläugnet, es sind aber doch unzweifelhafte Fälle der Art anatomisch nachgewiesen. Es ist nicht zu zweifeln, dass diese Fälle weit seltener vorkommen, als man anzunehmen pflegt, und die allermeisten Fälle, die bei Operationen als Darmwand-Brüche bezeichnet, in der That vollkommene aber kleine Darmbrüche sind.

Dass wirklich Darmwand-Brüche die allerkleinsten Hernien sind, versteht sich von selbst. Von diesen bis zur sogenannten Eventration, d. h. dem Austritt der allermeisten Därme aus der Bauchhöhle, können natürlich alle Grössenunterschiede unter den Hernien vorkommen.

Bruchsack.

Nachdem wir vom Bruchinhalt gehandelt haben, gehen wir nun zu der nächsten Umhülluug des Darmes, dem Bruchsacke, über. Ich habe Ihnen schon früher gesagt, dass der Bruchsack, wenn auch unvollständig, ein nothwendiges Attribut einer Hernie ist. Was ohne Bruchsack aus der Bauchhöhle heraustritt, muss anatomisch richtig ein Vorfall (Prolapsus) genannt werden.

Bevor wir zu den Eigenthümlichkeiten der Bruchsäcke selbst übergehen, wollen wir das sogenannte Parietalblatt des Peritoneums

etwas näher betrachten. Mit diesem Namen bezeichnet man denjenigen Theil des Bauchfells, der die vordere und Seitenwände der Bauchdecken überzieht.

Man sollte eigentlich auch das, die untere Fläche des Zwerchfells überziehende Bauchfell hieher rechnen; ebenso das im kleinen Becken ausgespannte Peritoneum; allein da man mit diesen beiden letzteren sehr selten chirurgisch zu thun hat, so wollen wir nur von dem Peritoneum der vorderen und der Seitenhälfte des Bauches sprechen.

Die histologische Grundlage des Bauchfells ist ein mit vielen elastischen Fasern durchsetztes bindegewebiges Netz und ein aufliegendes Epithel. Dasselbe ist mit den Fascien der Bauchdecken durch Bindegewebe verbunden. Diese Adhärenzen sind ziemlich verschieden; so ist das Bauchfell an der Linea alba besonders in der Umgegend des Nabels sehr fest angeheftet, minder fest an den Seitenwänden der Bauchdecken und geradezu sehr lose in der Leisten- und Schenkelbuggegend.

Das subperitoneale Bindegewebe enthält oft viel Fett, namentlich in der Leisten- und Schenkelgegend. Wenn einzelne Lappen dieses Fetts hypertrophiren und durch eine der Bruchpforten heraustreten, so haben sie mit Ausnahme der Peritoneums alle Schichten einer Hernie und imponiren durch ihre Lage, durch ihren Zusammenhang mit Theilen jenseits der Bruchpforte für wirkliche Hernien; ja nicht selten werden sie bei der Operation selbst für vorgelagertes Netz gehalten. Die eben angeführten Eigenschaften dieser Vorfälle des subperitonealen Fettes haben ihnen den Namen Fettbrüche (Herniae adiposae) gegeben.

Sie werden sehr leicht begreifen, meine Herren, dass, wenn ein solcher Fettvorfall immer weiter durch eine Bruchpforte herabtritt, er das Bauchfell nachziehen muss, welchem letzteren dann Därme folgen. Auf diese Art entsteht durch diesen Fettvorfall ein wirklicher Bruch.

Bei einem oberflächlichen Blick erscheint das parietale Peritoneum als eine gleichmässige, grauweise, an der inneren Fläche glatte, mit einem klebrigen Ueberzug bedeckte Membran; wenn man aber eine Stelle etwas genauer in's Auge fasst, so bemerkt man in der binde-

gewebigen Grundlage grobe netzförmige Figuren, dadurch hervorgerufen, dass das Bindegewebe an einzelnen Stellen reichlicher, dichter und straffer, minder elastisch ist; diese Streifen sind weisser und auch dicker anzufühlen; zwischen diesen narbenähnlichen Streifen findet man oft das Peritoneum an sehr vielen Stellen vertieft, so dass bei alten Leuten förmliche Divertikeln in Massen vorhanden sind. Es ist wohl sehr leicht einzusehen, dass sich in eine solche divertikelartige Ausbuchtung Eingeweide hineindrängen und, da die netzförmigen Stränge unausdehnbar sind, blos den Divertikel ausbuchten, der, wenn er in der Gegend einer Bruchpforte liegt, als Bruchsack allmälig hervortritt. Wenn derselbe aber an einer nicht nachgiebigen Stelle der Bauchwand liegt, z. B. neben der Linea alba, schiebt er sich zwischen Peritoneum und Bauchdecken hinein und vergrössert sich desto mehr, je lockerer das subperitoneale Fett ist.

Ich zeige Ihnen hier ein Präparat, an welchem sie nicht weit vom Nabel eine solche Tasche sehen, die etwa eine kleine Wallnuss aufnehmen könnte, wenn sie allseitig ausgebuchtet wäre; weiter unten neben der Blase sehen Sie eine grosse Tasche, in welcher eine incarcerirte Darmschlinge lag.

Der Kranke, von dem das Präparat stammt, starb im Jahre 1856 wenige Wochen früher, als *Hartung* in Aachen ganz dieselbe Bildung unter dem Namen „Divertikel des Peritoneums“ beschrieb. Ich erklärte mich, ohne natürlich Hartungs Arbeit zu kennen, für den Namen eines Divertikels, während von anderen Seiten diese Höhle für einen en masse reponirten Bruch gehalten wurde. Gegen diese Ansicht führte ich hauptsächlich zwei anatomische Punkte an.

1) Waren längs des Samenstranges rosenkranz- und traubenartige Reste eines alten verwachsenen Bruchsackes vorhanden.

2) War die Aussenwand des Divertikels, wie Sie's noch hier sehen können, einerseits mit der Fascia transversa, anderseits mit dem parietalen Peritoneum durch alte Adhäsionen fest verwachsen, so dass man mit Gewissheit annehmen konnte, dass, wenigstens nicht in dem damaligen Zustande der Incarceration, die Hernie en masse reponirt worden sein konnte.

3) War an mehreren Stellen des parietalen Peritoneums grössere und kleinere Divertikelbildungen vorhanden und zwar in der

Umgegend des Nabels und der Linea alba, wo in gar keiner Weise von einer verschobenen äusseren Hernie die Rede sein kann.

Diese Gründe bewegen mich, auch die von *Hartung* beschriebenen Fälle als wirkliche selbstständige pathologische Bildungen und nicht als Reposition en masse zu betrachten, wie diess von vielen Seiten geschehen ist; ja ich bin durch fernere Beobachtungen noch weiter gekommen, ich habe gefunden, dass sehr vielen Bruchsäcken diese Divertikelbildung zu Grunde liegt.

Ich zeige Ihnen hier ein Präparat, welches ich Ihnen noch später wieder vorführen werde; es ist diess die historisch berühmt gewordene *Hesselbach*'sche äussere Femoralhernie.

Was Sie hier als Bruchsack sehen, ist ein flacher Divertikel, rundum von narbenähnlichen Strängen eingesäumt, welcher in der Fossa iliaca dicht am Poupartischen Bande lag und die Fascia iliaca zur Atrophie brachte. Ebenso kann es bei einem solchen Divertikel, in der Leistengegend der Fascia transversa ergehen, und man könnte wenn man durchaus den Divertikel für eine en masse reponirte Hernie halten wollte, sehr leicht eine Reposition zwischen der Fascia transversa und der Bauchdecke erkennen.

Form der Bruchsäcke.

Im Allgemeinen unterscheidet man an einem Bruchsacke folgende Abschnitte:

1) den Boden, d. h. das blinde Ende,
2) die Mündung, d. h. die Stelle, wo der Bruchsack in das Bauchfell übergeht,
3) den Körper des Bruchsacks, d. h. den zwischen dem Boden und der Mündung gelegenen übrigen Theil.

Wenn sich der Bruchsack gegen die Mündung hin verschmälert oder einschnürt, so nennt man diese Stelle den Hals.

Die specielle Gestalt der Bruchsäcke ist sehr mannigfaltig. Als wesentliche Grundformen können Sie folgende betrachten: die

cylindrische (Fig. 5), die conische (Fig. 6), die violenförmige (Fig. 7) mit langem Halse und kurzem Körper, die sackförmige (Fig. 8) mit sehr kurzem Hals und breitem mehr weniger kugelförmigen Körper.

Fig. 5.

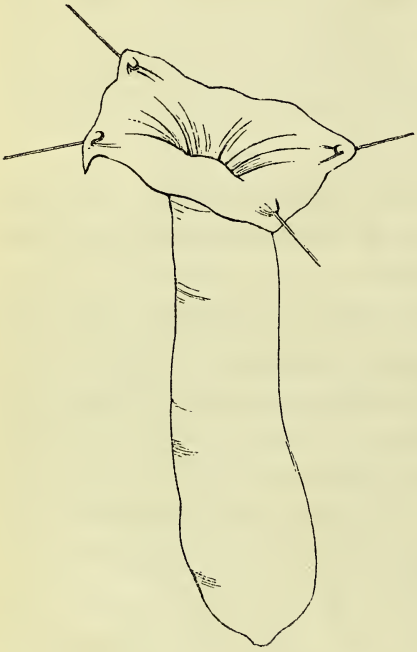

Fig. 7.

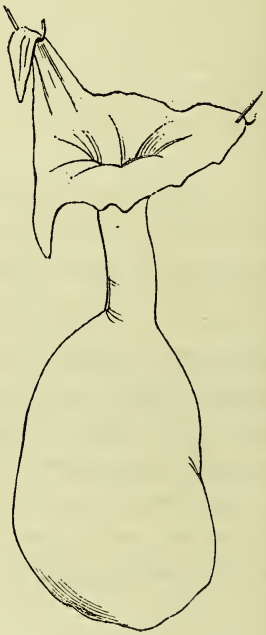

Fig. 6.

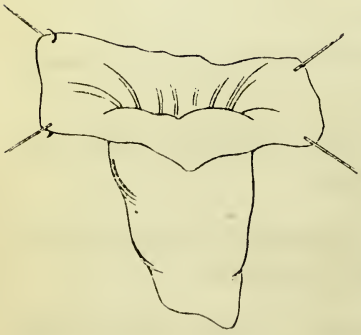

Fig. 8.

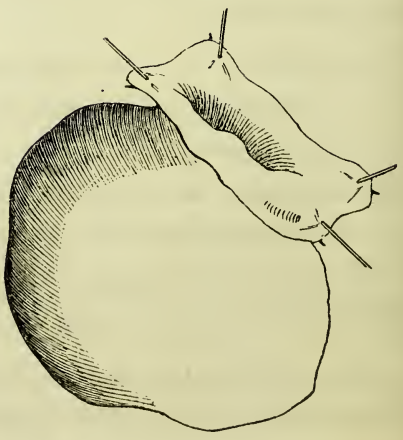

Durch Combinationen dieser verschiedenen Elementarformen können begreiflicher Weise unendlich viele Zwischenformen entstehen. Als eine besonders seltene Gestaltung ist der mit einem geschwänzten Ende versehene Bruchsack zu erwähnen (Fg.9).

Fig. 9.

Textur des Brucksackes.

Der Bruchsack erscheint manchmal dünner als das Peritoneum prietale, manchmal und zwar in der grössten Mehrzahl der Fälle dicker, in den meisten Fällen fand ich ihn aber unregelmässig, nemlich stellenweise dicker, stellenweise dünner. Auch sind die oben beschriebenen Bindegewebsbalken stellenweise stärker und dicker, besonders in der Gegend des Halses.

Fig. 10.

Diese Verdickungen und narbenähnlichen Zusammenziehungen dieses Balkengewebes erzeugen manchmal Einschnürungen an der ganzen Peripherie des Bruchsackes, so dass derselbe die Sanduhr- oder Semmelform bekömmt (Fig. 10); durch mehrfache Einschnürungen kann die Rosenkranzform entstehen (Fig. 11).

Fig. 11.

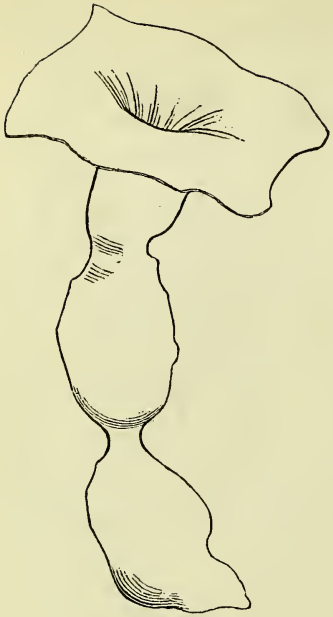

Fig. 12.

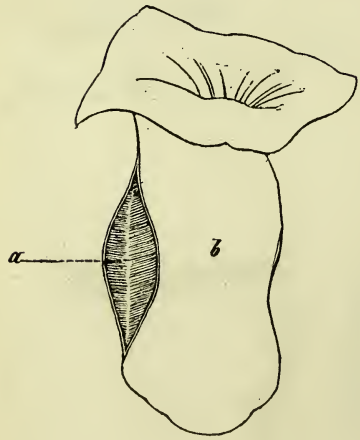

a Cyste der vorderen Wand des Bruchsackes *b*.

Es kann wohl eine grössere Hernie diese Form auch durch strangförmige Einschnürung der accessorischen Hüllen bekommen; dann geht aber die Einschnürung meist nicht um die ganze Peripherie, und sobald man die accessorischen Hüllen durchschnitten hat, erscheint dann der Brucksack als gleichmässig sphärische Blase.

Bemerken muss ich Ihnen hier noch, dass diese Einschnürungen durch die bindegewebige Gundlage der serösen Haut auch bei Hydrocelen der Scheidenhaut vorkommen. Das Gewebe des Bruchsacks kann überdiess zu $^1/_2$ Zoll und darüber dicken fibroiden Schwielen sich verdicken, ja selbst verkalken oder verknöchern. Sie sehen hievon ein sehr schönes Beispiel an einem Präparate aus der *Hesselbach*'schen Sammlung des hiesigen Museums.

Oft wurden schon Cysten im Gewebe des Brucksackes gefunden. Ich fand eine solche bei der Operation einer angebornen Inguinalhernie; dieselbe lag in der vorderen Wand und war linsenförmig, ihren Längen - Durchschnitt sehen Sie Fig. 12.

Oft sieht man an einem Bruchsacke mehrere Divertikel, die durch die oben bezeichneten Einschnürungen und Ausbuchtungen der zwischenliegenden dünneren Parthie entstehen (Fig. 13); diese Divertikel können oft sehr lang werden, so dass es aussieht, als würden mehrere Bruchsäcke in eine gemeinschaftliche Peritonealhöhle münden.

Fig. 13.

Ich zeige Ihnen hier ein derartiges Präparat, ebenfalls von *Hesselbach*, von welchem er freilich sagt, dass die Einschnürungen durch die Balken der Lamina cribrosa entstehen; aber wenn Sie das nur ein wenig genauer betrachten, so werden Sie sehen, dass die Balken der Lamina cribrosa weit von den Einschnürungen des Peritoneums und ganz lose liegen. Wir werden dieses Präparat, dessen alle Herniologen Erwähnung thun, bei der Schenkelhernie noch näher besprechen.

Eine bei älteren, namentlich Inguinalhernien, vorkommende Erscheinung ist die Faltenbildung (Fig. 14). Ich kann Ihnen davon eine grosse Anzahl zeigen. Die Entstehung dieser Falten erklärte *Scarpa* dadurch, dass sehr grosse Bruchsäcke zusammen geschoben werden, und die dadurch entstehenden Duplicaturen in die Bruchsackhöhle hineinragen. Die rauhen sich berührenden Flächen dieser Duplicaturen verwachsen mit der Zeit, und so wird die Falte bleibend. Die Mehrzahl dieser Falten entsteht ganz gewiss auf diese Weise, dass aber auch jene oft erwähnten narbigen Schrumpfungen der Bindegewebs-Bündel des Peritoneums viel dazu beitragen, glaube ich annehmen zu können, weil diese Falten oft einen ganz kleinen Theil der Peripherie des Brucksackes einnehmen.

Fig. 14.

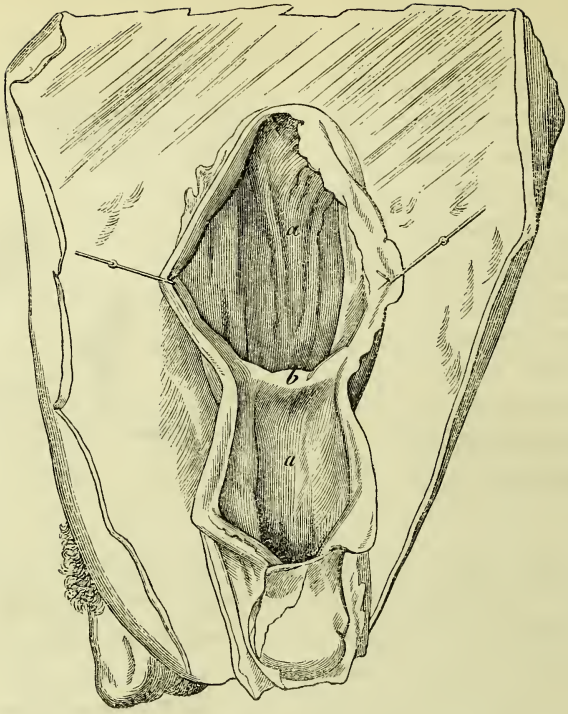

aa Bruchsackhöhle. *b* in dieselbe emporragende Falte.

Doppelte Bruchsäcke, von denen man so unendlich viel spricht, können nur als invaginirte vorkommen, nämlich so, dass ein grosser Bruchsack über seiner Mitte obliterirt, oder wenigstens durch eine sehr straffe Verengerung sich so abschliesst, dass ferner in die untere Hälfte des Brucksackes die obere eingeschoben wird; es können dann die sich berührenden rauhen Flächen der Invagination verwachsen, oder besser gesagt, verschmelzen, so, dass die die äussere und innere Bruchsackhöhle scheidende Wand eine einblätterige an beiden Seiten glatte Membran ist.

Eine besonders interessante Species von doppeltem Bruchsack ist die später bei der Leistengegend abzuhandelnde encystirte Leistenhernie.

Alles Andere, was man in die Categorie der doppelten Bruchsäcke gebracht hat, ist anatomisch etwas ganz Anderes; z. B., wenn auf der Oberfläche der Eingeweide ältere Pseudomembranen liegen,

oder wenn eine seröse Flüssigkeit zwischen dem Bruchsack und seinen Hüllen angesammelt, oder wenn eine grössere Cyste in der Bruchsackwand liegt. Aber alle diese Dinge lassen sich, wenn man grosse Uebung in anatomischen Arbeiten besitzt, selbst bei der Operation, erkennen.

Mehrere Bruchsäcke nebeneinander und mehrere Brüche an einem und demselben Individuum an verschiedenen Bruchstellen sind nicht gar selten; auch davon kann ich Ihnen hier ein interessantes Präparat zeigen, wo Sie nebst einem Schenkelbruch an einer und derselben Leistengegend drei Bruchsäcke finden, einen an der Fovea ing. extern., einen an der media und einen an der interna.

Es läge natürlich sehr nahe, hier über die Entstehung der Bruchsäcke zu sprechen; allein das würde uns zu sehr in die Aetiologie führen; denn Entstehung des Brucksackes heisst soviel als Entstehung des Bruches; wir wollen hier blos das erwähnen, dass man sich die Bildung des Bruchsackes nicht als ein Ausdehnen des Peritoneums durch Druck an einer Stelle vorstellen darf, wie etwa das Ausdehnen einer Cautschukplatte, sondern es ist ein Auswachsen des Bauchfells, also gewissermassen ein Vergrössern seiner serösen Fläche, was schon daraus ersichtlich ist, dass nirgends am Peritoneum Falten oder Ablösungen vorkommen und der Bruchsack in seiner ganzen Ausdehnung höchst selten (ich sah es noch nie) dünner als das übrige Peritoneum ist.

Die Bruchsäcke sind im Verlaufe der Zeit mannigfachen Veränderungen unterworfen. Dahin gehören:

a) die Vergrösserung, die entweder eine allseitige oder eine einseitige ist. Meistens entsteht die Vergrösserung durch Nackrücken von Eingeweiden; dabei wird aber der Brucksack nicht verdünnt, sondern in der Mehrzahl der Fälle verdickt.

b) Wenn der Bruchsack längere Zeit leer ist, so kann er sich allseitig verkleinern oder er kann sich nur stellenweise verkleinern, d. h. verengern und diess geschieht entweder durch das Hervorwachsen von Falten in seine Höhle, oder durch Verengern in einer grösseren Strecke. Diese letztere Art von Verengerung führt oft zur völligen Obliteration. Es ist diess derselbe Vorgang, wie beim Obliteriren des Processus vaginalis und Canalis Nuckii.

c) Verwachsungen des Bruchsackes mit dem Inhalt können vorkommen durch Entzündungsprodukte (Fig. 15), wie Sie an der Abbildung von *Scarpa* sehen, wo zwischen einer Dünndarmschlinge und dem Brucksacke fibröse Stränge vorhanden sind.

Fig. 15.

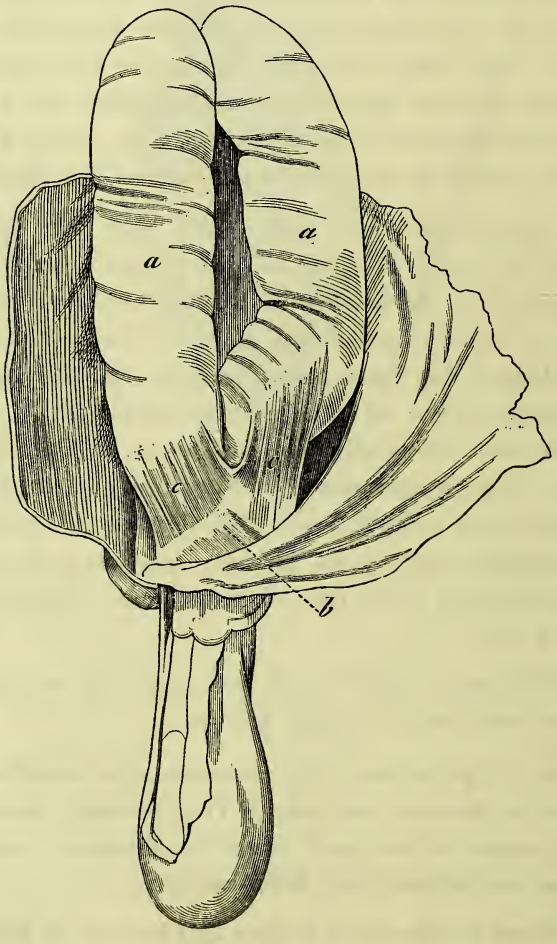

aa Dünndarmschlinge. *b* Bruchsack. *cc* Fibrinöse, strangförmige Adhäsionen.

Von den Netzadhäsionen im Bruchsacke haben wir schon beim Netz gesprochen, ebenso von den falschen Anwachsungen der Gedärme (Coecum, Flexura sigmoidea coli), wenn ihre Gekröse zur Bruchsackbildung verwendet werden.

d) Es kommt manchmal vor, wie ich diess bei einer Nabel- und einer Labialhernie eines Weibes sah, dass der Bruchsack mit den accessorischen Schichten ganz verschmilzt und das subcutane Bindegewebe bis auf ein Minimum so schwindet, dass die Haut über dem Bruchsacke nicht mehr verschiebbar ist und man bei der Operation nach Durchschneidung der erhobenen Hautfalte, also unmittelbar nach dem Hautschnitte, die Eingeweide blos liegen sieht. In einem solchen Falle könnte man leicht an den Mangel des Bruchsackes denken.

e) Ein wirklicher Mangel des Bruchsackes kann nur vorkommen, wenn dieser bei einer früheren Operation ausgeschnitten oder durch Ulceration verloren gegangen ist. Letzteres habe ich nie gesehen, aber von Ersterem kenne ich mehrere Beispiele; eines davon will ich Ihnen erzählen, woraus Sie auch ersehen werden, dass man nach einer regelrecht gemachten und gelungenen Operation nicht nur keinen Dank von Seite des Kranken, sondern sogar Vorwürfe ernten kann.

Im Jahre 1846 war ich Operateurzögling in Wien; im August dieses Jahres machte ich in Brünn die Herniotomie bei einer linksseitigen eingeklemmten Femoralhernie bei einer Frau von circa 40 Jahren.

Nachdem die Därme reponirt waren, schnitt ich nach den damaligen Grundsätzen gewissenhaft den ganzen Bruchsack aus. Noch bevor die Heilung der Hautwunde vollendet war, musste ich abreisen. Als ich im nächsten Jahre in Ferien wieder nach Brünn kam, eilte ich sogleich zu dieser Frau und freute mich schon im Stillen über den freudigen Empfang, hörte schon gewissermassen die Worte Lebensretter Dank, u. s. w., aber wie erschrack ich, als mir die jämmerlichsten Vorwürfe entgegengeschleudert wurden, und wirklich war der Zustand ein erbärmlicher. Unter einer fettlosen, welken Haut sah ich fast sämmtliche Dündärme gelagert, so dass ich ihre Windungen mit dem Auge bis in die Mitte des Oberschenkels verfolgen konnte.

Bruchpforte und accessorische Hüllen des Bruches.

Mit dem Namen Bruchpforte bezeichnet man jene Stelle der Bauchwand, durch welche der Bruch aus der Bauchhöhle heraustritt. Diese Stellen sind entweder natürliche Oeffnungen oder abnorme Spalten.

Die meisten der natürlichen Spalten finden sich an der vorderen Bauchwand; ebenso kommen auch hier die meisten abnormen Bruchpforten vor. Nach den Bruchpforten werden die Hernien benannt, und wir können daher der Betrachtung der Bruchpforten die specielle Anatomie der Brüche überhaupt anreihen.

Manche der Bruchpforten sind Kanäle von einer gewissen Längenausdehnung. Wenn ein Bruch in einen Kanal eintritt und in demselben liegen bleibt, so heisst er ein unvollkommener (Hernia incompleta); hat aber der Bruch den ganzen Kanal passirt, und liegt er unter der Haut, so heisst er vollkommener Bruch (H. completa).

Zu bemerken ist, dass keine der Bruchpforten ein offenes Loch oder offener Kanal ist, sondern dass die Oeffnungen und Kanäle theils von durchtretenden Organen erfüllt, theils durch Bindegewebe, Sehnen und Muskelfasern verschlossen sind. Diese verschliessenden Schichten müssen von dem Bruche vorgestülpt werden und umhüllen zunächst den Bruchsack. Diess sind die accessorischen Hüllen oder Schichten, welche, wenn der Bruch unter die Haut tritt, noch von dem subcutanen Bindegewebe und der Haut bedeckt werden.

Die accessorischen Schichten können bei ihrem Entstehen ziemlich mannigfaltig sein, werden aber in einer grösseren Entfernung von der Bruchpforte, besonders bei länger bestehenden Brüchen mit einander verschmelzend, zu einer einzigen dickeren oder dünneren, festeren oder loseren Bindegewebsmembran, in welcher oft Muskelfaselfasern, Gefässe und Nerven eingeschlossen liegen.

Diese so geartete Umhüllungsmembran erkannte zuerst *Cooper* an der Schenkelhernie und nannte sie *Fascia propria Herniae femoralis.* Ich fand diese Auffassung so praktisch, sowohl für das Operiren am Lebenden als auch für das Studium der Schichten an der Leiche, dass ich durch viele Jahre meine ganze Aufmerksamkeit diesem Gegenstande widmete, und ich habe mich endlich überzeugt, dass die accessorischen Schichten an allen Hernien in einiger Entfernung von der Bruchpforte, der Schenkelhernie analog, zu einer Fascia propria werden. Jemehr ich nun eine Hernie in Bezug auf Schichtung anatomisch untersuche, desto mehr werde ich in dieser Ansicht bestärkt.

Es sind jetzt 19 Jahre, seit ich diese Anschauung der Schichtung habe, und ich kann wirklich sagen, dass sie mir grosse Vortheile beim Operiren gewährte.

Wenn auch die ganze Sache von den meisten Chirurgen todtgeschwiegen wird, so bleibt sie nichtsdestoweniger wahr und praktisch wichtig. Ich werde vielfach Gelegenheit haben, im Laufe dieser Vorlesungen Ihnen praktisch die Schichtungen der verschiedensten Hernien zu demonstriren, und Sie werden sich überzeugen, dass, wenn man wirklich anatomisch eine Hernie anzuschauen und aufzufassen versteht, man von der Schichtung der Hernie Folgendes sagen muss:

1. Innerhalb der Bruchpforte, wo die Hernien unvollständige (Herniae incompletae) genannt werden, haben sie ausser der Haut und dem subcutanen Bindegewebe alle Lagen der Bruchpforte selbst und das Bauchfell.

2. In einiger Entfernuug von der Bruchpforte hat jede Hernie vier Schichten von aussen nach innen in folgender Reihe:

a) Haut,

b) subcutanes Bindegewebe — Fascia superficialis,

c) Fascia propria,

d) Brucksack.

Ob nun eine dieser Schichten dünner oder dicker ist, ob man sie mit einem oder mehreren Messerzügen trennt, ändert an der Anatomie nichts.

Wenn Sie mir nun die Frage stellen, wie erkennt man dann diese Schichten? so antworte ich Ihnen darauf ebenso, wie Sie bei der Halspräparation oder bei einer Operation am Halse, den Sternocleido-mastoideus erkennen, nemlich dadurch, dass Sie den Gegenstand öfters sehen.

Die Kenntniss der Schichten kann nur auf Anatomie beruhen, und sei sie auch nur eine solche, wie sie der Routinier besitzt, aber sie muss eine wirkliche, keine papierene sein.

Wir werden übrigens noch bei der Herniotomie näher darüber sprechen; vorläufig will ich Ihnen nur das sagen, dass ich nach 19jährigen Studien der Anatomie der Hernien dahin gekommen bin, dass ich den so häufig gesprochenen und geschriebenen Satz, „es sei jede Hernie anders, und gleiche keine der andern", für vollkommen unwahr halte.

Ich werde Ihnen bei der speciellen Besprechung der Hernien noch das erwähnen, dass hie und da, freilich in sehr seltenen Fällen, die

Fascia superficialis und propria verschmelzen oder atrophiren, so dass es scheint, als fehlten von Anfang her diese oder jene Schichten. Aber auch in diesen Fällen kann man sich orientiren, wie ich Ihnen diess später noch auseinandersetzen werde.

Sämmtliche Bauchwandungen bestehen, wenn Sie von der Wirbelsäule absehen, aus Muskeln, oben das Zwerchfell, unten der Levator ani, seitlich und vorn die breiten Bauchmuskeln und der Rectus abdominis, rückwärts zu beiden Seiten der Wirbelsäule der Quadratus lumborum, der Psoas und Iliacus internus.

Denken Sie sich das Bauchfell von allen Wänden der Unterleibshöhle entfernt, so erscheint Ihnen die ganze Unterleibshöhle von einer continuirlichen Fascie ausgekleidet, welche *Teale* Fasc. intima abdominis nennt. Es findet zwar dasselbe Verhältniss bei der Thoraxhöhle statt, wo *Hyrtl* den Namen Fasc. endothoracica eingeführt hat; aber beim Unterleib ist es für den Praktiker besser, sich die Fasc. intima abdominis in mehrere Abschnitte zu zerlegen und diese mit ihren alten Namen zu bezeichnen, und zwar desshalb, weil die einzelnen Abschnitte in physiologischer Beziehung zu den verschiedensten Organen stehen.

Wir wollen also folgende Bezeichnungen gebrauchen:

a) *Fasc. transversa*, der vordere und seitliche Theil der inneren Bauchfascie. Sie gehört zur Leistengegend und zum Schenkelbug und muss dort abgehandelt werden, wenn ihre Bedeutung verstanden werden soll.

b) *Fasc. iliaca*, der hintere Abschnitt, überzieht den Psoas iliacus und wird bei der Schenkelhernie abgehandelt.

c) *Fasc. hypogastrica*, von manchen französischen Anatomen *Fasc. perinei profunda* genannt, welche in der Mitte des kleinen Beckens oberhalb des Levator ani quer ausgespannt ist, wesshalb sie auch den Namen *Diaphragma pelvis* erhalten hat, welcher Name aber meines Erachtens besser dem Levator ani gegeben würde.

Sie bildet die Ligg. puboprostatica und pubovesicalia; ferner ist sie das Befestigungsmittel des Uterus und der Scheide im kleinen Becken und zum Theil des Mastdarms.

Der obere Abschnitt der sogenannten Fasc. intima gehört dem Zwerchfell an und verdient keine besondere Berücksichtigung in Betreff

der Hernien. Zu bemerken ist hier nur, dass an den grossen Oeffnungen des Zwerchfells diese Fascie fehlt.

Ich habe Ihnen gesagt, meine Herren, dass wir nach den Bruchpforten die Hernien bezeichnen, und wir werden daher in folgender Reihe die specielle Anatomie der Hernien abhandeln:

1) Nabelbrüche,
2) Leistenbrüche,
3) Schenkelbrüche,
4) Hüftlochbrüche,
5) Mittelfleischbrüche,
6) Scheidenbrüche,
7) Mastdarmbrüche,
8) Zwerchfellbrüche, und endlich
9) die inneren Brüche, bei denen natürlich von einer eigentlichen Bruchpforte in dem eben ausgesprochenen Sinne nicht die Rede sein kann.

Nabelbrüche.

Wir beginnen also mit den Nabelbrüchen.

Nabelbruch *(Hernia umbilicalis, Exomphalus, Omphalocele)* heisst eine Vorlagerung von Baucheingeweiden durch den Nabelring.

Nabellücke.

Der Nabelring oder die Nabelöffnung, liegt in der weissen Bauchlinie, in der Regel so ziemlich in der Mitte; es gibt aber Fälle, in denen er mehr oder weniger auffallend unterhalb der Mitte liegt. Er ist im fötalen Zustande bestimmt zum Durchgange der Nabelgefässe und des Urachus. In dieser Zeit hat er eine beträchtliche Grösse und hängt an seinem Rande durch Bindegewebe mit den Gefässen zusammen. Die obere Peripherie des Randes ist schärfer und mit der demselben näher liegenden Nabelvene loser verbunden, als der untere Rand, der mit den zwei Nabelarterien und dem Urachus fester verbunden und daher nicht so scharf begrenzt ist. Die Nabelvene ist ziemlich gross und nimmt einen gleich grossen Raum ein, wie der Urachus und die beiden Arterien zusammengenommen.

Das Bauchfell geht glatt über die Nabelöffnung weg ohne Vertiefung und ohne Spur einer narbenähnlichen Einziehung. Sämmt-

liche Gefässe liegen retroperitoneal. Die Vene geht am unteren Rande des dreieckigen Leberbandes zur linken Längenfurche der Leber, die Arterie und der Urachus gehen nach abwärts gegen das Becken und sind mit dem Bauchfell inniger verbunden, als die Vene. In der Nabelgegend kann man keine Spur der Fasc. transversalis entdecken.

Die Bauchhaut *(Cutis)* steigt gewöhnlich trichterförmig etwa einen halben Zoll weit am Nabelstrang hinauf und hängt mittelst eines deutlichen, aber mehrfach gekrümmten Randes mit der durchsichtigen Umhüllung des Nabelstranges, einer Fortsetzung des Amnios, zusammen.

Bald nach der Geburt verschrumpft der Nabelstrang, wird meist schwarz und fällt wenige Tage nach der Geburt ab. Die kleine trichterförmige Verlängerung der Bauchhaut zieht sich über dem Nabelring zusammen, vernarbt und verwächst fest mit den Wänden der obliterirten Nabelgefässe. Mehrere Monate lang schreitet die Verkleinerung oder Verengerung des Nabelrings fort.

Beim Erwachsenen findet man den Nabel in einer bald grösseren bald kleineren Vertiefung als eine anscheinend narbige Einziehung; wenn man aber die unregelmässigen Furchen sorgfältig untersucht, so findet man nicht eine Spur eines Narbengewebes. Das zeigt sich auch deutlich, wenn im Nabelringe das subseröse Bindegewebe oder auch das Unterhautbindegewebe sehr viel Fett entwickelt, wo dann der Nabel eine ganz glatte halbkugelförmige Hervorragung bildet; ebenso ist diess der Fall, wenn der Nabel durch Serum bei der Bauchwassersucht ausgedehnt ist.

Wenn man bei einem Erwachsenen die Haut am Nabel wegpräparirt, so sieht man sehr dichte, sich kreuzende Sehnenfasern, welche im Normalzustande eine so kleine Oeffnung übrig lassen, als gerade nöthig ist, um die drei obliterirten Gefässstränge durchzulassen. Auch hier gilt das, was wir oben von den Gefässen gesagt haben, dass der obere Rand mit dem runden Leberbande weniger fest verwachsen ist, als der untere Rand mit den Nabelarterien und dem Urachus. In der Regel sind die den Rest der Nabelöffnung umgrenzenden Sehnenfasern sehr straff und lassen nicht so leicht eine Erweiterung der Oeffnung zu; häufig aber, namentlich bei Frauen, die oft geboren haben, oder bei Männern, die plötzlich sehr dick geworden sind, wird die Nabelöffnung sehr erweitert und es ist eine Disposition zu Hernien gegeben.

Verschiedenheiten der Nabelbrüche.

1. Unter dem Namen „angeborner Nabelbruch“ oder auch „Nabelschnurbruch“ *(Hernia funiculi umbilicalis)* beschrieben mehrere ältere und neuere Autoren einen Vorfall der Gedärme in die Nabelschnur. In diesem Falle haben die Gedärme keinen Bauchfellüberzug, da das Bauchfell am Nabelringe, der ein ausserordentlich grosses Loch darstellt, fehlt. Die Därme sind blos von der durchsichtigen Haut des Nabelstranges überkleidet.

Es ist das Ganze eine Bildungshemmung, Spaltbildung, und wurde mit Recht von *Hesselbach* und Anderen gar nicht zu den Hernien gezählt. Es sind auch diese Fälle in der Regel kein Gegenstand chirurgischer Thätigkeit, indem die so missstalteten Kinder meist kurz nach der Geburt sterben.

2. Nabelbrüche bei Kindern; diese treten gewöhnlich vom ersten bis zum vierten Monat nach der Geburt auf, und sind in der That sehr häufig. Je früher der Bruch auftritt, desto geräumiger ist die Bruchpforte; je später, desto kleiner die Bruchpforte. Im ersteren Falle ist der Brucksack kegel- oder zuckerhutförmig, auch cylindrisch, d. h. die Oeffnung des Nabels hat denselben oder noch einen grösseren Durchmesser, als der Körper des Bruchsackes. Dieselbe Form hat der ganze Bruch, die Haut ist meist sehr dünn. Wenn die Brüche etwas später auftreten, so ist die Bruchpforte, und hiemit die Mündung des Bruchsackes, kleiner als die Bruchpforte. Der Bruchsack und die ganze Bruchgeschwulst sind dann mehr kugelförmig, und man sieht bei genauer Beobachtung von einer oder der anderen Seite, aber meist etwas oben, eine Einfassung der Bruchgeschwulst durch eine Hautfalte; diese Hauteinziehung entspricht der Stelle, wo das runde Leberband mit der Haut verwachsen ist.

Die Schichtung der Nabelbrüche bei Kindern ist dieselbe, wie bei Erwachsenen, d. h. die Haut, die Ausfüllungsmembran der Nabellücke und das Peritoneum. Nur ist bei Kindern stets die mittlere Schicht, *Fasc. propria*, so dünn, dass sie bei etwas unaufmerksamer Präparation übersehen wird.

3. Die Nabelbrüche bei Erwachsenen, sind in ihrer Gestaltung mannigfaltiger, als alle Brüche am menschlichen Körper. Diese Verschiedenheiten hängen von der verschiedenen Gestaltung der Bruchpforte, der Schichten, und des Inhaltes ab.

a) Die Bruchpforte findet man manchmal sehr eng, ein anderesmal sehr weit, so dass man bequem mit den zusammengelegten Fingerspitzen der ganzen Hand durch die Bruchpforte eindringen kann.

b) Was die Schichten der Hernien anbelangt, so sind sie allerdings immer dieselben: nemlich die Haut und das subcutane Bindegewebe, dann die von der Ausfüllungsmembran der Nabellücke und einigen Fasern der Linea alba gebildeten Fasc. propria und der Bruchsack mit dem subperitonealen Bindegewebe. Aber diese Gebilde zeigen mannigfaltige Verschiedenheiten; so ist die Haut manchmal sehr dünn und glatt, manchmal dick, namentlich ist das subcutane Bindegewebe sehr fettreich und stellt oft lipomartige Knollen dar. Diesen Zustand erkennt man leicht, wenn man versucht, die Haut in Falten zu legen. Wenn das subcutane Fett die Geschwulst bildet, so kann man die Haut nicht in Falten erheben.

Sehr häufig, besonders bei kleinen Nabelbrüchen, ist die narbige Einziehung des Nabels an irgend einer Seite rechts und oben oder links und oben von der Geschwulst zu sehen. Dieser Umstand veranlasste manche Chirurgen, wie *Petit* und *Scarpa*, zu behaupten, dass diess keine Nabelbrüche, sondern Brüche der Linea alba dicht neben dem Nabel seien. Allein diese Behauptung ist unrichtig, und die Erscheinung hat einen anderen Erklärungsgrund, nemlich den, dass die einwärts gezogene Nabelhaut fest mit den bandartigen Resten der Nabelgefässe verwachsen ist und an der Verwachsungsstelle selbst der Ausdehnung widersteht. Aber wie ich Ihnen schon früher gesagt habe, gibt es auch Nabelbrüche bei Erwachsenen, bei denen jede Einziehung der Haut fehlt.

Die Fasc. propria der Nabelhernie selbst zeigt eigentlich nie eine Veränderung, ausser das sie manchmal im Ganzen dünner und mit der Cutis inniger verbunden, manchmal, und diess ist bei etwas grösseren Brüchen häufig der Fall, stellenweise verdünnt, stellenweise verdickt ist, und das sind die Fälle, die einen in der Anatomie nicht sehr bewanderten Chirurgen in nicht geringe Unsicherheit in der Orientirung versetzen, besonders wenn er eine grössere Hernie zu operiren hat und die ganze Geschwulst nicht immer zu überblicken im Stande ist.

Das subperitoneale Bindegewebe zeigt sehr häufig hypertrophirte Fettklumpen, welche durch die Nabellücke vorfallen und von der

Fasc. propria überzogen, häufig für Netz gehalten werden. Oft sind diese Herniae adiposae allein in der Bruchgeschwulst und sind bei der Diagnose von angewachsenen Netzbrüchen gar nicht zu unterscheiden, häufig aber ist hinter einem solchen prolabirten Fettklumpen ein kleiner Bruchsack. Diese Fälle setzen ungeübtere Operateure häufig in grosse Verlegenheit; wir werden davon noch bei der Herniotomie näher sprechen.

Das Peritoneum zeigt bei Nabelhernien weniger Verschiedenheiten, als bei allen andern Hernien; es ist meist dünn und durchsichtig.

c) Der Bruchinhalt ist bei Erwachsenen sehr häufig das Netz und mit diesem das Colon transv.; aber fast eben so häufig habe ich Dünndarm-Schlingen gesehen, selbst ohne Netz.

Davis erzählt einen Fall, wo im neunten Monate der Schwangerschaft die Gebärmutter in einem Nabelbruche lag.

Als eine interessante Beobachtung erwähne ich Ihnen einen Fall, den *Cooper* beobachtete, nemlich zwei Nabelbrüche an einem Individuum.

Wenn Sie sich an die Präparate erinnern, welche ich Ihnen von mehrfachen Leisten- und Schenkelbrüchen gezeigt habe, so werden Sie in dieser Beobachtung von *Cooper* ein Analogon finden.

Leistenhernie.

Wir gehen nun zur Anatomie der Leistenhernien über. Die Leistenhernien *(Herniae inguinales)* heissen diejenigen Brüche der vorderen Bauchwand, welche im Gebiete des Leistenkanals hervortreten. Ich sage im Gebiete des Leistenkanals, weil nemlich nicht alle hieher gehörigen Hernien den ganzen Leistenkanal passiren.

Mit dem Namen Leistenkanal bezeichnet man den Raum, den der Samenstrang und beim Weibe das runde Mutterband zwischen den Bauchdecken einnimmt. Sie dürfen sich diesen Kanal nicht wie eine Röhre vorstellen, deren beide Offnungen so stehen, dass man, wenn man den Finger durch die hintere einführt, denselben sofort durch die vordere herausführen kann; sondern es sind drei ineinandergeschobene Säcke, von ungleicher Länge, die alle ihre trichterförmige Mündung gegen die Bauchhöhle richten. Sie werden aber gleich sehen,

dass dieses allgemeine Bild auch nicht so ganz rein in der Wirklichkeit zu finden ist.

Um die Einzelnheiten des Leistenkanals, d. h. seine Construction kennen zu lernen, müssen wir die Bauchdecken von zwei Seiten betrachten, und zwar zuerst von der Bauchhöhle aus bis zur Fasc. transversa, und dann die schichtenweise Präparation von der Haut bis wieder zur Fasc. transversa machen. Wenn Sie die an der vorderen unteren Bauchwand liegenden Merkwürdigkeiten des Bauchfells sich besehen wollen, so eröffnen Sie die Bauchhöhle so, dass Sie etwa vier Querfinger über dem Nabel zwei Schnitte beginnen, die von der Linea alba etwas krummlinig mit nach aussen und oben gerichteter Convexität bis gegen die Mitte der Crista ossis ilei reichen. Sie bekommen dadurch einen grossen dreieckigen Lappen aus der Bauchwand mit unterer Basis. Die Spitze dieses Lappens fassen Sie mit einem Doppelhacken an, oder, wie ich es eben thue, führen Sie ein mehrfaches Fadenbändchen durch die ganze Bauchdecke, und nun wird dieser Lappen senkrecht aufgestellt und angespannt (Fig. 16).

Fig. 16.

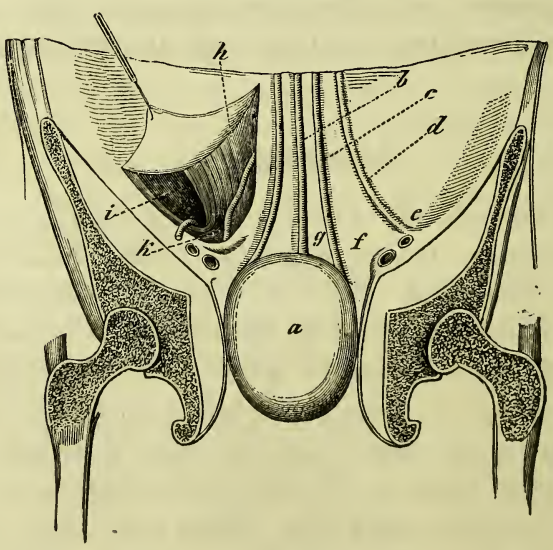

Nun erblicken Sie vorne und unten in der Mittellinie genau an der Symphyse des Schambeins die Harnblase *(a)* mit ihrem glatten Peritonealüberzuge. Von dem zugespitzten Scheitel der Blase sehen Sie

durch einen rundlichen Strang *(b)* das Peritoneum in eine Falte erhoben, die sich allmälig gegen den Nabel zu verliert; es ist diess die *Plica vesico-umbilicalis media* und der Strang, den sie bedeckt, ist der vernarbte *Urachus* oder (eigentlich unrichtig) das mittlere Aufhängeband der Blase. In einiger Entfernung von dieser Falte sehen Sie beiderseits eine viel stärker vorspringende Falte, welche ebenso gegen den Nabel läuft und die vernarbte Nabelarterie enthält. Es ist diess das sogenannte seitliche Aufhängeband der Blase, oder die *Plica vesico-umbilicalis lateralis (c)*. Auswärts von dieser Falte sehen Sie endlich noch eine dritte, kaum angedeutete Falte *(d)*; desto besser aber sehen Sie durch das hier sehr dünne Peritoneum die diese Falte bedingenden *Vasa epigastrica.*

An der Aussenseite einer jeden dieser Falten liegt eine Vertiefung. Es sind also deren drei; sie führen den Namen *„foveae inguinales“*, Leistengruben, und zwar

fov. ingu. externa, an der Aussenseite der Epigastrica gelegen *(e)*;

fov. ingu. media, zwischen der Epigastrica und der Plica vesico-umbilicalis lateralis; sie ist breiter und tiefer als die erstere *(f)*;

fov. ingu. interna, zwischen der Plica vesico-umbilicalis lateralis und der media *(g)*.

Durch alle diese drei Gruben können Hernien hervorkommen. Sie erinnern sich eines Präparates, das ich Ihnen bei der Demonstration der Bruchsäcke zeigte, wo an einem und demselben Individuum und zwar an einer und derselben Seite das Peritoneum aller drei Gruben zu Bruchsäcken herausgestülpt war.

Wir werden die Leistenhernien genau nach diesen drei Gruben bezeichnen, nemlich:

Hernia inguinalis externa,
Hernia inguinalis media,
Hernia inguinalis interna.

Diese Bezeichnungen der Hernien sind noch von wenigen Chirurgen in der Praxis adoptirt, sondern man bedient sich in der Umgangssprache immer der *Hesselbach*'schen Bezeichnungen, nemlich *H. ingu. externa*, die durch die Fovea ingu. externa heraustritt, *H. ingu. interna*, welche durch die Fovea media hervortritt. Die Scheidung für diese zwei Hernien gibt die Art. epigastrica ab.

Um diese Verschiedenheiten in der Bezeichnung verstehen zu können, müssen Sie wissen, dass *Scarpa* die Peritonealgrube, die wir Fov. extern. nennen, nicht kannte, sondern blos unsere media und interna. Da die Hernien durch die Fov. interna höchst selten sind, so machte *Scarpa* keinen weiteren Unterschied in der Inguinalhernie. *Hesselbach* fand aber später, dass diese grosse Fovea externa Scarpae durch eine schwache Erhabenheit in zwei Gruben getheilt wird, und dass es zweierlei Hernien hier gibt, von denen die eine die Art. epigastrica an ihrer Innenseite hat und die andere die Art. epigastrica an der Aussenseite. Danach nannte er die erstere *H. ingu. externa*, die andere *H. ingu. interna*. Obwohl diese Scheidung für die Anatomie der Hernien von ungeheurer Wichtigkeit ist, so sind doch die meisten Lehren, die man daraus für die Praxis zog, unbrauchbar mit Ausnahme gewisser Fälle von *Hernia interstitialis*, wenn dieselben operirt werden. Sie werden dies später noch hören.

Es wäre möglich, dass ich in Folge langer Angewöhnung im Laufe der Vorlesungen den Ausdruck *H. ingu. interna* im *Hesselbach*'schen Sinne gebrauchen werde; wenn Sie aber das, was ich eben sagte, festhalten, so werden Sie sich leicht zurecht finden.

Nehmen wir das Peritoneum im Bereiche dieser drei Falten und Gruben weg, so bemerken Sie, dass das subseröse Bindegewebe reichlicher, elastischer und mit ziemlich viel Fett durchwachsen ist. Dieses subperitoneale Bindegewebe wurde früher als eine besondere Schichte der Leistengegend unter dem Namen *Tunica cellularis Langenbeckii* beschrieben. Dieser Name ist aber ganz aufgegeben. Ich erwähne Ihnen denselben nur, damit Sie beim Lesen älterer Werke wissen, was man unter diesem Namen verstand. Es bildet diese Zellgewebslage keine eigenthümlich zu bezeichnende Bedeckung der Hernien, aber man muss deren Existenz doch kennen, weil manchmal bei Bruchoperationen zwischen dem Bruchsack und den überliegenden Schichten etwas Serum liegt oder eine klumpenförmige Fettanhäufung, die leicht für Netz gehalten werden kann.

Wenn man dieses subperitoneale Bindegewebe wegpräparirt, so sieht man eine ungleichmässig derbgefügte Aponeurose, die *Fasc. transversa* oder *transversalis* (Figur 16 *h*). Gegen die Spina ilei hin sehen Sie in dieser Fascie einen schrägen Schlitz *(i)*, welcher viel auffallender wird, wenn ich am Samenstrang ziehe. Diese Oeffnung ist

die innere oder Abdominalöffnung des Leistenkanals. Sie sehen den Bauchtheil des Samenstrangs schräg durch diese Oeffnung hervortreten.

Der innere Umfang dieser Oeffnung ist von einem halbmondförmigen oder sichelförmigen, scharfen Rande begrenzt, der äussere Umfang läuft, wie Sie sehen, als offene Rinne in den äusseren Theil der Fasc. transversa aus. Je stärker gekrümmt dieser Rand ist, desto kleiner erscheint die Oeffnung; wenn die beiden Hörner der Sichel stark divergiren, so erscheint diese Oeffnung riesenmässig gross. Von dem inneren sichelförmigen Rande aus dehnt sich die Fasc. transv. nach innen gleichmässig aus und bildet die hintere Wand des Leistenkanals. An dieser Wand, etwas auswärts von ihrer Mitte, also näher der Abdominalöffnung des Leistenkanals, liegt die *Art. epigastrica inferior (k)* zu beiden Seiten von einer Vene begleitet. Wenn ich dieses Gefäss anspanne, so sehen Sie hier ein ziemlich auffallendes Arterienzweigchen von derselben abgehen, welches die hintere Wand des Leistenkanals durchbohrt und zum Samenstrang tritt, es ist diess die *Art. spermatica externa.* Die anderen Zweige dieses Gefässes, der Ramus anast. pubicus und der Ramulus obturatorius, sind hier von keiner Bedeutung.

Wir sind jetzt bis zur Fasc. transversa gekommen, und nun wollen wir die Bauchdecken von der Haut schichtenweise bis zur vorderen Fläche der Fasc. transv. verfolgen.

Wir lassen nun den Lappen, den wir aus den Bauchdecken geschnitten haben, wieder annähen und dadurch die Bauchwand spannen, und nun führe ich einen Schnitt etwas oberhalb der Spina ilei anterior sup. horizontal gegen die weisse Bauchlinie und von dem inneren Ende dieses Schnitts einen zweiten neben der Wurzel des Penis herab durch das Scrotum; vom inneren Winkel präparire ich nun diesen dreieckigen Lappen zurück, aber so, dass fast alles subcutane Bindegewebe an den Bauchdecken liegen bleibt. So sehen Sie ein mit etwas Fett durchwachsenes Bindegewebe, welches ich mit der Pincette in hohe Falten erheben kann (Fig. 17 *aaa*); es ist diess die *Fasc. superficialis,* eigentlich das Unterhaut-Zellgewebe, welches hier nur desswegen den Namen einer Fascie bekam, weil dessen tiefere Schichte weniger fettreich ist und viel elastische Fasern, enthält und die innere Fläche einer dünnen Aponeurose ziemlich ähnlich sieht.

Fig. 17.

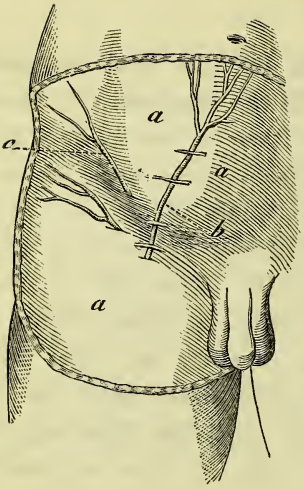

Wenn auch im anatomischen Sinne dieses Unterhaut-Zellgewebe zur Haut gehört, so muss es doch in Bezug auf Hernien besonders gewürdigt werden, da es, wie Sie später sehen werden, einer der wichtigsten Orientirungspunkte während der Trennung der Bruchbedeckungen bei der Herniotomie ist.

In diesem subcutanen Bindegewebe, und zwar in den oberen Schichten, sehen Sie zwei venöse Gefässe. Das eine läuft der Art. epigastrica parallel, aber etwas mehr gerade gestreckt; es ist die *Vena epigastrica superfic. (b).* Das andere läuft so ziemlich parallel mit der Art. circumflexa ilei und heisst auch *Ven. circumflex. ilei superf. (c).* Dieses Gefäss läuft oft sehr geradlinig, so dass es manchmal nahezu parallel mit der vorher genannten Vene läuft. Beiden Venen entsprechen kleine Arterien. Die Venen münden in die Vena saphena, die Arterien entspringen höher aus der Femoralis und durchbohren den Processus falciformis. Die Vena circumfl. superf. ist manchmal doppelt, und dann schliessen beide Venen die Arterie ein; an der Einmündungsstelle aber ist die Vene immer einfach.

Diese Gefässe haben mehr praktische Wichtigkeit bei der Femoral-Hernie.

Nach unten gegen das Scrotum zu sehen Sie das Unterhaut-Zellgewebe röthlich, eigenthümlich zart und vollkommen fettlos; es ist diess die *Tunica dartos,* die contractile Haut des Hodensacks, die jetzt allgemein als ein glatter Hautmuskel angesehen wird.

Die nun beschriebene Schichte nehme ich in der ganzen Ausdehnung, in der sie bloss liegt, weg, und nun sehen Sie die Sehne des äusseren schiefen Bauchmuskels, eine glänzendweisse derbe Aponeurose. Sie sehen, dass die Längsfasern dieser Haut gegen das Schambeinhin stark divergiren und sich in der Nähe desselben zu zwei derben Bündeln verdichten, zwischen welchen der Samenstrang hindurchgeht. Diese zwei Bündel führen den Namen *Columnae* (Säulen). Die obere innere Columna geht an die vordere Fläche der Symphyse und

verliert sich in den daliegenden fibrösen Fasern, die untere geht an das Tuberculum pubis und heftet sich hier fest. Wo die Längsbündel auseinanderweichen (was oft sehr weit gegen das Darmbein hin stattfindet), sehen Sie viel ausgeprägtere Querfasern, welche, wenn eine Hernie die Oeffnung vergrössert, so dicht werden, dass sie in manchen Fällen straff am Halse einer Hernie liegen und selbst auch das incarcerirende Moment sein können. Diese Querfasern führen den Namen *Fibrae intercolumnares* seu *collaterales.*

Wenn ich den Samenstrang anspanne, so sehen Sie nirgend einen deutlichen Contour einer Oeffnung, sondern Sie bemerken, dass eine, wenn auch sehr dünne Fortsetzung der Sehne des äusseren schiefen Bauchmuskels sich trichterförmig auf den Samenstrang fortsetzt. Diese Fortsetzung führt den Namen *Fasc. sperm. ext. Cooperi,* weil *Cooper* zuerst ihre Existenz bei alten Hernien, wo sie sehr verdickt ist, nachgewiesen hat. Wenn man dort, wo die Fasern anfangen, trichterförmig an den Samenstrang zu gehen, diese Haut durchtrennt und abschneidet, so entsteht eine ovale Oeffnung im äusseren schiefen Bauchmuskel, die oben und aussen rund abgegrenzt ist, unten und innen rinnenartig gegen das Schambein ausläuft; diess ist die äussere Oeffnung oder Scrotalöffnung des Leistenkanals (Fig. 18 *a*). Minder gut ist die von Vielen gebrauchte Benennung „Bauchring", da manche Anatomen mit diesem Namen die Abdominalöffnung des Leistenkanals bezeichneten, die Sie in der Fasc. transv. gesehen haben. Besser ist noch die Benennung „Leistenspalte" oder „äusserer Leistenring".

Fig. 18.

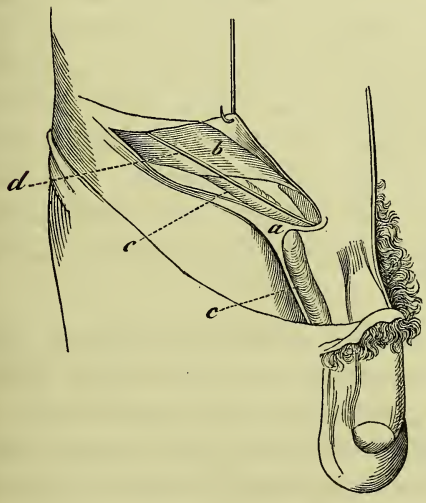

Wenn man den Samenstrang durchschneidet und nach aussen und oben zieht, so erscheint die in Rede stehende Oeffnung des Leistenkanals wie der Abschnitt eines Federkiels. Der Boden der

sich präsentirenden Rinne wird von fibrösen Fasern gebildet, die medialwärts in die Scheide des Musc. pyramidalis oder, wenn dieser fehlt, in die Rectusscheide übergehen. Diese fibröse Schlussmembran wurde von französischen Anatomen *Fasc. pyramidalis* genannt und endet nach hinten und aussen continuirlich in jenen Theil der *Fasc. transv.*, den Sie schon von der Bauchhöhle aus gesehen haben, und den ich Ihnen als die hintere Wand des Leistenkanals bezeichnete.

Manche Anatomen nennen diese Fasern, welche die Scrotal-Oeffnung gegen das Peritoneum verschliessen, *Lig. Collesii.*

Spalten wir nun die Sehne des äusseren schiefen Bauchmuskels in der Art, dass wir von der äusseren Leistenspalte aus schräg gegen die Crista ilei hinaufschneiden, und ziehen wir den oberen Theil der Sehne mit einem spitzen Hacken in die Höhe (Fig. 18), so sehen wir Muskelfasern, deren oberste Portion horizontal läuft *(b)*, deren untere Parthie schräg nach abwärts an dem Samenstrang herabzieht und in Form von langgestreckten Schlingen sich am Samenstrang verschieden weit herab ausdehnt *(cc)*. Die ganzen sichtbaren Muskelfasern sind der gemeinschaftliche Rand des *obliquus internus* und *transversus;* die am Samenstrang herabgehenden Schlingen sind der Cremaster. Nach aussen sehen Sie diese Muskelfasern an das Poupart'sche Band angewachsen, innen verlieren sie sich in eine dünne Aponeurose und dort, wo einige Bündel am Samenstrang herabgehen, gehen die Muskelfasern in einen schwachen Bogen über den Samenstrang weg. Manchmal sieht man auch hinter dem Samenstrang einige Muskelbündel laufen, so, dass der Samenstrang durch einen musculösen Spalt hindurchgeht. Dass hiedurch unter Umständen eine Hernie vorübergehend eingeklemmt werden kann, unterliegt keinem Zweifel.

Wenn ich die Sehne des äusseren schiefen Bauchmuskels weiter hinauf trenne, so sehen Sie die eigentlichen schiefaufsteigenden Muskelfasern des Obliquus internus. Wenn ich ferner diesen Muskel zerschneide, so sehen Sie den *Musc. transversus* und bemerken auch, dass beide Muskeln nach unten verschmelzen. Dort, wo die verschmolzenen Fasern sich in horizontale und schiefabsteigende theilen, sehen Sie einen plattgedrückten Nerven (Fig. 18 *d*), den *Nervus ilio-inguinalis;* er verzweigt sich in der Musculatur und auf dem Samenstrang, und hat gar keine chirurgisch praktische Bedeutung.

An derselben Stelle, wo der Nerv heraustritt, sind häufig die horizontalen und schiefabsteigenden Fasern vollkommen von einander getrennt. Dieser Fall veranlasste manche Anatomen, den Cremaster als einen eigenen Muskel mit isolirtem Ursprunge zu bezeichnen.

Wenn wir nun diese Musculatur an ihrer Insertion am Poupart'schen Bande und an der Crista ilei abschneiden und vorsichtig nach innen zu wegpräpariren, so kommen wir zur Ansicht der vorderen Fläche der *Fasc. transversa* (Fig. 19). Sie sehen nemlich hier eine fibrös-zellige Haut, welche am Darmbeine derb und straff gespannt ist, nach innen zu dünner und laxer wird. In einiger Entfernung von der Spina ilei bemerken Sie, wenn ich den Samenstrang anspanne, eine trichterförmige Fortsetzung (Fig. 19 *a*) dieser Haut auf den Samenstrang; es ist dies der Anfang jener Haut, die man *Tunica vaginalis testis et funiculi spermatici* nennt. Dieser trichterförmige Anfang der Haut heisst *Fascia infundibuliformis*, oder nach *Wilson Processus infundibuliformis fasciae transversalis*, oder nach *Nuhn Processus vaginalis fasciae transv.* Die Mündung dieses Trichters ist die innere oder Abdominalöffnung des Leistenkanals, jene schräggeschlitzte Oeffnung, die Sie von der Bauchhöhle aus in der Fasc. transv. gesehen haben. Von vorne ist nirgend eine Oeffnung wahrzunehmen. Sie sehen also, dass die innere Oeffnung des Leistenkanals nicht direct zur äusseren führt.

Fig. 19.

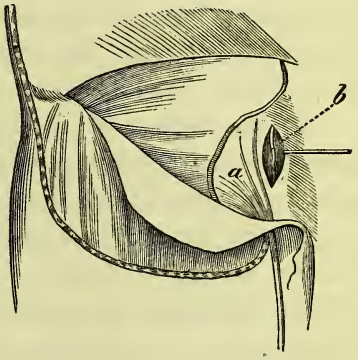

Wenn ich die Fasc. transv. einwärts vom Samenstrang durchschneide, so sehen Sie im subserösen Bindegewebe die *Vasa epigastrica* (Fig. 19 *b*).

Sie haben nun, meine Herren, die Einzelnheiten der Leistengegend kennen gelernt, und nun wollen wir uns das Bild eines Leistenkanals zusammensetzen.

1. Die hintere Oeffnung ist die Mündung einer trichterförmigen Fortsetzung der Fasc. transversa, welche den Samenstrang umhüllt. Sie haben gesehen, dass man von vorne in diese Oeffnung nicht gelangen kann, ohne die Fasc. transv. zu trennen.

2. Die vordere Mündung liegt zwischen den Längsbündeln des äusseren schiefen Bauchmuskels, ist aber, wie Sie gesehen haben, auch nach hinten offen; nach dem Scrotum zu geht auch von den Rändern dieser Mündung eine fibrös-zellige Fortsetzung auf den Samenstrang über. Man kann also auch durch diese Oeffnung von der Oberfläche aus nicht eindringen, ohne die Fasc. sperm. externa zu trennen.

3. Die untere Wand des Leistenkanals bildet die innere Hälfte des Poupart'schen Bandes. Diese ist so rinnenartig aufgedreht, dass sie gegen den Leistenkanal zu eine obere Fläche darbietet. Der Samenstrang liegt viel schräger als das Poupart'sche Band, so, dass derselbe nur in der Nähe der Scrotalöffnung auf der Fläche des Poupart'schen Bandes aufliegt.

4. Die vordere Wand des Leistenkanals bildet die Sehne des äusseren schiefen Bauchmuskels und in der Nähe des Darmbeins auch noch die unteren Fleischfasern des Obliquus internus und transversus.

5. Die hintere Wand bildet der Theil der Fasc. transv., welcher von der inneren Peripherie der Abdominal-Oeffnung bis gegen die Scheide des Musc. pyramidalis sich ausdehnt. Sie ist der ganzen Länge nach an der hinteren Lefze des Poupart'schen Bandes angewachsen.

6. Eine obere Wand hat der Leistenkanal eigentlich nicht; will man eine obere Begrenzung annehmen, so kann man nur den unteren Rand des Obliquus internus und transversus einwärts vom Cremaster dafür ansehen.

Sie sehen also, im Ganzen genommen, dass der Leistenkanal aus drei ineinandergeschobenen trichterförmigen Hautsäcken besteht, welche schräg durch die Bauchdecken hindurch gehen.

Beim Weibe ist der Leistenkanal ganz so gebaut, wie beim Manne, nur ist er in allen Dimensionen kleiner und enthält das runde Mutterband.

Entstehung des Leistenkanals.

Die Bildung des Leistenkanals erklärt man gewöhnlich aus dem Herabsteigen des Hodens, indem man sagt, der Hoden stülpe nacheinander die Fasc. transv., die Fleischfasern des Obliq. int. und endlich die Sehne des äusseren schiefen Bauchmuskels vor sich her. Diese Erklärung ist jedoch ganz unrichtig. Abgesehen davon, dass dadurch,

die Bildung des Leistenkanals beim Weibe nicht erklärt wird, zeigt die Beobachtung an Embryonen, dass der Leistenkanal, oder besser gesagt, eine Oeffnung in den Bauchdecken schon lange früher besteht, bevor der Hoden herabsteigt.

Jedenfalls aber ist die Bildung des Leistenkanals mit dem Descensus testiculi so innig verknüpft, dass wir diesen eben so interessanten als in seinem Mechanismus und seiner physiologischen Bedeutung gänzlich unbekannten Prozess näher betrachten müssen.

Gubernaculum Hunteri.

Sie wissen, dass das sogenannte *Gubernaculum Hunteri* eine wichtige Rolle beim Descensus testiculi spielt, obwohl seine eigentliche Bedeutung Niemand kennt.

Wir abstrahiren von dem Peritoneum und betrachten dieses Gebilde allein. Sie sehen hier mehrere Präparate davon. Vor Allem sehen Sie von der Fasc. transv. an bis zum Hoden hinauf längs des Psoas einen Strang, der im frischen Zustande grauweiss und gallertartig schimmernd erscheint.

Dieser Strang besteht, so weit Sie ihn hier sehen, d. h. vom unteren Ende des Hodens, bis zu den Bauchdecken, blos aus Schleimgewebe und ist, so weit er eben hier sichtbar ist, so vom Peritoneum überzogen, wie der Hoden selbst, d. h. er steckt in einer Duplicatur des Bauchfells.

Die äussere Gestalt dieses Abschnittes vom Gubernaculum zeigt viele Verschiedenheiten, von denen Sie einige hier sehr schön ausgeprägt sehen können. Einmal nemlich ist der Strang sehr dick und durchscheinend, das obere Ende ist dann napfförmig eingedrückt und nimmt die untere Spitze des Hodens auf. Bei dieser Gestaltung kommt es nicht selten vor, dass der Strang im Innern ausgehöhlt und die Höhle mit einer klaren, serösen Flüssigkeit ausgefüllt ist. Dies ist manchmal so auffallend, dass das Gubernaculum wie eine ovale Blase aussieht. Dieser Zustand ist eine Anomalie und gehört nicht wesentlich zu den Eigenschaften des Bandes, kommt auch in den verschiedensten Perioden vor. Ein sehr interessantes Exemplar dieser Art sehen Sie hier, welches ich in der Leiche eines kurz nach der Geburt gestorbenen Kindes fand, bei dem das Duodenum blind endete. und der ganze Darmkanal mit Ausnahme des S romanum in einem rechtsseitigen Leistenbruche lag.

In anderen Fällen ist das Gubernaculum im Durchmesser viel kleiner als der Hoden, weniger durchsichtig und derb; dann ist zwischen dem unteren Ende des Hodens und dem Strange eine Einschnürung, so dass nur das Peritoneum die Continuität erhält. Auch diese Varietät, bei der der Strang viel trockener erscheint, ist an keine bestimmte Zeit gebunden, eosndern kommt in allen Perioden vor.

Das untere Ende des Gub. Hunteri ist an den Rändern der Oeffnungen in den Bauchdecken angewachsen, und es gehen hier in das Gewebe des Bandes quergestreifte Muskelfasern ein, welche durch die Leistenspalte heraustreten, und, wie dies *Curling* zuerst zeigte, in drei Muskelzipfel auslaufen, die spitz endigen (Fig. 20).

Fig. 20.

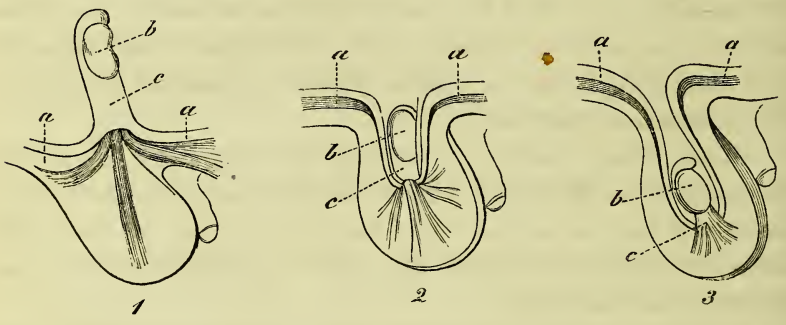

Drei schematische Zeichnungen des *Descensus testiculi.*

1. Der Hoden in der Bauchhöhle. *aa* Musculatur der Bauchdecke; *b* Hoden; *c* Gubernaculum Hunteri mit dem Peritoneum überzogen.
2. Der Hoden tiefer im Leistenkanal. Die Bezeichnungen wie bei 1.
3. Im Hodensack befindlicher Hoden. Die Bezeichnungen wie bei 1. Ein Verticalschnitt durch Leistenkanal und Scrotum.

Der äusserste breiteste Strang endet schon am Poupart'schen Bande, der mittlere längste geht bis in das Scrotum herab, der innerste befestigt sich an der Symphyse und der Scheide des Musc. rectus.

Diese Muskelbündel gehören dem Obliquus internus und transversus an. Wenn das Gubernaculum aus der Bauchhöhle heraustritt, so verschwinden diese Zipfel; wahrscheinlich wird der mittlere zum Theil zur Cremasterbildung verwendet.

Curling meint, dass diese Muskeln den Hoden herausziehen, gerade so, wie dies bei manchen Thieren während der Brunstzeit geschieht; allein das scheint mir denn doch etwas zu gewagt; denn wenn die Muskeln in demselben Masse, als der Hoden heraustritt, atrophiren, so scheint ihre active Contraction auch zu schwinden.

Peritoneum und Descensus testiculi.

Gehen wir nun zum Peritoneum über.

Der Hoden wird vom Peritoneum der Darm- und Rippenweichen so überzogen, wie die Gedärme, und hängt an einer Gekrösfalte, dem Mesorchium, welches nach oben und unten in einen Schnabel ausläuft. Im oberen Schnabel liegen die Blutgefässe des Hodens, im unteren Schnabel das Gub. Hunteri, an welchem das Peritoneum gerade so angewachsen ist, wie an der Oberfläche des Hodens. Neben dem Gubernaculum, aber nicht mit ihm in der Peritonealfalte, läuft das *Vas deferens* zu den Samenbläschen herab.

Wenn nun der Hoden herabrückt, so verkürzt sich mit dem Gub. Hunteri die untere Bauchfellfalte, steigt aber auch gleichzeitig durch die Oeffnung der Bauchmuskeln heraus in den Hodensack, so, dass mit dem Gubernaculum ein blinder Peritonealsack vor dem Hoden herabsteigt (Fig. 21). Dieses Blindsäckchen wurde von *Seiler* zuerst am Pferde und dann an Menschen entdeckt, und ist in chirurgischer Beziehung von grosser Wichtigkeit, indem sich daraus die angebornen Hernien oder Hydrocelen bei zurückgebliebenen Hoden erklären. Es ist dieses Blindsäckchen ein Analogon des Canalis Nuckii beim Weibe, eines blinden Peritonealsäckchens, das an der vorderen Fläche des runden Mutterbandes angewachsen liegt.

Fig. 21.

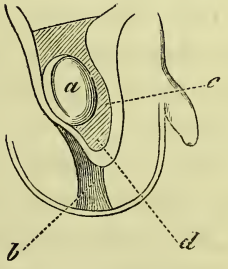

Sagittaler Durchschnitt des Hodensackes und Hodens.

a Hoden. *b* Gubernaculum. *c* Scheidenfortsatz. *d* *Seiler*'sches Blindsäckchen.

Ist nun der Hoden in dem Scrotum angelangt, so verliert sich das Gub. Hunteri fast spurlos, und von seinem serösen Ueberzuge an bis nach der Bauchhöhle hin besteht eine schlauchförmige Fortsetzung des Peritoneums, der *Processus vaginalis* (Fig. 22). Mit dem Schwunde des Gubernaculum verflacht und verliert sich endlich das *Seiler*'sche Blindsäckchen.

Fig. 22.

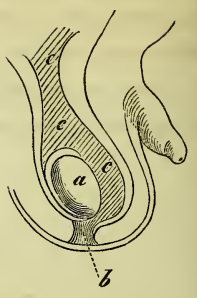

a Hoden. *b* Gubernaculum. *ccc* Process. vaginalis.

Der herausgezogene Proc. vag. Perit. liegt vor den Samengefässen.

So wie das Peritoneum werden die Bauchdecken mitgezogen und bilden einen Ueberzug des Hodens und Samenstrangs, nur gehen sie rund herum und schliessen somit auch den Proc. vaginalis ein.

Der Leistenkanal ist in dieser ersten Periode des Herabsteigens ganz kurz und weit; an der Stelle, wo der Samenstrang hervortritt, liegen drei ineinandergeschobene häutige Trichter, in gerader Richtung von vorne nach hinten; später verziehen sich die Bauchdecken während des Wachsthums so, dass der innere Trichter (Fasc. transv. oder infundibuliformis, Abdominalöffnung des Leistenkanals) viel weiter nach auswärts rückt, als der äusserste Trichter (äussere oder Scrotalöffnung des Leistenkanals, welche an ihrem Platze bleibt), und so haben Sie endlich die Form und Richtung des Leistenkanals beim Erwachsenen.

Der Proc. vag. schliesst sich allmälig so, dass er zuerst über dem Hoden, dann am Leistenkanal und endlich in seiner Mitte am Samenstrang verwächst, und nur der unterste Theil, der Boden dieses Kanals, bleibt das ganze Leben hindurch offen, als Tunica vag. propr. des Hodens.

Dieses Schliessen des Proc. vag. unterliegt vielen Verschiedenheiten. Die wichtigsten für unsern Zweck sind die, dass er entweder ganz offen bleibt und dann Eingeweide herabtreten lässt. Dies ist die gewöhnliche H. congenita *(H. congenita testicularis)*, oder er schliesst sich blos über dem Hoden; auch in diesem Falle kann eine angeborne Hernie entstehen *(Hernia cong. funicularis)*. Verwächst aber der Proc. vag. am Leistenkanal und über dem Hoden, und bleibt er in der Mitte offen, so entsteht häufig eine seröse Ansammlung

in der Gegend des Samenstrangs (*Hydrocele funiculi spermatici circumscripta*), deren nähere Beschreibung wir übergehen wollen, weil sie uns zu sehr von unserem Ziele ablenkt.

Der Verschliessungsprocess des Proc. vag. ist in der Regel bei der Geburt schon vollendet; manchmal aber schliesst sich dieser Sack sehr spät, ja es gibt Beispiele, wo die Schliessung erst um die Pubertäts-Periode erfolgte, manchmal bleibt der Kanal das ganze Leben hindurch offen.

Die Beschreibung vom Descensus testic. und der Bildung der Scheidenhaut, wie ich sie Ihnen eben gab, ist die von *Hunter* gegebene und die einzig wahre. Wenn ich nicht irre, war es *Camper*, welcher eine andere Theorie davonaufstellte, die etwas modificirt in der neueren Zeit wieder in *Weber* und *Otto Funke* Vertheidiger gefunden zu haben scheint. Dieser letzteren Auffassung zu Folge sollte sich der Hoden in einem geschlossenen serösen Sack so eindrücken, wie der Kopf in eine Schlafhaube. Nach *Camper* wäre also der Hergang folgender: Das Peritoneum sei von der Leistengegend aus handschuhfingerförmig gegen den Hoden hinaufgestülpt, so dass seine rauhe Fläche die Höhle bildet, und werde vom Hoden von oben herab so eingedrückt, dasss die rauhe Fläche des Peritoneums nach aussen gekehrt wird. Es mag sein, dass dieser Ansicht jener anatomische Befund zu Grunde liegt, den wir oben berührten, nemlich die centrale Excavation des Gubernaculums; aber die ganze Anschauung ist unrichtig.

Wenn Sie die vielen Präparate, die ich Ihnen vorlegte, genau angesehen haben, so werden Sie zugeben müssen, dass an der Richtigkeit der *Hunter*'schen Darstellung nicht im Entferntesten gezweifelt werden kann.

Sie haben gehört, dass mit dem Hoden und eigentlich schon mit dem Gub. Hunteri Theile der Bauchdecken mitgezogen werden, welche die Umhüllungen des Samenstrangs bilden, die man folgendermassen bezeichnet:

Tunica vag. com. testis et funic. sperm., die Fortsetzung der Fasc. transv., der *Cremaster*, eine Fortsetzung der Fleischfasern des inneren schiefen und queren Bauchmuskels, und endlich die *Fasc. sperm. externa*, terna, als Fortsetzung des äusseren schiefen Bauchmuskels.

Im Leistenkanale selbst und unmittelbar unterhalb der Scrotalöffnung kann man, wie Sie dies gesehen haben, alle diese Schichten

genau darstellen, aber am Samenstrange selbst findet man diese Schichten so verschmolzen, dass man nur eine bindegewebig-musculöse Hülle findet, die zwischen die Samengefässe Scheidewände abgibt und nirgends als Ganzes abzupräpariren ist, ohne dass man den Samenstrang ganz in der Quere auseinander zerrt. Nur in der Gegend des Hodens selbst, wo die Cremasterfasern meist fehlen, kann man ausser dem Parietalblatte der Scheidenhaut noch eine zellgewebige Hülle erkennen, die, wenn Sie wollen, als *Tunica vag. com.* bezeichnet werden kann, weil sie eine Fortsetzung des den Samenstrang umgebenden und seine Elemente zusammenhaltenden Bindegewebes darstellt.

Der *Descensus testiculi* ist manchen Anomalien unterworfen. Die häufigste ist das unvollständige Herabsteigen; der Hode bleibt im Leistenkanale oder dicht an der Mündung des äusseren Kanales stecken; in beiden Fällen kann sich der Hode gelegentlich bis in die Bauchhöhle zurückziehen und wieder vortreten. Weniger häufig ist das gänzliche Zurückbleiben in der Bauchhöhle an derselben Stelle, wo er im Embryo liegt, oder das Herabtreten in's kleine Becken oder in das Perineum. In diesen letzteren Fällen sind die betreffenden Hoden atrophirt.

Beim Weibe, habe ich Ihnen schon früher bemerkt, hat der Leistenkanal dieselbe Form und Zusammensetzung, wie beim Manne. Die Bildung des Leistenkanals scheint mit einem ähnlichen Vorgange am runden Mutterbande zusammen zu hängen, wie der am Gub. Hunteri vorgekommen ist; leider ist dieser Prozess so gut wie gar nicht gekannt. Es ist selbst beim männlichen Geschlechte nur eine Reihe anatomischer Veränderungen bekannt. Den Grund dieser Veränderungen kennt man aber auch nicht, nicht einmal die physikalischen Momente; denn die von *Bischof* und *Seiler* gegebene Erklärung, nämlich das ungleiche Wachsthum des Peritoneums, ist eigentlich nur eine kurze Umschreibung des anatomischen Vorgangs und keine Erklärung. Von der physiologischen Bedeutung oder, wenn Sie wollen, vom Zwecke des Descensus ist schon gar nichts zu vermuthen.

Ich habe Ihnen nun die verschiedenen Varietäten der Leistenhernien zu beschreiben.

Vor Allem muss ich erwähnen, dass die Leistenhernien vollständige (complete), d. h. solche sind, welche den Leistenkanal passirt haben, so, dass der Bruch-Sack und Inhalt über die Scrotal-

öffnung des Leistenkanales hervorragen; sind die Bruchtheile in den Hodensack getreten, so heisst der Bruch eine Scrotalhernie.

Incomplete Hernien sind solche, welche nicht über die äussere Leistenspalte hervortreten, sondern im Leistenkanale stecken bleiben.

Wir wollen nun zunächst die Varietäten der completen Hernien betrachten.

1. *H. ing. externa.* Diese drängt das Peritoneum der äusseren Leistengrube in die Abominalmündung des Leistenkanals hervor und tritt somit in die Fasc. infund. und längs des Samenstrangs bei der äusseren Mündung des Leistenkanals heraus, resp. in die *Fasc. sperm. ext.* Sie durchläuft den ganzen Leistenkanal und hat an ihrer Innenseite die Art. epigastr. infer. Wenn eine Leistenhernie klein ist und nicht lange besteht, so ist der Leistenkanal mehr weniger normal, und der Hals der Hernie läuft schräg nach aussen und oben; dann nennt man die Hernie eine schiefe oder langhalsige, *H. ext. obliq.* Wenn sie älter ist und gross wird, so drängt sie die hintere Wand des Leistenkanals nach innen zusammen, und die vordere Wand schwindet durch durch Verdrängungen der Sehnenfasern des Obliq. ext. nach aussen; dadurch werden die Oeffnungen des Leistenkanals vergrössert, und stehen eine hinter der andern in gerader Richtung von vorne nach hinten, und der Leistenkanal wird in ein grosses Loch umgewandelt, gerade so, wie vor dem Descensus testiculi. Eine solche Hernie heisst eine kurzhalsige, gerade äussere Leistenhernie.

2. *H. ing. media* oder *interna Hesselbachii.* Diese tritt durch die Fovea ing. media und stülpt die Fasc. transv., d. h. die hintere Wand des Leistenkanals einwärts von der Art. epigistr. vor. Dass die Hernie gerade von hinten nach vorne drängt, ist nicht richtig; denn sie kann auch eine etwas schiefe Richtung haben, wie die H. ext., daher ist der Name *H. directa* nicht ganz am Platz.

An der Scrotalöffnung des Leistenkanals verhält sich diese Hernie gerade so, wie die externa; sie tritt in den Schlauch der Fasc. spermatica ein.

3. Die *H. ing. interna*, die allerseltenste, stülpt die Fovea ing. intern. und ebenso die hintere Wand des Leistenkanals vor sich her und verhält sich fernerhin so, wie die früher beschriebene *H. media.* Auf diese Hernie passt der Name *directa*, oder in manchen Fällen *extrorsum obliqua*, wenn nemlich die Fov. ing. interna etwas klein

ist, und die Nabelarterie (Plica vesico-umbilical. lateral.) stark nach innen liegt.

4. Als ein Unicum erwähne ich hier eine Hernie, die ich im Jahre 1848 beobachtete (Fig. 23), bei welcher die Art. epigastr. in einem grossen Bogen vorgestülpt war, und über der Mitte der Bruchgeschwulst lief und da eine kleine Einkerbung machte. Die Hernie war eine complete, und vor der Präparation wurde sie für eine H. media gehalten.

Fig. 23.

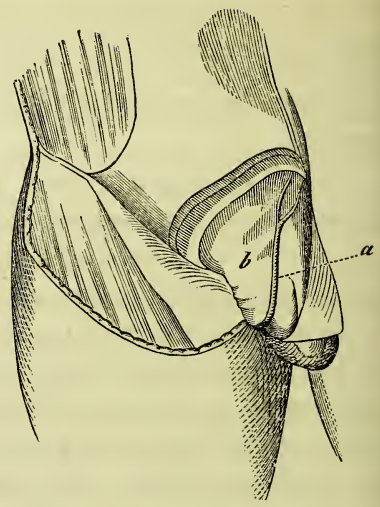

a Arteria epigastrica.
b Bruchsack.

5. *H. congenitae* nennt man Brüche, deren Bruchsack der Scheidenfortsatz (Proc. vaginalis) ist. Wir kennen zwei Species davon:

a) *H. cong. testicularis*, wenn der Scheidenfortsatz in seiner ganzen Länge offen ist, so dass die Eingeweide mit der serösen Fläche des Hodens in Berührung sind. Wenn diese Hernien im späteren Alter auftreten, so sind sie immer gleich bei ihrem Entstehen eingeklemmt.

b) *H. cong. funicularis*, wenn der Scheidenfortsatz über dem Hoden geschlossen ist, an der Bauchöffnung aber offen, und nun in den oberen Theil des Scheidenfortsatzes Eingeweide eindringen. Diese sind dann nicht mit der Oberfläche des Hodens in Berührung, und bei einer Operation ist es im Erwachsenen geradezu unmöglich, die Hernie als congenita zu erkennen. Sie sehen hier ein sehr schönes Präparat der Art von einem dreijährigen Knaben; diese H. wurde im Präparaten-Kataloge als *H. ing. ext.* eingetragen und wahrscheinlich für eine *acquisita* gehalten. Diese Gattung von Hernien kommt sehr oft vor.

c) Als eine besondere Varietät der *H. congenita* ist die von *Travers* u. A. beschriebene *H. cong. encystica (Hernie enkystée)* (Fig. 24),

Fig. 24.

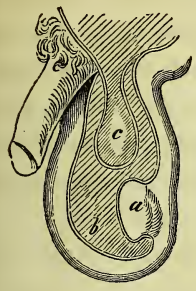

a Hoden. *b* Scheidenfortsatz. *c* invaginirter Brucksack.

wenn nemlich der Scheidenfortsatz am Leistenkanal blos verwächst und die Verwachsungsstelle in den offengebliebenen unteren Scheidenfortsatz hineingetrieben wird; man findet dann einen doppelten Bruchsack, d. h. der innere Sack, der die Eingeweide enthält, hat aussen und innen eine glatte Bauchfellfläche. Es könnte vielleicht eine solche Invagination auch dann stattfinden, wenn der Scheidenfortsatz am Leistenkanal und über dem Hoden verwachsen wäre, also eine *H. congenita funicularis encystica.*

Beim Weibe verhalten sich die Leistenhernien wie beim Manne, nur ist die media und interna viel seltener.

Labialhernien sind selten von ausserordentlicher Grösse, doch habe ich eine gesehen, welche bis über die Mitte des Schenkels herabreichte. An der Innenseite der Geschwulst, die zum grössten Theile der Innenfläche des Labiums und dem Vestibulum angehört, lag etwa einen Schuh von der Schamspalte entfernt die Nymphe.

Auch eine H. cong. gibt es bei Mädchen und bei erwachsenen Frauen, nemlich eine H. labialis im Canalis Nuckii. Ueberhaupt heissen alle completen Inguinalhernien des Weibes Labialhernien. Jede H. cong. muss eine externa sein, das gilt ebenso für das männliche als für das weibliche Geschlecht.

Die unvollständigen oder Interstitial-Hernien sind in der Regel H. ing. externae; in seltenen Fällen bleiben auch die mediae *(internae Hesselbachii)* im Leistenkanale liegen.

Die H. interstitialis externa liegt zunächst im Trichter der Fascia transversa (Fascia infundibuliformis), und wie diese im Leistenkanale; am inneren Umfange der H. liegt die Art. epigastr. inferior.

Wenn Sie sich an die Anatomie des Leistenkanales erinnern, so werden Sie wissen, dass an der inneren Peripherie der Abdominalöffnung des Leistenkanales die Fasc. transversa eine Art Duplicatur bildet, indem sie sich schräg nach aussen als Fasc. infundibuliformis (vom Anfang der Tunica vag. comm.) herausstülpt. Wenn nun eine Hernie in dem Trichter liegt, so hat sie an der dem Bauchfell zugekehrten Seite zwei Blätter von der Fasc. transversa.

Stellen Sie sich nun vor, dass eine solche Interstitial-Hernie die an ihrer Hinterseite gelegenen zwei Blätter der Fasc. transversa in das subperitoneale Bindegewebe ausstülpt, oder besser gesagt, sich retroperitoneal vergrössert, so haben Sie ein Bild von der höchst interessanten Varietät äusserer interstitieller Hernien, welche *Engel* unter dem meines Erachtens unpassenden Namen *Hernia tunicae vag. communis* beschrieben hat. Mit diesem Namen könnte man jede äussere Leistenhernie belegen.

Schichtung der Inguinal-Hernien.

Wir haben von der anatomischen Seite der Inguinalhernien noch die Schichten zu erwähnen, worauf man im Betreff der Operation von jeher grossen Werth gelegt hat, und zwar mit Recht. Die Schichtung der Hernie ist meines Erachtens, in Hinsicht auf das praktische Bedürfniss, nicht so ganz zweckmässig studirt worden. Der gewöhnliche Hergang ist der, dass man die Schichten, welche beim Herabsteigen des Hodens, entstehen, aufzählt. Man täuscht sich aber sehr, wenn man glaubt, die Schichten an den Hernien so zu finden, wie sie gewöhnlich in den Anatomien angegeben werden. Man muss die Schichten sich nicht zusammensetzen, sondern an wirklichen Hernien suchen, so wie man überhaupt pathologisch-anatomische Gegenstände untersucht.

Wir müssen bei Betrachtung der Schichten der Leistenbrüche die Schichtung innerhalb des Leistenkanals und ausserhalb desselben unterscheiden.

Schichtung der Hernia incompleta oder interstitialis.

Wir wollen zuerst die Hernien innerhalb des Leistenkanals betrachten, und zwar gilt hier dasselbe von einer Interstitialhernie wie vom Halse einer Scrotalhernie. Von der Haut nach der Tiefe zu haben wir zuerst die Fasc. superficialis oder das Bindegewebe. Will man erkennen, ob man dieses durchschnitten hat, so muss man folgenden Kunstgriff gebrauchen:

Man schiebt die Wundränder der Haut hin und her; bewegt sich der Boden der Wunde gleichmässig mit, so ist die Fasc. superf. noch nicht vollständig getrennt. Auch kann man das im Boden der Wunde liegende Gewebe mit der Pincette fassen, hoch emporheben und hin

und her schieben. Geht der Boden der Wunde bei Verschiebung der Wundränder nicht mehr mit, dann ist auch die Fasc. superf. ganz gespalten, und man kann die vorliegende Schichte nicht mehr in eine Falte erheben.

Dies ist der einzig praktische und wirklich sichere Anhaltspunkt, um zu wissen, ob man die Fasc. superf. ganz getrennt hat oder nicht. Man kann das subcutane Bindegewebe in viele Lamellen (10—12) zerlegen, ja man kann sehr viele Blätter gebildet und doch das Gewebe als anatomisches Ganze noch nicht durchtrennt haben; daher kommt die Ansicht von der grossen Verschiedenheit der Schichten bei den Hernien. Sie werden oft hören und lesen, dass nicht Eine H. der andern gleiche; das halte ich aus anatomischen Gründen für unmöglich.

Der Fehler in der Annahme so vieler Schichten liegt darin, dass man künstlich erzeugte Lagen für besondere anatomische Schichten ausgab. Ob die Lage fetthaltig ist oder nicht, ob Dartos dabei ist oder nicht, ist ganz gleich; was mit der Haut verschiebar ist, ist Fasc. superficialis.

Hierauf kommt die Sehne des äusseren schiefen Bauchmuskels. Nach Spaltung derselben kommt der M. obliquus internus et transv. mit ihren untersten Fasern (Cremaster). Ist dieser entfernt, so umhüllt eine H. ing. ext. die Fasc. infundibuliformis der Ihnen bekannte Anfang der Tunica vaginalis communis funiculi spermatici et testis. Hat man auch diesen Trichter gespalten, so kommt das Peritoneum, welches sich bei beginnenden Brüchen im Leistenkanale namentlich dadurch charakterisirt, dass es eine mehr weniger durchsichtige Haut darstellt, durch welche man den bräunlichen Darm oder das gelbliche Netz hindurchsieht. Diese Haut hat in der Regel wenig Fett; an ihrer Oberfläche verzweigen sich grob dendritisch sich theilende Gefässe und zwar nicht in einer bestimmten Richtung, sondern unregelmässig.

Diese unregelmässig vertheilten grösseren Gefässe sind charakteristisch für den Bruchsack. Nach Spaltung des Peritoneums kommt der Bruchinhalt, Netz, Darm oder dergl. Ich habe Ihnen schon bemerkt, dass es keinen Bruch gibt, mit Ausnahme des Blasenbruches, welcher keinen Bruchsack hätte; beim Coecum beruht dies auf Täuschung und auf nicht richtiger Erkenntniss der Theile. Die Blasenhernien sind aber ausserordentlich selten, und wenn sie etwas

grösser sind, mit anderen Brüchen combinirt, welche vor und über dem Blasenbruch liegen und ihren eigenen Bruchsack haben. Die Schichtung der H. interna Hesselbachii (unsere media) innerhalb des Leistenkanals, wozu auch jene Varietät zu zählen ist, welche durch die Fovea interna tritt, ist folgende:

> Fascia superficialis, M. obliquus externus, internus, aber nicht mehr Cremasterfasern, sondern die weiter einwärts liegenden über den Samenstrang herübergehenden Bündel, welche den Bruch innerhalb des Leistenkanals nicht vollständig decken, sondern bogenförmig über ihn hinweggehen.

Wirkliche Umhüllung von Muskelfasern findet also hier nicht statt. Dann folgt Fasc. transv., aber nicht der Trichter des Samenstrangs, dieser liegt sammt dem Samenstrange auswärts von der Hernie, sondern einwärts von ihm ist es derjenige Abschnitt, welcher die hintere Wand des Leistenkanals bildet.

Beim inneren Leistenbruch ist der Ueberzug der Fasc. transv. nicht so derb wie beim äusseren, fehlt auch oft, weil ersterer manchmal durch eine kleine Lücke der hinteren Wand des Leistenkanals hervortritt und ein weiches, lockeres Bindegewebe vor sich hertreibt; zuletzt kommt wieder Peritoneum und Bruchinhalt.

Schichtung einer Hernia inguinalis completa oder scrotalis.

Die Schichtung einer im Scrotum befindlichen Hernie ist folgende: Wenn man die Haut des Scrotums gespalten hat, so ist meist ein Theil der Dartos nicht getrennt, was man auch hier durch Hin- und Herschieben der Hauträuder erkennen kann. Wenn die Hautwunde sich allein verschiebt, so erscheint eine derbe fibröse Haut mit vorherrschender Längsfaserung. Dieselbe geht meist glatt in die Sehne des M. obliquus externus ohne scharfe Begrenzung über. Je älter eine Hernie ist, je länger ein Bruchband getragen wurde, desto derber ist diese Haut, welche *Cooper Fasc. spermatica externa* nannte. Spaltet man diese Haut, so klafft sie in der Regel nicht sehr stark und ist mit der darunter liegenden Schichte mehr weniger genau verbunden, so dass sie durch Abreissen oder Druck mit dem Scalpellheft abgehoben werden muss, was auch rundherum möglich ist, wenn man die Haut ganz gespalten hat. Diese Haut stammt nicht vom Obliquus ext. allein, sondern wenn man sie der Länge nach spaltet,

so theilt sie sich an der Scrotal-Oeffnung des Leistenkanals in drei Blätter (Fig. 25). Das oberflächliche gehört dem Obliquus externus *(1)*, das mittlere dem Cremaster *(2)*, das innere der Fasc. transversa an *(3)*.

Fig. 25.

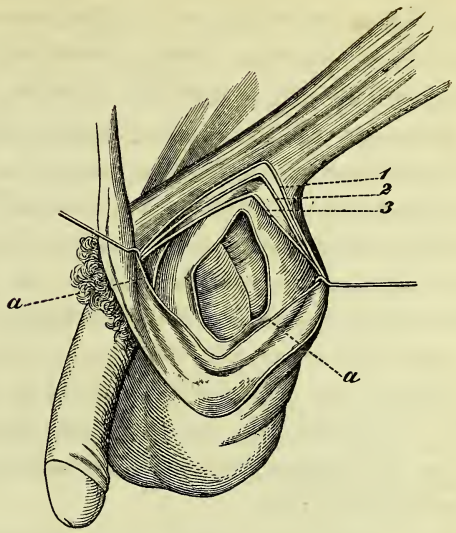

Diese drei Gebilde, welche unterhalb der Scrotal-Oeffnung des Leistenkanales verschmolzen sind und sich sehr oft verdicken können, werden durch die Hernie ausgedehnt und bilden eine besondere Lage um den Bruchsack.

Diese dritte Lage (Fig. 25 *aa*) einer Hernie ist in jedem Falle dieselbe, und es macht keinen Unterschied, ob die Hernie eine äussere oder innere angeborne oder erworbene ist. Ich habe dieselbe *Fasc. propria herniae inguinalis* genannt. Muskelfasern sind in derselben ohne genaue anatomische Untersuchung nicht zu erkennen. War diese Haut nicht einem grösseren Druck ausgesetzt, so findet man sie an einzelnen Stellen aus zwei, sehr selten aus drei Blättern bestehend.

Die Blätter lassen sich jedoch nicht rund herum ablösen, wie die Fasc. propria vom Bruchsacke, sondern verschmelzen stellenweise mit einander, so dass an einzelnen Stellen die Membran einschichtig, an andern zweischichtig ist; trotzdem muss sie aber als ein Ganzes aufgefasst werden.

Was die Lage des Samenstrangs betrifft, so ist innerhalb des Leistenkanals bei einem äusseren Bruche der Samenstrang immer hinter dem Bruchsackhals und zwar in der trichterförmigen Verlängerung der Fasc. transversa, so dass schon an der inneren Oeffnung Hernie und Samenstrang dieselbe Umhüllung haben; dagegen ist beim inneren Leistenbruch der Samenstrang nach aussen gelegen.

Wenn der innere Leistenbruch heruntertritt, so geht er an der Scrotalöffnung des Leistenkanals in die gemeinschaftliche bindegewebige Hülle des Samenstrangs hinein. Daraus erklärt sich, dass von hier an äusserer und innerer Leistenbruch dieselbe Schichtung haben müssen.

Wenn Sie sich genau daran halten, und sich durch Verschiedenheiten der Haut nicht täuschen lassen, so werden Sie sich immer orientiren können. Ich habe mich, selbst bei Verwachsungen, nie getäuscht. Sie erinnern sich, dass ich Ihnen erzählte, vor Kurzem einen Leistenbruch operirt zu haben, wo mehr als die Hälfte des Coecums resp. Colon adsc. ohne Bruchsack vorlag. Hier leistete mir das genaue Erkennen der Fasc. propr. unendlichen Vortheil, indem ich sogleich nach Spaltung dieser Haut die Verhältnisse richtig beurtheilte. Unterhalb der Scrotalöffnung liegt der Samenstrang ebenfalls an der hinteren Seite des Bruchsackes, zwischen diesem und der bindegewebigen Hülle.

Man sieht daher, wenn man den fibrösen und serösen Sack von vorn gespalten hat, an der inneren Seite die Höhle des Bruchsackes, aber niemals den Samenstrang, welcher erst zum Vorschein kommt, wenn man die hintere Wand des Bruchsackes zerschnitten und diesen herausgezogen hat; dann findet man den Samenstrang aber auch immer.

Man hat früher oft davon gesprochen, dass Leistenhernien sich manchmal wie Keile in den Samenstrang hineindrängen; das ist wenigstens für die Mehrzahl der Fälle, wo man das gefunden zu haben vorgab, unrichtig und kommt nur daher, dass man den Samenstrang beim Aufschneiden der vorderen Wand der Bruchhüllen nicht sieht, und dass man einzelne Gefässe, welche etwas dicker geworden sind, für Gefässe des Samenstrangs hielt, obwohl dieselben nur accessorische Theile sind.

Schenkelhernien.

Mit dem Namen Schenkelhernie *(H. femoralis)* bezeichnet man diejenigen Unterleibsbrüche, welche unter dem Poupart'schen Bande hervorkommen. Ihr Bereich ist der sogenannte Schenkelbug.

Die Anatomie dieser Gegend, wie sie allgemein gelehrt wird, ist weder für den Studirenden noch für den Praktiker brauchbar, indem eine Menge unnatürlicher, künstlich erzeugter Dinge beschrieben und demonstrirt werden, welche einen unselbstständigen Operateur

ängstlich machen, einen selbsständigen hingegen dahin bringen, dass er die feinere Anatomie gänzlich missachtet und sich ganz auf den Standpunkt eines Routiniers stellt. Ich bin durch mehrjährige anatomische Arbeiten und sorgfältige Vergleichung der Natur mit der Literatur dahin gekommen, mir ein vollkommen klares Bild von den wirklich natürlichen Verhältnissen dieser Gegend zu verschaffen, und werde Ihnen die Anatomie so demonstriren, dass Sie jederzeit und unter allen Verhältnissen mit Leichtigkeit alle anatomischen Gegenstände darstellen und bei Operationen sich vollkommen gut werden orientiren können.

Ich verlange nur von Ihnen, dass Sie meinen Demonstrationen aufmerksam zusehen, und die Bilder, die sich unter Ihren Augen entwickeln werden, festhalten; dann lesen Sie die Beschreibungen Anderer und urtheilen Sie selbst.

Wir lassen den Leichnam in derselben Weise liegen, wie bei der Präparation der Leistengegend. Ich führe nun von der Spina ilei einen Schnitt horizontal bis gegen den Schamberg; von dem Ende dieses Schnitts führe ich dann einen zweiten an der inneren Seite des Schenkels herab. Diesen dreieckigen Lappen präparire ich nun von der Spitze gegen die Basis so los, dass der grösste Theil des subcutanen Bindegewebes auf den unterliegenden Theilen bleibt, und nun sehen Sie die Fascia superficialis (*Fig. 17* S. 48), die sich hier gerade so verhält, wie in der Leistengegend, nur dass unterhalb des Poupart'schen Bandes eine grosse Anzahl von Lymphdrüsen liegen, die sogenannten oberflächlichen Leistendrüsen; auch sehen Sie in den tieferen Lagen der Fasc. superfic. die Ihnen aus der Leistengegend schon bekannten venösen Gefässe, die epigastrica superfic. und die circumflexa ilei superfic.

Nun nehme ich die Fasc. superfic. weg, aber so, dass ich von aussen her wegpräparire. Hier ist die Verbindung der Fasc. superfic. mit der Fasc. lata sehr lose, und man kann nicht Gefahr laufen, während des Präparirens nach innen zu die Grenze zu verfehlen.

Nachdem ich nun die Fascie weggenommen habe, sehen Sie folgendes Bild:

Das Poupart'sche Band erkennen Sie als einen dicken fibrösen Streifen, welcher an der äusseren Hälfte nach unten zu convex, an der inneren Hälfte geradlinig erscheint. Wenn ich den Schenkel beuge,

so verschwindet mit der Spannung der Fasc. lata auch die Convexität der äusseren Hälfte des Poupart'schen Bandes. Sie sehen nun von dem Rande der Scheide des Musc. Satorius ein dreieckiges Sehnenblättchen ausgehen und sich über die Schenkelgefässe herüberlagern. Dies ist der *Processus falciformis fasciae latae* (Fig. 26 *ab*). Etwas mehr als die äussere Hälfte *(a)* dieses Sehnenblattes ist derb und glänzend, die innere Häfte *(b)* dagegen sehen Sie in ein Netzwerk aufgelöst. Dieses Netzwerk nennt man *Lamina cribrosa*. Sie sehen diese Lamina cribrosa durch unter derselben liegende Gebilde sowie den ganzen Processus falciformis erhoben über die Fascie des Musc. pectineus; die dadurch entstandene Vertiefung an der Fasc. pectinea nennt man *Fovea ovalis* (Fig. 26 von der Hernie bedeckt). Diese Grube ist nicht immer gleich tief, verliert sich nach innen zu flach und ist nach aussen zu tiefer. Hier will ich Ihnen nur bemerken, dass Sie von dem Proc. falciformis keinen scharfen Rand bemerken, dagegen sehen Sie hier an der Abbildung von *Scarpa* einen vollkommen scharfen Rand gerade so, wie *Allan Burns* beschreibt. Das könnten wir an unserem Präparate gleich machen, wenn wir die netzförmige innere Hälfte des Proc. falciformis wegschneiden würden, aber dabei würden wir die ganze innere Hälfte eines für das Verständniss der Hernien höchst wichtigen Gebildes auch wegschneiden, wie Sie es auch hier an der Abbildung sehen können, denn man

Fig. 26.

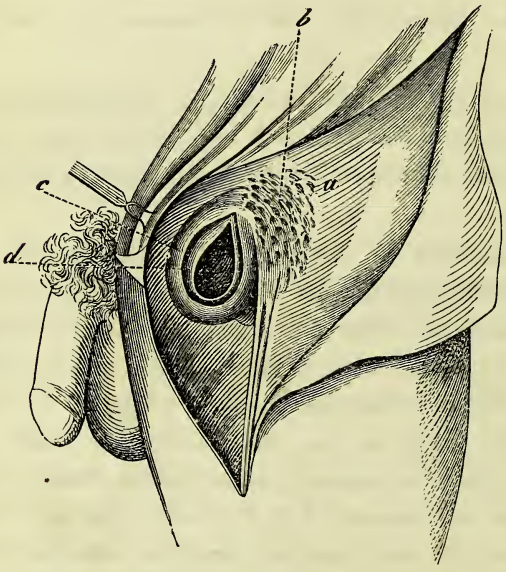

Es ist auch hier ein gwöhnlicher Schenkelbruch dargestellt mit der Fascia propria *(c)* und dem Bruchsacke *(d)*. — Auf dieses werden wir später zurückkommen.

sieht an dieser Abbildung die ganze Vena femoralis, was nicht möglich ist, wenn die Vagina vasorum nicht zerstört ist.

Nun nehme ich den Proc. falciformis weg und zwar so, dass ich einen Schnitt parallel mit dem Rande des Satorius führe, den andern quer am unteren Rande des Poupart'schen Bandes. Sie sehen unter dem Proc. falciformis eine dünne Lage fetthaltigen Bindegewebes, und unter diesem wieder eine fibröse Haut. Wie ich nun die Lamina cribrosa von der unterliegenden Haut abpräparire, bemerken Sie, dass die Verbindung des Netzwerkes mit der unterliegenden fibrösen Haut immer inniger wird und ganz nach innen an der äusseren Grenze mit derselben verschmilzt.

Die nun vorliegende Membran (Fig. 27 *aaa*) hat eine dreieckige Gestalt mit oberer Basis und unterer Spitze. Die Basis ist

Fig. 27.

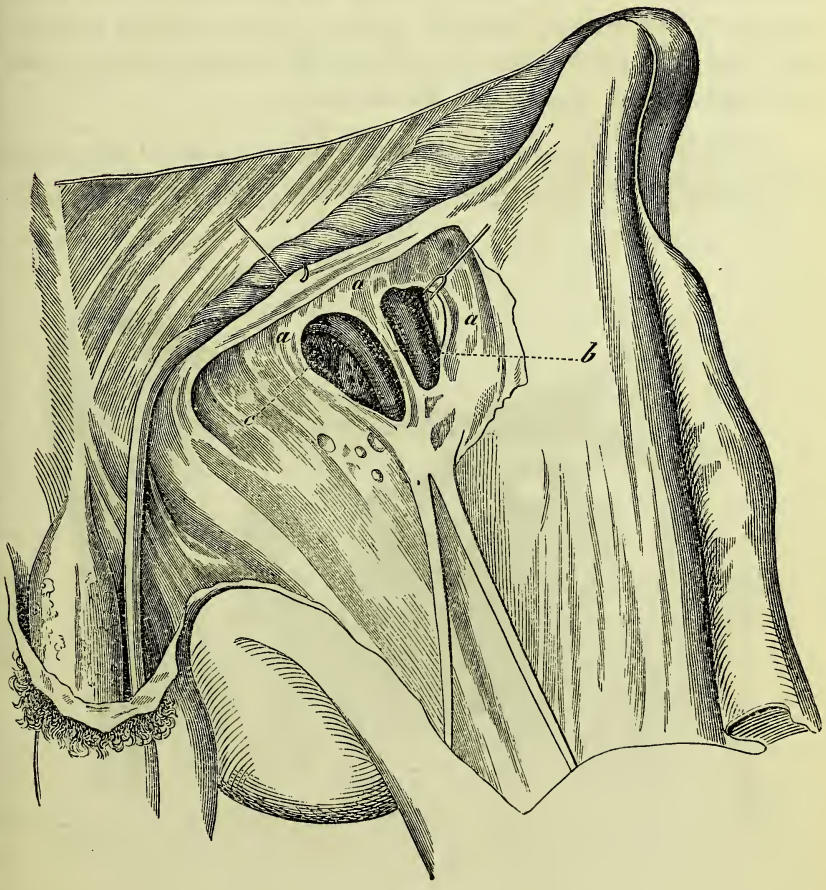

am Poupart'schen Bande angewachsen und zeigt hier dichte glänzende Fasern, es ist dies die vordere Wand der Schenkelgefässscheide (Vagina vasorum fem., nach *Pirogoff* Ex fascia transversa). Dieser Name ist für die vordere Wand dieses fibrösen Trichters richtig, ebenso für die innere und äussere, aber die hintere verhält sich anders, wie wir gleich sehen werden.

Nun spalte ich Ihnen die vordere Wand der Gefässscheide und trenne stumpf das den Gefässen zunächst liegende lose Bindegewebe, und Sie bemerken, dass zwischen den grossen Gefässen eine Scheidewand (Fig. 27 *b*) liegt, die mit der vorderen Wand der Gefässscheide zusammenhängt, das ist das *Septum vaginae vasorum* (nach *Pirogoff*). Das müssen Sie nicht verwechseln mit dem *Septum crurale*, das Sie gleich kennen lernen werden.

Einwärts von der Vene sehen Sie im Bindegewebe eingebettet eine Lymphdrüse, die unter dem Namen der *Rosenmüller*'schen Drüse (Fig. 27 *c*) bekannt ist. Behalten Sie diese Drüse wohl im Gedächtniss, denn Sie werden sehen, wie wichtig die Kenntniss dieser Drüse bei Diagnosen und Operationen der Hernien ist.

Nehmen wir nun aus der Vag. vasorum die grossen Gefässe und die Rosenmüller'sche Drüse heraus, so haben Sie folgendes Bild (Fig. 28).

Fig. 28.

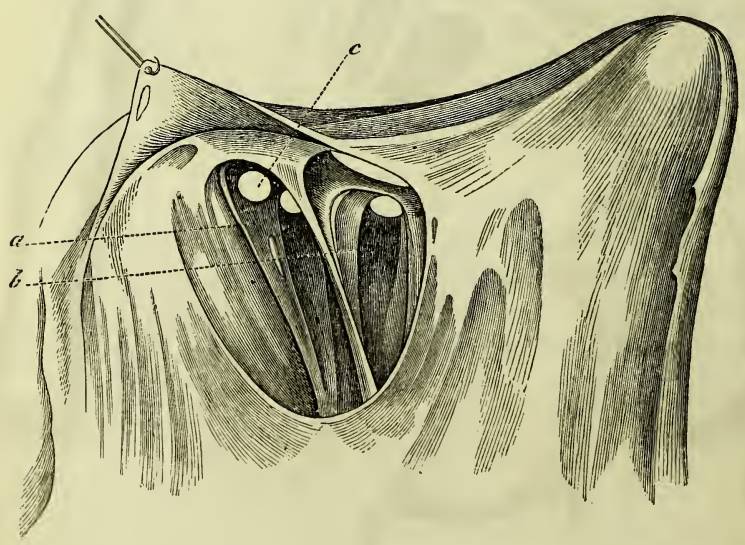

Sie sehen die innere, zum Theil durchlöcherte Wand der Schenkelgefässscheide (Fig. 28 *a*), das Septum vag. vas. *(b)*, welches die Loculamente für die Vena und Art. femoralis trennt. Ganz nach innen, zwischen der Vene und der inneren Wand der Gefässscheide, sehen Sie ein Loch *(c)*. Dieses Loch ist das Stroma der Rosenmüller'schen Drüse; eigentlich ist dieses Stroma kugelförmig oder etwas oval; wenn aber die Drüse herausgeschnitten ist, so erscheint der Querschnitt als ein Loch.

Die äussere Wand der Gefässscheide sehen Sie in unregelmässige aber dichte Bündel endigen, die an der Fascia iliaca sich verlieren. Wenn wir das Septum vag. vas. ganz herausnehmen, so sehen Sie nun auch die hintere Wand der Gefässscheide, nemlich zerstreute Bündel, die einen halben Zoll etwa unterhalb der Crista pubis von der Fasc. pectinea entspringen. Fassen wir nun das Gesammtbild der Vag. vasorum zusammen, so erscheint sie als ein von vorn nach hinten plattgedrückter Trichter, der die grossen Gefässe und eine Lymphdrüse enthält; was nun noch an Raum übrig bleibt, wird von Bindegewebe erfüllt, welches zwischen Art. und Vena femoralis eine Scheidewand bildet (Septum vaginae vasorum fem. *Pirogoff*). An der oberen breiten Mündung des Trichters ist das Bindegewebe verdichtet, zeigt glänzende Fasern und stellt so eine, von oben gesehen, etwas gehöhlte Decke des Trichters der Gefässscheide dar; es bildet diese Decke gewissermassen die Scheidewand zwischen der Bauchhöhle und dem Trichter der Gefässscheide. *Teale* nennt diese Haut *Septum crurale*. Dieser Name stammt eigentlich von *Cloquet* her, der aber ganz etwas Anderes mit demselben belegte, nemlich ein einwärts der Schenkelvene liegendes Blättchen der Fasc. transversa, welches, wie er sich ausdrückt, zwischen der Vene und dem Gimbernatischen Bande liegt.

Teale's Darstellung ist richtig, die von *Cloquet* irrig. Meiner Ansicht nach wäre es besser, diesen Namen Septum crurale ganz fallen zu lassen; er ist nur Ballast für das Gedächtniss.

Nehmen wir nun an dem Präparat, wie es uns jetzt vorliegt, die Reste der Vag. vas. heraus und präpariren an der der Bauchhöhle zugekehrten Seite des Poupart'schen Bandes die Fasc. transv. ganz weg, so erhalten Sie nun folgendes Bild: Sie sehen (Fig. 29 *ab*) die Fasc. iliaca mit dem Psoas und iliacus internus aus der

Darmbeingrube herabsteigen und continuirlich in das tiefe Blatt der Fasc. lata übergehen. Die Fasc. iliaca ist im Becken an der Linea innominata interna und im Schenkelbug selbst an dem Tuberculum ilio-pectineum angewachsen *(c)*. Einwärts von dieser Anwachsungsstelle geht die Fasc. pectinea (*d*, in der Figur aufgeschlitzt) nach einwärts gegen den Schambeinhöcker.

Etwas mehr als die äussere Hälfte der Fasc. iliaca, meist zwei Drittheile derselben, sind mit dem Poupart'schen Bande *(e)* verschmolzen; von dieser Verwachsungsstelle an geht das Poupart'sche Band bogenförmig über den Schamknochen herüber, wird in der Gegend des Schambeinhöckers breiter und setzt sich sowohl an diesem Knochen als auch an der Fasc. pectinea fest, und zwar letzteres in ziemlicher Ausdehnung. Diese Insertion des Poupart'schen Bandes, auf die man gewöhnlich nicht Rücksicht nimmt, behalten Sie wohl im Auge, meine Herren, sie wird Ihnen später erklären, was bisher Niemand verstanden hat, nemlich, wie es zu verstehen ist, dass *Gimbernat* sein Band als Duplicatur beschreibt.

Fig. 29.

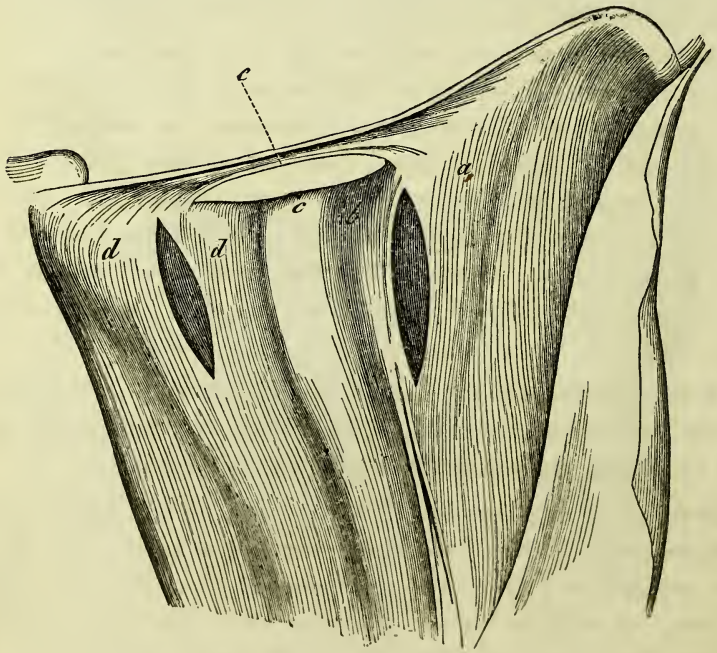

Fig. 30.

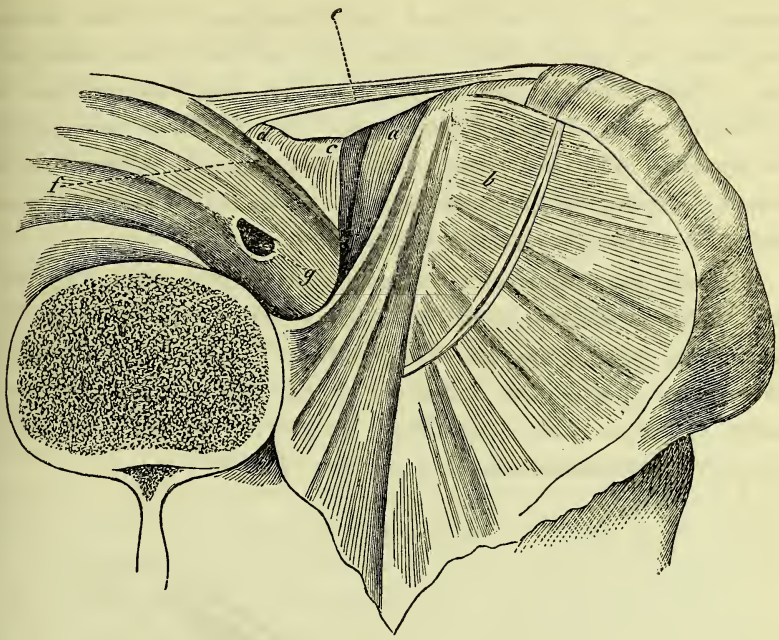

a b Fascia iliaca. *c* Tuberc. iliopect. *d* Fascia pect. *e* Poupart'sches Band. *f* Ligam. pub. Cooperi. *g* Canal. obturat.

Sehen Sie sich nun das grosse Loch (Fig. 29), welches von der vorderen Fläche des Oberschenkels in das Innere der Bauchhöhle führt, von hinten aus, d. h. von der Bauchhöhle (Fig. 30), aus an, so erscheint Ihnen dasselbe als eine dreieckige Spalte mit sehr breiter Basis und abgerundeter Spitze. Sie sehen durch diese Oeffnung gegen den Schambeinhöcker zu den Musc. pectineus durch seine Fascie durchschimmern, nach ausen den Psoas und Iliacus; in der Mitte sehen Sie einen weissen Fleck *(c)* auf einer Knochenerhabenheit; dies ist die Insertion der Fasc. iliaca am Tuberculum ilio-pectineum.

Längs der Crista pubis *(f)* sehen Sie ein starkes Bündel dicker Sehnenfasern verlaufen, von welchen nach abwärts die Fasern der Fasc. petinea entspringen. Wenn ich diese Fasern quer auf dem Knochen durchschneide, so sehen Sie kein Klaffen des Schnittes, ein Beweis, dass diese Fasern ganz dicht und allenthalben am Knochen angewachsen sind. Wenn man die Fasc. pectinea von diesen Fasern

abschneidet, und den Mukel von der vorderen Fläche des queren Schambeinastes ablöst, so sieht man, dass diese auf der Crista aufsitzenden Fasern in das Periost des Schambeins vorn und hinten übergehen, und dieser fibröse Kamm, der auf der Crista pubis aufsitzt, höher erscheint, als so lange er mit der Fasc. pectinea in Verbindung war. Dieser Streifen, der eine rundliche strangartige Hervorragung über den knöchernen Schambeinkamm bildet, wurde nach *A. Cooper* Lig. pubicum genannt; wie das nun später missverstanden wurde, werden Sie gleich sehen.

Kehren wir wieder zum Präparate (Fig. 29) zurück. Ich will Ihnen jetzt einen Querschnitt machen, welcher von der Spina ilei beginnt und parallel mit dem Poupart'schen Bande bis zum Tuberculum pubis geht, und dann ziehen wir an der Mitte des Poupart'schen Bandes etwas an. Nun betrachten Sie sich, was Sie hier sehen, d. h. von der Schenkelfläche her gesehen (Fig. 31).

Fig. 31.

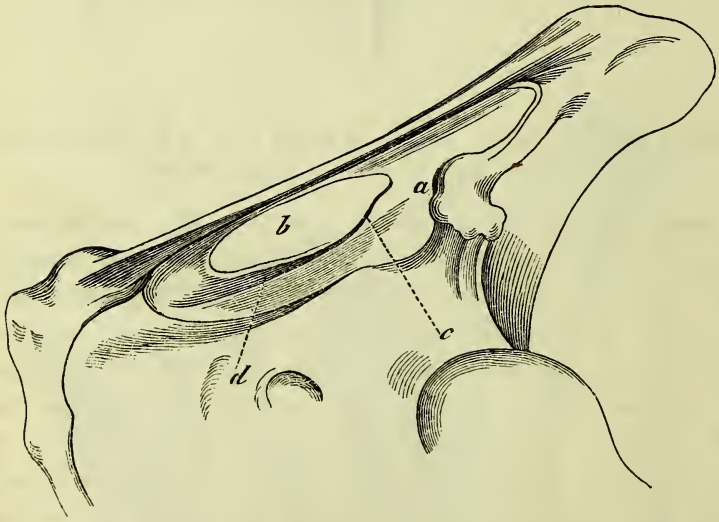

Nach aussen gegen das Darmbein sehen Sie einen grossen Raum, in welchem der Musc. psoas und iliacus und der Nervus femoralis liegen; dies ist die *Lacuna muscularis*, die Muskellücke *(a)*. Nach innen zu sehen Sie eine ovale Oeffnung, die sogenannte Gefässlücke *(Lacuna vasorum b)*. Zwischen der Lacuna muscularis und der Lacuna vasorum sehen Sie den Rand einer Fascie *(c)* gegen das Tuberculum

pubis hingehen und sich da ansetzen; diesen Rand nennt *Hyrtl Fasc. ilio-pectinea*, oder in der neueren topographischen Anatomie sogar *Lig. ilio-pectineum.* Was das aber in Wirklichkeit ist, werden Sie nach dem, was Sie gesehen haben, von selbst begreifen, nemlich der Schnittrand desjenigen Theils der Fasc. iliaca, der zwischen der äusseren Insertion des Poupart'schen Bandes und dem Tuberculum ilio-pectineum liegt.

Gehen wir wieder zur Lacuna vasorum, so sehen Sie dieselbe vorne vom Poupart'schen Bande begrenzt; nach hinten auf dem Schambeinkamme sehen Sie ein scharfes senkrecht aufstehendes Sehnenblatt *(d)*, welches besonders am getrockneten Becken derb und fest wird; den Rand sehen Sie sichelförmig gegen das Poupart'sche Band hin verlängert; diesen scharfen sehnigen Saum haben *Verpillat* und *Pétrequin* als *Lig. pubicum Cooperi* beschrieben. Sie werden sich aber erinnern, wie das entstanden ist. Sie haben gesehen, dass die Crista pubis weiter nach rückwärts gegen die Bauchhöhle steht als das Lig. Fallopiae; als ich nun mit dem Messer dem Poupart'schen Bande parallel die unterliegenden Theile bis auf den Knochen durchschnitt, blieb ein Theil der Fasc. pectinea am Schambeinkamme etwa von der Breite des kleinen Fingers befestigt; als ich nun den Muskel unter dieser Fascie ausschälte und am Poupart'schen Bande anzog, stellte sich der Rest der Fasc. pectinea auf, und nun steht der Schnittrand gegen das Poupart'sche Band. Die vordere Fläche der Fascie sieht nach oben, die hintere nach unten.

Nun geben Sie Acht, meine Herren! Ich schneide von dem sichelförmigen Rande, den Sie am inneren Umfange der Lacuna vasorum gesehen haben, gerade auf die Mitte der Crista pubis herab und nehme die äusseren zwei Dritttheile des Verpillat'schen Bandes weg, und nun, was sehen Sie! (Fig. 32). Zwischen dem Tuberculum pubis, der inneren Partie des Poupart'schen Bandes und der Crista pubis sehen Sie eine dreieckige sehnige Platte *(G)*, die gegen die Vena femoris hin einen scharfen sichelförmigen Rand hat und in aufrechter Stellung des Körpers horizontal liegt. Das ist das weltberühmte *Gimbernat*'sche Band.

Genetisch ist es, wie Sie hier sehen, ein Theil der Fasc. pectinea ebenso, wie seine Fortsetzung, die ich abgeschnitten habe, das *Verpillat*'sche Band.

Fig. 32.

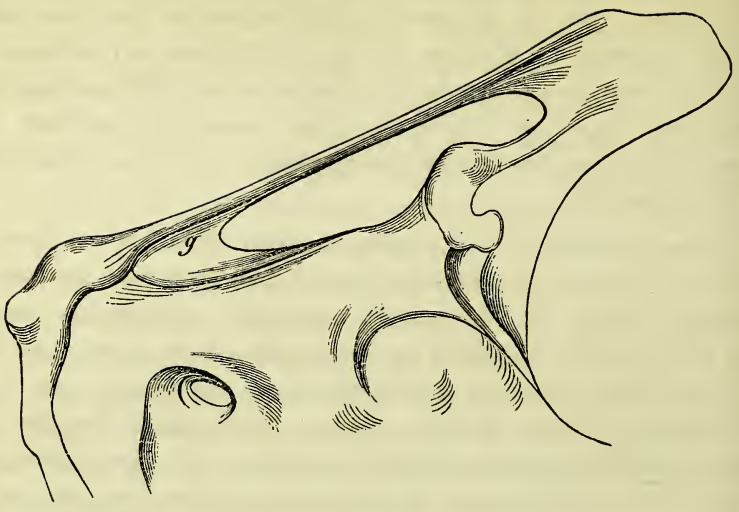

Ich glaube nicht, meine Herren, dass Sie, nach dem, was ich Ihnen zeigte, meinen Ausspruch, dass das Lig. Gimbernati und pubicum nach *Verpillat* Schnitzeleien oder Scalpell-Künsteleien sind, für Unwahrheit halten werden.

Ebensowenig werden Sie es billig finden, wenn man über diese meine Arbeit ganz mit Stillschweigen hinausgeht oder mit einem mitleidig vornehmen Ausrufungszeichen, wie dies *Emmert* thut, hinweggeht.

Ich habe Ihnen gesagt, dass *Gimbernat* sein Band als Duplicatur beschreibt. Dies ist so zu verstehen: die pinselförmig auseinanderfahrenden Fasern des Poupart'schen Bandes setzen sich zum grössten Theile an der Fasc. pectinea an; bevor man an dieser Insertionsstelle die Fasc. pectinea durchschnitten hat, liegt die Fascie fest auf dem Muskel auf, schneidet man aber die Fascie hier durch und zieht das Poupart'sche Band in die Höhe, so steigt diese Anwachsungsstelle in die Höhe und liegt nun, als ein dicker Streifen an einer breiten sehnigen Fläche. Wenn man nun diesen Streifen flach mit der Scheere abschneidet, so erscheinen die innersten Fasern des Poupart'schen Bandes und ein Theil der Fasc. pectinea als eine ausgeglichene Duplicatur.

Wenn Sie in älteren, detaillirten anatomischen Beschreibungen nachlesen, so werden Sie manche Bedenken, selbst gegen die ana-

tomische Wirklichkeit des Lig. Gimbernati lesen, und Sie werden sich überzeugen, dass es wahr ist, wenn ich Ihnen sage: *Gimbernat* hat die Natur nicht verstanden, und die Schriftsteller ihn nicht.

Dass man bei der Operation der Herniotomie an der Innenseite der Eingeweide meist einen scharfen sichelförmigen Rand fühlt, ist richtig und kommt daher, dass man, wenn man nur einen Theil eines kreisrunden Loches fühlen kann, immer einen sichelförmigen Rand fühlen muss, und man kann in der That bei incarcerirten Schenkelhernien, besonders wenn der Bruchsackhals einklemmt, an der ganzen Peripherie der Einschnürung einen sichelförmigen scharfen Rand fühlen. Dies kann man aber auch bei jeder eingeklemmten Nabel- und Leistenhernie.

Wenn man von einem tüchtigen praktischen Herniologen, wie *Danzel*, die Worte vernimmt: „ich finde immer an der Innenseite des Halses einer incarcerirten Schenkelhernie einen sichelförmigen Rand und diesen nenne, ich Gimbernatisches Band“, so resultirt daraus nur, dass man auch ohne eigentliche Anatomie Hernien gut operiren kann, was übrigens schon Tausende von Chirurgen bewiesen haben. Dann ist aber auch der Name Gimbernat'sches Band überflüssig. Viele von Ihnen haben mich oft bei Schenkelhernien glücklich operiren gesehen, haben meine Vorträge gehört und den Namen Gimbernat'sches Band aus meinem Munde nie vernommen.

Ich habe Ihnen noch in dieser Beziehung etwas nachzutragen.

Wenn Sie die *Scarpa*'sche Abbildung betrachten, wo der Proc. falciformis abgebildet ist, so sehen Sie das obere Ende des sichelförmigen Fortsatzes auch in einen scharfen sichelförmigen Rand ausgehen; auch dieser Rand wird Gimbernat'sches Band genannt. Aber das ist etwas ganz Anderes, als das, was *Gimbernat* beschrieben hat. Sie erinnern sich, dass ich Ihnen sagte, wenn man den Proc. falciformis scharf zuschneiden will, so muss man einen Theil der Vag. vas. fem. auch ausschneiden. Der obere Schnittrand ist nun der an der Figur vorhandene sichelförmige Rand und das von demselben einwärts ziehende Sehnenblättchen der obere innere Theil der Vag. vas. fem. Dieser Abschnitt der Gefässscheide geht aber nicht gegen die Crista pubis, sondern an die Fasc. pectinea herab.

Um Ihnen nur einen kleinen Beweis von anatomischer Präcision bei der Beschreibung des Gimbernat'schen Bandes zu geben, will ich blos zwei Extreme angeben. *Velpeau* und *Thompson* fanden siebzehn

aponeurotische Blätter an der Stelle des Gimbernat'schen Bandes und nach *Cloquet* fehlt es manchmal ganz, und ich füge hinzu, dass es an allen Becken ohne Ausnahme, welche mit Poupart'schen Bändern von anatomischen Dienern präparirt werden, fehlt.

Sie haben nun, meine Herren, alle den Schenkelbug zusammensetzenden Gebilde kennen gelernt; es bleibt uns nun noch übrig, den Weg zu bezeichnen, welchen die Schenkelhernien bei ihrem Heraustreten zurücklegen.

Es leuchtet Ihnen wohl von selbst ein, dass ein Eingeweide, wenn es nicht durch eine Lücke oder ein Loch im Poupart'schen Bande oder der Fasc. iliaca (wie die *Hesselbach*'sche H. externa) hervortritt, nur in den trichterförmigen Raum der Vag. vas. herabtreten kann. Da sich die Vag. nach unten zu verengt, so muss die Hernie an irgend einer Stelle der inneren Wand der Vag. vas. hervortreten und sich in das die Fovea ovalis erfüllende Bindegewebe einbetten.

Sie wissen, dass an der inneren Wand der Schenkelgefässscheide, wo sie mit dem Netzwerk der Lamina cribrosa verschmolzen ist, sich mehrere Lücken vorfinden, von denen ganz besonders eine grössere, die am oberen Dritttheile der inneren Wand liegt, diejenige ist, durch welche die Hernien aus der Vag. vas. heraustreten.

Es hat zwar die innere Wand der Gefässscheide auch im unteren Dritttheile eine Oeffnung, durch welche die Vena saphena tritt; aber diese Oeffnung ist von aussen her eben so wenig zu sehen, als die Bauchmündung des Leistenkanals, indem, wie dort die Vag. vas., so die Lamina cribrosa sich trichterförmig an den Gefässen herabziehen. Diese Oeffnung für die Ven. saph. ist nicht immer gleich hoch, manchmal ist sie sehr nahe dem Poupart'schen Bande gelegen. Ich will nicht in Abrede stellen, dass durch diese Lücke eine Hernie hervortreten kann, aber ich habe dies noch nie finden können.

Aus dem Gesagten ergibt sich nun, dass, da die Schenkelgefässscheide der Raum für die Hernien ist, die Annahme eines eigenen Schenkelkanals überflüssig und anatomisch sogar incorrect ist, da man für ein und dasselbe anatomische Gebilde nicht zweierlei Namen haben kann.

Die Beschreibung eines Schenkelkanals finden Sie bei den Autoren auch verschieden angegeben:

a) Der Schenkelkanal ist der ganze Raum der Vag. vas. femor. Die obere trichterförmige Oeffnung ist die innere Mündung, die Fovea ovalis oder besser die Einmündungsöffnung für die Ven. saph. die äussere.

b) Der Schenkelkanal sei der Boden der Fov. ovalis, es fehle ihm die vordere Wand ganz, die hintere bilde die Fasc. pectinea. Die obere runde Mündung, eigentlicher Schenkelring, ist der Raum zwischen der Vene und dem innersten Umfang der Vag. vas. Eine untere Mündung hätte der Kanal dann nicht, und das Ganze sieht dem schrägen Abschnitte eines Federkieles gleich.

Da die Fov. ovalis von der Fasc. superfic. ganz erfüllt ist, und die Hernie dieses Bindegewebe verdrängen muss, um in der Fov. ovalis zu liegen, so sagt *Hyrtl*, ein Schenkelhanal existire erst, wenn eine Hernie da ist.

c) Die Idee eines Kanals soll man aufgeben und nur einen Schenkelring annehmen, und als diesen bezeichnet man die runde Oeffnung, welche Sie an dem Präparate (Fig. 28 *c*), welches das Innere der Vas. vas. darstellt, gesehen haben; es ist dies das nach der Herausnahme der Rosenmüller'schen Drüse zurückgebliebene Stroma.

Ich habe Ihnen aber gesagt, dass dieser kugelige oder ovale Raum nicht frei, sondern ganz von der Drüse erfüllt ist; es ist also keine Oeffnung da, und würde eine Hernie wirklich immer durch dieses kugelige Stroma der Drüse vortreten, so müsste jedesmal die Drüse vor der Hernie heraustreten und am Boden der Hernie äusserlich anliegen. Das kommt wohl manchmal vor, aber äusserst selten.

Es wird Ihnen gewiss klar sein, dass die Bezeichnung Schenkelkanal und Schenkelring in jeder Beziehung überflüssig ist.

Aus der ganzen Darstellung der Anatomie des Schenkelbuges haben Sie gesehen, dass ich Ihnen keine neuen anatomischen Entdeckungen, keine neuen Gebilde vorgebracht habe, sondern den natürlichen Zusammenhang und die Einfachheit der längst bekannten Theile in ihrer Wahrhaftigkeit dargestellt habe, dass ich dabei alle unnatürlichen, künstlich erzeugten Formen über Bord werfen und Missverständnisse beseitigen musste, werden Sie begreiflich finden.

Als ein Beispiel, wie die anatomischen Beschreibungen dieser Gegend missverstanden wurden, möge Ihnen ausser dem Lig. pubicum von *Verpillat* noch das durch *Pétrequin* allgemein verbreitete

Velpeau'sche Band dienen. *Velpeau* nannte das Poupart'sche oder Fallop'sche Band „*Bandelette iliopubienne*“ und beschreibt es ganz deutlich. Darin nun fand man durch Missverständniss die Beschreibung eines ganz neuen Bandes. Solcher Verirrungen entstanden seit *Gimbernat* unzählige, die schon alle der Vergessenheit übergeben wurden.

Ich bin überzeugt, dass auch die Zeit für das Gimbernat'sche Band kommen wird. Den Anfang dazu glaube ich in *Bardeleben*'s Aeusserung zu finden, der die Darstellung *Gimbernat*'s aufgibt und nur noch den Namen beibehalten will, mit dem er die innersten pinselförmig auseinanderfahrenden Fasern des Poupart'schen Bandes bezeichnet. Warum aber das breitere Ende dieses Bandstreifens einen eigenen Namen braucht, sehe ich nicht ein, und dass man diesen Namen, ohne den ursprünglichen Begriff damit zu verbinden, zu irgend einem Zwecke nöthig hat, kann ich auch nicht einsehen.

Gefässe des Schenkelbugs.

Ich habe Ihnen noch die Gefässe zu erwähnen, die in dieser Gegend sich finden, und beginne mit der *Art.* und *Ven. femoralis.* Diese finden sich in der Vagina vasorum, erstere dicht an der Aussenwand von der innen liegenden Vena femoralis durch das Septum vasorum *(Pirogoff)* getrennt. Innerhalb der Vag. vasorum entspringen aus der Innenseite der Schenkelarterie die Art. epigastr. inferior, welche in einem, bald stärkeren, bald schwächeren Bogen nach innen und am M. rectus abdominis zwischen der Fasc. transversa und dem Bauchfell emporsteigt. Die Venae epigastricae inferiores, welche zu beiden Seiten der Arterie herablaufen, vereinigen sich in der Regel innerhalb der Vag. vas., so dass sich innerhalb der letzteren nur Eine natürlich viel stärkere Vena epigastrica inferior findet. Die Art. epigastr. inf. ist für die Schenkelhernie von ausserordentlicher Wichtigkeit; da sie, wie bei den Leistenhernien, den Unterschied der äusseren und inneren Schenkelbrüche bedingt. Die H. femor. interna, die gewöhnliche Schenkelhernie, ist diejenige, welche an der Innenseite der Ven. epigastr. und der Vag. vas. vortritt. Die H. femor. ext. würde an der Aussenseite der Art. epigastr. herabgehen und vor- und auswärts vor den grossen Gefässen liegen. Diese gehört unter die grössten herniologischen Seltenheiten. In der Regel kommen alle Schenkelhernien zwischen Ven. epigastr. und innerer Wand der Vag. vas. an der Innenseite der Gefässe zum Vorschein.

Ein weiteres Gefäss ist die *Art. circumflexa ilei*, welche der Art. epigastr. fast gegenüber entspringt, die Fasc. iliaca frühzeitig durchbohrt und über diese an den Musc. psoas und iliacus hinaufgeht und sich verzweigt. Auch diese Arterie ist von zwei Venen begleitet, welche sich zu einem $^3/_4$ Zoll langen Stamm vereinigen, bevor sie an die äussere Seite der Arterie kommen. Dieses Stämmchen, von Gänsekieldicke, geht schräg über die Art. femoralis hinüber und mündet in die Vena femoralis. Dieser Verlauf ist weniger für die Hernie von Wichtigkeit, als für die Gefässunterbindungen, da die Verletzung dieses Stämmchens eine leicht rasch tödtliche Blutung aus der Femoralvene bedingen kann.

Die *Arteriae pudendae externae* sind gewöhnlich von geringer Bedeutung, können aber manchmal wichtig werden. Sie liegen unter der Fasc. pectinea, gehen einwärts nach dem Schamberg, durchbohren die Fascia und verlieren sich in der Umgebung.

Ein wichtigeres Gefäss ist unter Umständen die *Arteria obturatoria*. Wenn dieselbe ihren normalen Ursprung aus der Art. hypogastrica nimmt, so kommt sie bei Schenkelhernien nicht in Betracht, häufig aber kommt sie aus der Art. femoralis oder epigastrica, und dann wird sie sehr wichtig. Wenn die Art. obturatoria nemlich aus der Epigastrica entspringt, so geht die Hernie mit ihrem Sack unter der Art. obturatoria in die Vagina vasorum; ist sie dagegen ein Ast der Femoralis, so wird die Hernie über der Arterie sich vordrängen. In der Anatomie wird gewöhnlich nur der Ursprung aus der Epigastrica als abnorme aufgeführt, *Cooper* hat den Ursprung aus der Femoralis beschrieben. Zufälliger Weise habe ich in der ersten Zeit meiner Untersuchungen die Mehrzahl der abnormen Ursprünge der Obturatoria aus der Femoralis kommen sehen, so dass meine Statistik von der Anderer abweicht. Diese Anomalie ist ziemlich häufig und hat ihren Erklärungsgrund darin, dass, wie *Lauth* zeigte, beim Embryo immer zwei Aa. obturat. sich finden, von denen die eine aus der Hypogastrica, die andere aus der Epigastrica oder Femoralis kommt. Von diesen obliterirt die eine oder wird wenigstens viel enger, und zwar in der Regel der aus der Epigastrica kommende Zweig, welcher als Ramulus obturatorius epigastricae stationär bleibt; dann entwickelt sich der Zweig aus der Hypogastrica stärker und gibt die Art. obturat., wie sie gewöhnlich vorkommt.

Verkümmert jedoch die aus der Hypogastrica kommende Art., so wird der Ramulus obturatorius der Epigastrica oder Femoralis stärker, und dies ist der anomale Ursprung der Art. obturatoria. Die Verletzung der aus der Epigastrica entspringenden Obturatoria ist dadurch gefährlich, weil die Blutstillung selbst eine bedeutende Verletzung nothwendig macht; aber dieselbe als so gefährlich anzusehen, wie die alten Chirurgen gethan haben, welche den abnormen Gefässverlauf *Corona mortis* nannten, halte ich für übertrieben. Diese Furcht vor Verletzung der Gefässe wird nur dann erklärlich, wenn man weiss, welche ungeheure Einschnitte früher in die Bruchpforten gemacht wurden. Schnitte von 1—2″ Länge waren etwas Gewöhnliches, während man jetzt 2—3‴ tief schneidet. Man kann Einschnitte von 2‴ Tiefe in der ganzen Peripherie der Bruchpforte machen und wird beim Auseinanderziehen eine ungeheure Wunde bekommen. Die grossen Schnitte sind in der Regel unpraktisch. Ich habe hier in Würzburg zum erstenmale in meinem Leben die Verletzung der Epigastrica an einem Präparate gesehen. Die Verletzung geschah bei der Operation einer Leistenhernie, bei welcher jedoch ein Schnitt in der einklemmenden Stelle von 1½″ Länge durch die Bauchdecken geführt wurde. Nichts ist bei Herniotomien sowie als auch bei Gefässunterbindungen gefährlicher, als die Durchtrennung mehrerer Schichten auf einmal. Will oder muss man einen grossen Schnitt machen, so präparire man schichtenweise. Ich werde Ihnen später Fälle erzählen, wo ich die Art. epigastrica auf diese Weise schonte und 2½″ lange Schnitte in die Bauchdecken machte.

Die Einmündung der Vena obturatoria findet viel häufiger in die Schenkelvene statt, als der abnorme Ursprung der gleichnamigen Arterie aus der Epigastrica. Ihre Verletzungen sind von grosser Bedeutung, kommen aber sehr selten vor, da die Vene immer an der hinteren Seite des Bruchsackes liegt. Nur wenn Jemand sich einfallen liesse, nach *Verpillat* nach hinten den Einschnitt zu machen, könnte dieses Unglück eintreten.

Die Nerven dieser Gegend sind für das Verständniss der Hernien ganz bedeutungslos und wir können sie übergehen.

Varietäten der Schenkelhernien.

Wir haben nur noch die Varietäten der Schenkelhernien zu betrachten in Betreff der Lage der vorgetriebenen Theile zur Bruch-

pforte und den Gefässen. Zuerst haben wir die innere oder gewöhnliche Schenkelhernie. In dem Raume der Vag. vasorum, wo die Rosenmüller'sche Drüse liegt, unterhalb und innerhalb der Vena epigastrica kommt die Hernie hervor, geht eine Strecke weit in die Vag. vas. hinein, dann durch eine Lücke derselben an der inneren Seite heraus, drängt das lockere Bindegewebe vor sich her und bettet sich mit demselben in der Fovea ovalis ein, ohne dass ein Kanal, eine Rinne oder dergleichen vorhanden wäre.

Die *Hernia femoralis externa* hat zuerst *Hesselbach* beschrieben und zwar folgender Weise: Der Bruchsack liegt in der Lacuna muscularis, also zwischen Fasc. iliaca und Musc. iliacus internus; er tritt unter der Fasc. iliaca heraus, liegt also nicht mit den Gefässen in einem Raume, sondern mit dem Nerven. Diese Hernie bildet am frischen Leichname und beim Lebenden keine Hervorragung." Ich kann Ihnen dieses historisch gewordene Präparat zeigen. An demselben ist die Fasc. iliaca in der Nähe des Poupart'schen Bandes geschwunden; in diese Lücke lagerte sich ein Divertikel des Peritoneums, in welchem ein kleiner Theil des S romanum eingebettet lag. Der Bruchsack war sehr flach, kaum $\frac{1}{2}''$ vertieft, sehr breit, so dass man das Ganze einen sehr flachen Divertikel nennen kann. Diese Hernie kann, wie *Hesselbach* selbst sagt, nie eine Geschwulst unter dem Lig. Poupartii bilden, da sie nicht so weit vorzutreten vermag. Eine ganz andere Art von H. femor. externa beschrieben *Stanley* und *Mac-Ilwain*. Diese Hernie soll in der Art die Lacuna vasorum passiren, dass der Bruch an der äusseren Seite der Gefässe liegt. Dazu kann ich Ihnen nur bemerken, dass der von *Mac-Ilwain* beschriebene Fall kein Präparat, sondern eine Diagnose am Lebenden ist, das Präparat *Stanley*'s aber keinen sicheren Anhaltspunkt gibt, da sich in der Beschreibung einige Widersprüche finden. Ich habe unter den vielen Hernien, die ich untersucht habe, niemals eine externa gefunden, denn was *Hesselbach* dafür ausgibt, halte ich für keine Hernie.

Wir haben noch die unvollständigen Femoralhernien zu erwähnen, welche nur in die Vagina vasorum treten, ohne durch eine Lücke derselben in der Fovea ovalis hervorzukommen. Ein Theil solcher Hernien kann in der Vagina vasorum zurückbleiben, ein Theil vortreten und sich aufblähen; dadurch entsteht die Sanduhrform der H. femoralis. Divertikelartige Ausstülpungen können auch durch

mehrere Lücken der sog. Lamina cribrosa vortreten, so dass der Bruch wie eine Himbeere aussieht. Dies ist jedoch selten. Dann hat noch *Cloquet* eine Hernie beschrieben, deren Existenz ich früher bezweifelt habe, nemlich eine Hernie, die theilweise unter der Fasc. pectinea gelegen war. Die Möglichkeit will ich jetzt nicht bezweifeln. Genannte Fascie hat nemlich kleine Lücken, durch welche unter Umständen eine Hernie eintreten kann. Aber man kann sich hiebei sehr leicht täuschen. Ich habe einen solchen Fall gesehen, wo das Peritoneum mehrere Divertikel zeigte, und aus einem solchen bei der Operation eine Darmschlinge herausgezogen wurde. Dies wurde für die *Cloquet*'sche Hernie gehalten, aber es zeigte sich weder bei der Operation noch bei der späteren Section eine Lücke in der Fasc. pectinea. Eine weitere Varietät ist der von *Laugier* beobachtete und *Hernia Ligamenti Gimbernati* genannte Bruch.

Nuhn hat eine solche Hernia abgebildet; Sie sehen hier an der *Nuhn*'schen Abbildung einfach eine Spalte im Poupart'schen Bande, durch welche ein kleiner Bruchsack hervorkömmt. Ich habe in der Mitte des Poupart'schen Bandes eine solche Spalte und Hernie gesehen und rechnete sie zu den H. ventrales; sie entstand nach einer Verletzung durch das Horn einer Kuh.

Wir haben noch die Schichten der Femoralhernien zu betrachten und beginnen mit der gewöhnlichsten Form derselben, der *Hernia femoralis interna.* Dieselbe mag enthalten, was sie will, immer ist sie folgendermassen geschichtet: Zuerst nach Trennung der Haut sieht man einen Theil des subcutanen Bindegewebes (Fasc. superficialis) auf der Hernie liegen. Wenn man dieses Unterhautbindegewebe mit der Pincette aufhebt und so lange einschneidet, bis sich nichts mehr mit den Hauträndern verschiebt, so ist dasselbe vollständig getrennt. Diese zweite Schichte wird zum Theil durch den Hautschnitt, zum Theil später für sich getrennt. Wenn man diese subcutane Schichte verdickt oder mit Fett durchwachsen findet, so kann man sie nicht auf einmal durchschneiden, sondern muss sie blätterförmig in einzelnen Lagen trennen, welche jedoch keine eigene anatomische Schichten bilden, sondern man trennt vorsichtshalber bei dicken Lagen der Fasc. superficialis dieselbe nicht mit einem Male. Man hat auf diese Weise diese eine anatomische Schichte in 16—19 Lagen gespalten, welche doch nur ein einziges Bindegewebsstratum darstellen. Der erste anatomische Anhaltspunkt ist der, dass sich nichts mehr vom

Grund der Wunde mit der Hautwunde verschieben lässt, und eine feste Haut, welche unbeweglich bleibt, zum Vorschein kommt. Bei der gewöhnlichen Hernie kann man nun die ganze Bauchgeschwulst mit dem Finger umgehen und aus der Fovea ovalis herausheben. Viele haben dies bestritten; ich habe aber schon vor vielen Jahren die Möglichkeit dieser Manipulation nachgewiesen und thue es jetzt noch immer. Jede so hervorgehobene Hernie hat zwei Säcke, der eine (Fig. 26 *c*) ist fibrös-zellig, bald mehr, bald weniger stark entwickelt, der andere ist der seröse Bruchsack (Fig. 26 *d*). Der äussere besteht aus dem, die Vag. vas. femoralium anfüllenden Bindegewebe mit dem Septum crurale. Alle Schichten sind verdickt und bilden eine Hülle um den Bruchsack, welche *A. Cooper* Fasc. propria herniae femoralis genannt hat. *Cooper* lässt sie blos von der Vagina vasorum entstehen, was jedoch nicht richtig ist; sie entsteht aus mehreren zusammengedrängten und verschmolzenen Bindegewebsschichten, welche vom Septum crurale anfangen, durch die Vag. vasorum durchgehen und an dieser austreten. Natürlich ist die dünne Ausfüllungsmembran der Lücken in der Vag. vasorum auch in die Fasc. propria aufgegangen. Innerhalb dieses meist sehr gespannten Sackes findet man das in der Regel weniger gespannte Peritoneum, welches sich nach Spaltung der fibrösen Haut meist blasenförmig vordrängt. Nur bei inniger Verwachsung dieser Hülle mit dem Peritoneum sieht man keine so deutliche Grenze. Diese fibröse Haut liegt constant unter der Fasc. superficialis, so dass ich bei leeren Bruchsäcken, bei Verwachsungen, bei Hydatiden, bei vorgestülpten entzündeten Lymphdrüsen, bei Suffusionen mich immer orientiren konnte. Exceptionelles kann in Betreff der Schichtung nicht vorkommen. Nur ist zu bemerken, dass durch Grösse der Geschwulst oder durch den Druck des aufliegenden Bruchbandes das subcutane Bindegewebe manchmal zum Schwund gebracht ist. Am Schamberg ist dies oft so auffallend, dass eine tellerförmige Einziehung der Haut vorhanden sein kann. Schwindet das Bindegewebe, so kommt die Fasc. propria der Haut ganz nahe, der Bruchsack kann mit der Fasc. propria verwachsen, diese mit der äusseren Haut, und so kann es kommen, dass bei der Operation durch den ersten Schnitt der Bruchsack eröffnet wird. Innerhalb einer dicken Lage von subcutanem Bindegewebe und Fett kann ein Schenkelbruch niemals ohne Fasc. propria existiren; wo diese letztere fehlt, fehlt auch die Fasc. superficialis, und zwar

in Folge lange einwirkenden Druckes. Dass hier ungeheure Täuschungen unterlaufen können, ist richtig; aber diese Täuschungen, denen oft ein geübter Operateur ausgesetzt ist, können nie zur Anatomie werden. Durch sorgfältige Präparation habe ich am Cadaver die Schichten ebenso gefunden, wie *Cooper* am lebenden Menschen, und habe mir dadurch eine Sicherheit beim Auffinden derselben am Lebenden erworben, die ich ohne viele anatomische Untersuchungen nie erlangt hätte.

Herniae ventrales.

Die *Herniae ventrales*, zu denen wir uns jetzt wenden, theilt man folgendermassen ein:

1) *Herniae lineae albae* s. *mediae.*
2) *Herniae ventrales* im eigentlichen Sinne oder *Herniae ventrales laterales.*
3) *Herniae lumbales.* Von diesen sind nur ganz vereinzelte Fälle beobachtet worden, meist bei Schwangeren, bei welchen eine Ruptur der Musculatur eintrat, oder als Bildungsfehler (Spaltbildungen).

Von der Hernie der Linea alba habe ich Ihnen zu bemerken, dass die häufigsten die sind, welche in der Nähe des Nabels vorkommen.

Die Stellen, wo sie vortreten, sind Lücken von fibrösem Gewebe, die allmälig vergrössert werden und das Austreten der Eingeweide gestatten.

Man nennt sie häufig Nebennabelbrüche, weil sie so nah am Nabel liegen, dass man sie schwer von wirklichen Nabelhernien unterscheiden kann, namentlich wenn sie etwas grösser geworden sind. Nächstdem kommen Brüche der über dem Nabel gelegenen Theile der Linea alba vor *(H. epigastrica lineae albae)*. Die seltensten Formen sind die in der *Regio hypogastrica.* Es ist nicht selten der Fall, dass diese untersten Hernien angeboren sind und dann häufig mit anderen Missbildungen am Becken, z. B. Hypospadiasie, Fehlen der Symphyse u. dgl., in Verbindung stehen. Der Bruchsack hat allemal eine fibröse Hülle, aus welcher die Anatomen ebenfalls eine Anzahl Schichten gemacht haben.

Von den Hernien an der Rückseite des Unterleibs habe ich Ihnen schon bemerkt, dass sie ganz seltene Fälle sind, die man nur aus einzelnen Beobachtungen von *Monro* und *Wrisberg* kennt. Was die an der Seite der Bauchwand vorkommenden Hernien anbelangt, so findet man, dass sie durch erweiterte Gefässlücken hervorkommen. Wenn man nemlich die Bauchdecken präparirt, so sieht man eine Menge kleiner Löcher, welche Gefässe durchtreten lassen. Sind diese Lücken neben den Gefässen und durch dieselben erweitert, so können sie auch zu Bruchpforten werden. Es gibt aber auch H. ventrales, die nach vorausgegangener Verletzung der Bauchdecken entstehen.

Dies kann auf folgende Weise geschehen: Ist eine kleine Oeffnung in der Bauchdecke vorhanden, welche das Bauchfell nicht verletzt oder nur in geringer Ausdehnung trennt, so dass es rasch wieder verwachsen kann, während die Musculatur nicht verwächst, so kann eine wirkliche Hernie entstehen, d. h. ein mit einem Bruchsack versehenes Eingeweide kann durch die abnorme Oeffnung vorgestülpt werden. Meistens ist aber dasjenige, was nach Verletzung der Bauchdecke entsteht, ein subcutaner Vorfall, indem die Gedärme ohne Peritoneum, welches meist auch nicht geschlossen ist, unter die Haut prolabiren. Dies ist in unserem Sinne kein Bruch, da wir zum Wesen des Bruches das Peritoneum, d. h. den Bruchsack als nothwendig erachtet haben. Wenn man aber, wie dies mehrere Autoren gethan haben, Brüche ohne Bruchsack annimmt, so müsste man schliesslich auch diese Bildungen unter die Brüche zählen. Aber soviel ist ausgemacht, dass ein Organ mit einem serösen Ueberzuge nur dann ohne Bruchsack vorfallen kann, wenn das gegenüberliegende Peritonealblatt getrennt ist, und das nennt man eben Vorfall, nicht Bruch.

Hernien, die an der unteren Wand der Bauchhöhle hervortreten.

Bevor wir an die Beschreibung dieser Hernien gehen, müssen wir einen Blick auf die untere Wand der Bauchhöhle werfen.

Sie wissen, dass das kleine Becken in der Mitte von einer Fascie quer durchsetzt ist *(Fascia hypogastrica* s. *Diaphragma Pelvis)*. Durch diese Fascie hindurch nach obenhin treten Blase, Uterus und Mastdarm, so dass die Fascie beim Weibe drei, beim Manne zwei grosse Oeffnungen für die genannten Organe hat. An den Rändern dieser

Löcher ist die Fascie mit den Organen so verwachsen, dass diese durch die Fascie in ihrer Lage fixirt sind. Das Peritoneum streift quer über diese Fascie hinüber. Sie bedeckt zum Theil den M. obturator internus und ganz die innere und obere Fläche des Levator ani. Nach unten legt sich die Fascie an den Mastdarm an, dann an die Scheide und beim Manne an die Harnorgane, und geht dann in eine Fascie über, die von *Wilson* hinteres Blatt der mittleren Perinealfascie, von *Retzius Capsula pelvio-prostatica* genannt wurde. Der vorderste oberste Theil dieser Fascie zwischen dem unteren Rande der Symphyse und der Blase besteht aus derben glänzenden Fasern, welche in zwei starke Bündel auslaufen und zwischen sich eine Lücke lassen. Dies sind die *Ligamenta pubo-prostatica* und *pubo-vesicalia;* ausserdem bildet der hintere seitliche Abschnitt, der gegen das Kreuzbein und die Kreuzdarmbein-Symphyse hingeht, dickere Stränge, welche unter dem Namen der Haltbänder des Uterus bekannt sind. *Madame de Boivin* hat dieselben als besondere Bänder entdeckt und *Malgaigne* dieselben besonders gewürdigt. Ich habe nach *Malgaigne*'s Beschreibung die Bänder gesucht und gefunden, dass es zugeschnittene Theile der Fasc. hypogastrica sind. Der Uterus wird von der Fasc. hypogastrica getragen, welche am Uterus einerseits, am ganzen Becken andererseits festgewachsen ist. Wenn man die Insertion dieser Fascie lässt und die Scheide ganz exstirpirt, so bleibt der Uterus in seiner Lage, der beste Beweis gegen die ganz unanatomische Behauptung *Kiwisch*'s, dass nemlich die Scheide den Uterus in seiner Lage erhalte.

Ebenso ist der Mastdarm fixirt; wäre dies nicht der Fall, so würde der Mastdarm bei jeder Defäcation vorfallen. Sie werden daraus die Wichtigkeit dieser Fascie bei den verschiedenen Krankheiten des Mastdarms und Uterus speciell bei den Vorfällen einsehen. Leider können wir dieses höchst interessante Capitel nicht weiter verfolgen. Von dieser Fascie haben wir noch zu bemerken, dass alle Hernien, welche unten vortreten, dieselbe entweder herabstülpen oder durch eine Lücke derselben herauskommen müssen, indem sie eine kleine verdünnte Stelle mehr und mehr erweitern und sich so eine Bruchpforte bilden.

Hernia foraminis ovalis.

Wir gehen nun zu den einzelnen Hernien an der unteren Bauchwand über und betrachten zunächst die *Hernia foraminis ovalis.* Diese

tritt im oberen äusseren Winkel des Foramen ovale hervor. Hier ist nemlich ein Kanal für die Vasa und den N. obturatorius. Denken Sie sich das For. ovale als Dreieck mit der Spitze nach unten und der Basis nach oben, so wird dieses Dreieck ganz von Weichtheilen bedeckt, nur am oberen äusseren Winkel bleibt ein Kanal übrig, der folgendermassen zusammengesetzt ist: Die obere Wand bildet eine rinnenförmige Fläche des Schambeinknochens ein Halbkanal von 1 Zoll oder mehr Länge. Die untere Begrenzung besteht blos aus Weichtheilen und zwar aus den oberen Rändern der Mm. obturator internus und externus. Die Membrana obturatoria reicht nicht ganz bis hinauf. Dies ist in Kurzem die Schilderung des Kanals, durch welchen die Vasa obturatoria und der Nervus obturatorius laufen. Dieselben liegen ganz oben und aussen in dieser knöchernen Rinne. Um die Bildung der unteren Begrenzung des Canalis obturatorius zu bezeichnen, müssen wir die Gebilde durchgehen, welche hier liegen. Eine eigentliche Membrana obturatoria, von der das Foramen ovale auch den Namen Foramen obturatum führt, existirt am Lebenden und am frischen Leichname nicht, sondern das Loch wird von zwei Fascien umschlossen, zwischen welchen zwei Muskeln stecken. Von innen aus gesehen, trifft man nach Entfernung des Peritoneums einige Bündel der Fasc. hypogastrica, den Levator ani mit seinen vordersten Bündeln, und erst wenn man diesen wegpräparirt, erscheint der Musc. obturator internus, welcher nach unten zu durch lockeres Bindegewebe vom Levator ani getrennt ist. An der vorderen und unteren Seite des Obturator liegt eine dünne Fascie, die Membrana obturatoria interna (nach *Vinson* und *Fischer*). Dann kommt der Obturator externus mit seinen zwei Portionen, und unterhalb dieses Muskels an seiner Schenkelseite liegt die stärkere Membrana obturatoria externa (nach *Vinson* und *Fischer*). Das eben beschriebene an der unteren oder Schenkelfläche des Obturator externus gelegene Blatt ist viel dünner, als das zwischen beiden Obturatoriis gelegene, aber diese letztere Bindegewebslage, welche früher ausschliesslich Membrana obturatoria hiess, ist häufig durchlöchert, beweglich und segelartig aufblähbar und wird erst beim Trocknen steif. Der Umstand, dass sie gewöhnlich im getrockneten Zustande beschrieben wird, hat zu verschiedenen irrthümlichen Beschreibungen Veranlassung gegeben. Was die Oeffnungen des Kanals betrifft, so ist die Abdominal-Oeffnung nach der Bauchhöhle zu mit wenig losem Bindegewebe verdeckt, welche

das Stroma für die Gefässe bildet. Die äussere oder Schenkelöffnung ist gar nicht sichtbar, wenn man nicht die Membr. obturat. externa an ihrem obersten Theile abschneidet, somit den oberen Rand des gleichnamigen Muskels freilegt. Die Aponeurose wird hier ungeheuer dick, sie verschmilzt mit denjenigen Fasern, welche vom Schambein zum Oberschenkel zur Verstärkung des Ligamentum accessorium anticum übergehen. Diese Fasern wurden von *Weitbrecht* Ligamenta pubo-femoralia genannt, von den meisten Anatomen aber nicht weiter beachtet. Da diese Bündel sehr stark sind, und erst an der Oberfläche des Muskels schwächer werden, so verhindern sie Austritt den von Eingeweiden am oberen Theile des Obturator externus so ziemlich ganz und die Brüche müssen etwas tiefer heruntergehen.

Wichtig ist noch, die Lage des Kanals zu bestimmen. Um Ihnen diese anschaulich zu machen, muss ich Sie an die normale Stellung des menschlichen Beckens erinnern. Die Conjugata des Becken-Eingangs macht mit dem Horizont einen Winkel von sechszig bis sechsundsechszig Graden. Der Winkel ist sehr bedeutend und wird erst recht augenfällig bei Betrachtung des Cadavars in aufrechter Stellung. Die Untersuchungen von *Naegele* haben gezeigt, dass der untere Rand der Symphyse, manchmal sogar der obere Rand derselben, in der Höhe des Steissbeins liegt. Bei dieser ausserordentlichen Neigung des Beckens nach vorn steht das For. ovale mehr nach unten als vorn, der Canalis obturatorius hat dieselbe Richtung. Die Abductoren und der Pectineus gehen vom Kamm des Schambeins und vom Ram. desc. und adsc. oss. pubis gegen den Oberschenkel hinunter; hinter diesen senkrecht laufenden Muskelfasern bleibt noch ein ziemlich grosser Raum rückwärts von Adductoren und Flexoren bedeckt, in welchem die H. foraminis ovalis Platz greifen kann, ohne gefühlt werden zu können (Fig. 33). Ich habe noch nie einen Fall gesehen, den ich hätte diagnosticiren können; in allen Fällen, die ich kenne, wo eine Diagnose gestellt wurde; war sie entweder vollständig unsicher, selbst bei der Operation, oder man hatte einen Kothabscess für eine solche Hernie angesehen. Wenn nemlich Incarcerations-Erscheinungen auftreten und sich eine flache Wölbung in dieser Gegend mit tympanitischem Percussionsschall bemerkbar macht, so ist dies ein Kothemphysem, entstanden durch Gangrän des Bruchinhalts.

Fig. 33.

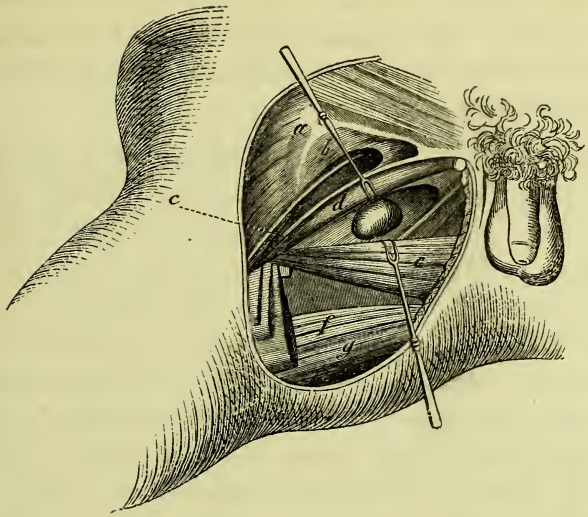

An der Innenseite des Schenkels sind die Fascia lata, die Adductoren und der Gracilis weggenommen; man sieht die Schnittenden nach unten am Schenkel.

a Fascia lata. *b* Proc. falciformis derselben. *c* Vena saphena. *d* Musc. pectineus. *e* Musc. obturatorius externus. *f* Langer Bicepskopf. *g* Musc. semitend. und semimembr.

Die Hernie tritt also durch den Canalis obturatorius und nimmt die schräge Richtung desselben an. An der Schenkelfläche angelangt, kann sie nur am oberen Rand des M. obturatorius extern. hervortreten und sich in dem Raum zwischen M. pectineus und obturator extern. verbreiten, oder sie geht zwischen beiden Portionen des letzteren durch und liegt in demselben dreieckigen Raum. Dies ist der gewöhnliche Fall.

Fischer hat noch eine andere Stelle zur Verbreitung angegeben, nemlich nach oben gegen das Schambein, nach unten gegen die Membrana obturatoria interna. Allein wenn Sie die Spannung der Musculatur berücksichtigen, so werden Sie leichter annehmen, dass die Hernie zwischen den Bündeln des Obturator internus vortritt, als dass sie sich zwischen dem Muskel und dieser Membran einsenkt; meist wird der Muskel etwas zur Seite geschoben.

Diese Hernien, die in der Regel sehr klein sind, findet man meist schon in Gangrän.

Selten wird eine Hernie so gross, dass sie während des Lebens als Geschwulst erkannt werden kann, während man sie in Leichen sehr häufig findet. Die Diagnose wird gewöhnlich auf einfache Peritonitis oder muthmasslich auf innere Incarceration gestellt, an welcher die Kranken sterben.

Wir haben gesagt, dass sie entweder am Rande des M. obturator externus oder zwischen der vorderen und hinteren Portion desselben vortritt. Die anderen Orte, welche *Fischer* angibt, nemlich zwischen der hinteren Portion des Obturator externus und der Membrana obturatoria interna und in der Nähe des Acetabulums haben wir als unwahrscheinlich bezeichnet, was *Fischer* selbst zugibt. Es liegt diese Hernie immer in dem Raume zwischen dem Obturator externus, den Adductoren und den Unterschenkelbeugern, nach vorn vom Pectineus bedeckt. Sie wissen, dass bei normaler Neigung des Beckens das Foramen ovale nicht zugänglich ist, indem man von vorn nur Muskeln fühlt, nach innen durch das starke Vorspringen der Adductoren, nach hinten durch die Beugemuskeln der Zugang zum Kanal behindert ist. Das Erkennen einer solchen Hernie ist in der Mehrzahl der Fälle unmöglich, um so mehr, als selbst die grössten Hernien den Umfang einer Wallnuss kaum überschreiten. Häufig sind sie dagegen so klein, dass sie nicht einmal an Präparaten von unten her deutlich gesehen werden können. Ich habe viele solcher Hernien gefunden, die ich als *Herniae obturatoriae incompletae* bezeichnen möchte, indem sie den Kanal nicht vollständig passirt haben, sondern darin stecken geblieben sind. Nach meinen Beobachtungen sind dieses die häufigsten Fälle, welche als innere Incarceration diagnosticirt und behandelt werden.

Was den Inhalt der Herniae obturatoriae betrifft, so ist es in der Regel Dünndarm und zwar das unterste Ileum. Sie wissen, dass vom unteren Ileum ein grosser Theil im kleinen Becken liegt und theilweise den Douglas'schen Raum ausfüllt. Sehr häufig finden sich hier sogenannte *Littre*'sche Divertikelbrüche, oder wie man auch sagt, Brüche einer Darmwand. Die meisten Brüche im Canal. obturat. sind Divertikelbrüche. Ausser dem Dünndarm können alle anderen Eingeweide, die sonst in Hernien gefunden werden, am Canalis obturatorius austreten; namentlich haben Sie ein Beispiel gesehen, wo neben einem Bruchsack, der aus dem Canalis obturatorius vortrat

und die Grösse einer kleinen Birne hatte, etwas nach unten die Blase vorgetrieben war.

Es ist dies der merkwürdige Cadaver, an welchem eine Unzahl Hernien vorhanden war, zwei Schenkelhernien, zwei Leistenhernien, und so fort; dabei war noch ein Pessarium zu fühlen, welches die Scheide nach oben ausgestülpt hatte und nicht entfernt werden konnte. Wie dieses Pessarium nach *Hesselbach*'s Meinung der Grund dieser vielen Hernien gewesen sein sollte, ist nicht recht einzusehen.

Schichten der Herniae foraminis ovalis.

Was die Schichtung der Hernia foraminis ovalis betrifft, so ist diese complicirter, als bei solchen Hernien, die in das subcutane Bindegewebe hervortreten. Der M. pectineus ist als erste Schichte zu betrachten. Dass der Bruchsack wieder einen fibrös-zelligen Ueberzug hat, versteht sich von selbst; da, wie ich Ihnen in der Anatomie gesagt habe, die Schenkelmündung des Kanals von einer Membran (Fasc. obturatoria externa = Membrana obturatoria externa nach *Vinson* und *Fischer*) verschlossen ist. Diese Membran wird vorgestülpt und überkleidet den Bruchsack.

Was die Zugänglichkeit zu dem Canal anbelangt, so ist dieselbe bei mageren muskelschwachen Individuen von vorn d. h. vom Schenkelbug aus nicht so weit, als von der Seite her zwischen Gracilis und Adductor longus. Ich muss aber gestehen, dass bei etwas fettreichen Individuen der Weg einwärts zwischen Gracilis und Adductor fast eben so weit ist, als durch den Muskel. Die Diagnose und Operationsvorschläge werden wir später betrachten.

Hernia ischiadica.

Wir kommen nun zu einer seltenen Form, der *H. ischiadica*. Dieselbe tritt durch's Foramen ischiadicum magnum heraus.

Dass durch's Foramen ischiadicum minus Hernien vortreten könnten, lässt sich nicht wohl denken. Da dasselbe vom M. obturator internus prall erfüllt und noch obendrein eine eigenthümliche Schleimbeutelanlage daran vorhanden ist. Durch das Foramen ischiadicum majus aber kommen Hernien zum Vorschein, und zwar

Fig. 34.

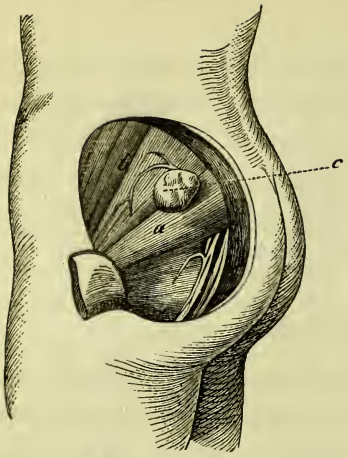

a Musc. pyriformis.
b Gluteus medius.
c Hernia.

meist am oberen Rande des M. pyriformis (Fig. 34). Am unteren Rande dieses Muskels hat man auch Hernien austretend angegeben, allein dafür existiren keine Präparate, sondern nur Diagnosen am Lebenden, und ich werde Ihnen durch eine Abbildung beweisen, dass die so scharfe Diagnose am Lebenden unmöglich ist. Sie wissen, dass die Incisura ischiadica major durch die Ligg. tuberoso- und spinososacrum zum Loch geschlossen wird. Der Rand dieser Bandmasse ist aber nicht so frei, wie im getrockneten Zustande, sondern überall hin sind Fascien ausgebreitet, und namentlich ist das Foramen ischiadicum magnum von einer Fascie ganz überzogen. Durch diese Fascie und von ihr überkleidet, treten M. pyriformis und Nervus ischiadicus heraus. Beide laufen in dem Raume zwischen Trochanter und Sitzknorren herunter.

Sie wissen auch, dass die Art. glutea superior und ihre grösseren Zweige am oberen Rande des pyriformis vortreten, die Glutea minor oder ischiadica am unteren Rande. Die Arterie liegt meist an der hinteren Seite des Bruchs, der Nerv. ischiad. liegt nothwendig auch an der unteren und hinteren Seite, indem die Hernie fast immer am oberen Rande des Pyriformis auftritt. Man will Mittelfleisch-Brüche mit Brüchen des For. ischiad. verwechselt haben, eine Verwechselung, die mir nicht wohl möglich erscheint; wahrscheinlich sind die Diagnosen höchst ungenau gemacht worden.

Die Schichtung dieser Hernien anlangend, kommt natürlich zuerst der Gluteus maximus, als bedeckender Muskel, manchmal auch ein Theil des Gluteus medius.

Es liegt das For. ischiadicum mit seinem oberen Rande so nahe dem oberen vorderen Rande des Gluteus maximus, dass man ziemlich leicht am Rande dieses Muskels eingehen könnte, um zur H. ischiadica zu gelangen. Der Schnitt, den *Hyrtl* vorschlägt, am hin-

teren und unteren Rande, würde unbedingt schon in die Musculatur fallen, denn, wenn man bedenkt, welche Verwachsungen mit Sehnen und Bändern sich hier finden, so sieht man ein, dass man der Durchschneidung der Muskelfasern doch nicht ausweichen kann. Es liegt übrigens auch nichts daran. Freilich kann man bei Durchscheidung des Muskels in der Mitte Zweige der Art. glutea treffen, aber wenn man dieselben nicht beim Austritt am For. ischiad. trennt, so ist die Verletzung nicht von Bedeutung, indem durch eine etwas bedeutendere Vergrösserung der Wunde und durch Einschneiden eines Wundrandes leicht Zugang geschafft werden kann. Dagegen ist die Verletzung der Arterie nahe bei ihrem Austritt gefährlich, weil die Fascie das For. ischiad. verschliesst und die durchtretenden Weichtheile unkenntlich macht. Die Arterie zieht sich zurück und kann nur mit ungeheuern Schwierigkeiten aufgefunden werden.

Diese Hernien sind allerdings selten, werden auch in der Regel nicht eingeklemmt. Die meisten, die man kennt, sind gross und frei. Eine solche merkwürdige Hernie soll hier beobachtet worden sein, und der Inhalt aus der Harnblase bestanden haben.

Wenn eine H. ischiadica klein ist, ist sie nicht leicht zu erkennen, da die Masse des Gluteus die Contouren nicht durchfühlen lässt; nur wenn der Bruch gross und alt ist (bei Manchen besteht er von Geburt an), da kann man sie deutlich fühlen und sehen. Meist hängt durch den Gluteus eine grössere Geschwulst hinunter, von der man einen grossen Theil zurückbringen kann.

Hernia perinealis.

Wir haben nun noch die *H. perinealis* s. *sacro-rectalis*, oder wie man am besten sagen würde, *ischio-rectalis*, zu betrachten.

Die ganze untere Hälfte des kleinen Beckens bildet die Insertion des Levator ani. Von vorn an der Symphyse nahe den Ligamentis puboprostaticis und rückwärts vom Kreuzbein geht dieser Muskel trichterförmig zum Mastdarme herab und bildet ein keilförmiges Diaphragma ganz ähnlich wie der Mylohyoideus an der Mundhöhle. Zwischen der Insertion dieses Muskels am kleinen Becken und dem Mastdarm bleibt ein dreieckiger Raum (Excavatio ischiorectalis), welcher nach vorn durch die Transversi perinei, rückwärts durch das Steisbein, hinten seitlich

durch die Ränder der Glutei und seitlich vorn durch die aufsteigenden Sitzbeinäste begrenzt wird. Durch diesen Raum treten zuweilen Hernien vor, welche entweder weiter vorn oder rückwärts durch die Bündel des Levator ani durchtreten müssen (Fig. 35). Kommt die

Fig. 35.

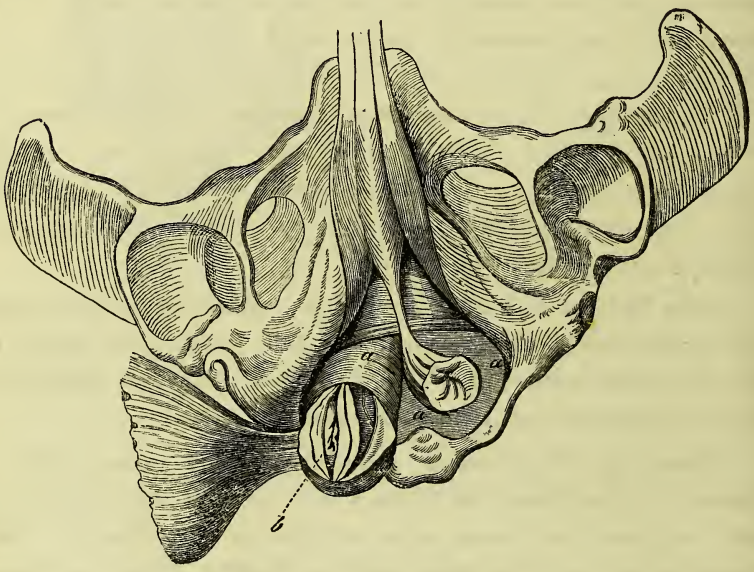

a a a Levator ani. *b* Hernia mit gespaltenen Bedeckungen.

Hernie weiter vorn heraus, nahe am Transversus perinei, so kann sie sich so weit nach vorn ausdehnen, dass sie ganz hinter dem Scrotum oder am hinteren Ende der Labien liegt, wo sie dann *H. labialis postica* genannt wird, ein Name, der die Kenntniss des wahren Verhältnisses mehr verwirrt, als aufklärt. Ebenso kann eine Hernie sich so weit nach rückwärts ausdehnen, dass sie in der Nähe des Sitzknorrens und des Lig. tuberoso-sacrum zum Vorschein kommt. Man hat also zwei Varietäten zu unterscheiden, eine vordere und hintere und zwar die erste näher am Scrotum oder den Labien und die zweite hinten näher am After. Der vordere Mittelfleischbruch charakterisirt sich durch eine an der Seite des Perineums dicht neben dem Scrotum und der Harnröhre vortretende Geschwulst, der hintere ist neben dem After ausgedehnt. Diese Brüche sind bei Menschen selten, obwohl allerdings Fälle aufzuweisen sind; bei Hunden dagegen ist dieser Bruch

nicht nur fast der einzige, der vorkommt, sondern überhaupt sehr häufig. Bei alten Hunden werden Sie nicht selten um den After eine höckerige Geschwulst hervortreten sehen. Diese Hunde leiden an an Stuhlverstopfung; es treten immer neue Gedärme in diese Geschwulst, und durch Incarceration, Darmverschlingungen gehen diese Thiere oft zu Grunde. Die Ursache für diese Brüche muss in der anatomischen Configurationliegen, indem der Levator ani bei Hunden ausnebeneinander gelegten Bündeln besteht.

Hernia vaginae.

Wir haben nun noch einige viel seltenere Brüche zu erwähnen; zunächst die *H. vaginae* s. *Elytrocele* oder *Colpocele.* Das Wesen dieser Hernien besteht darin, dass das Peritoneum des vorderen und hinteren Douglas'schen Raumes gegen die Scheide hineingezogen wird und diese vorwärts treibt. In diesem Bruchsacke sind nicht allein die unteren Dünndärme, es kann auch ein Blasendivertikel, der dann aber keinen Ueberzug vom Bauchfelle hat, sondern einen kleinen Sack vom Peritoneum nachzieht, oder ein Mastdarm-Divertikel enthalten sein.

Hiebei muss ich bemerken, dass bei jedem grösseren Vorfall der vorderen Vaginalwand die Harnblase so herabsinkt und sich nach unten umlegt, dass der Fundus den Scheidenvorfall anfüllt und die Blasenmündung der Urethra tiefer steht, als die Vestibular-Mündung, die Urethra also senkrecht steht, so, dass man beim Catheterisiren den Catheter, um ihn in die Blasenhöhle zu schieben, nicht wie gewöhnlich mit dem Griffe herab, sondern gegen die Symphyse hinaufdrücken muss. Diese Eversionen der Blase dürfen Sie nicht zu den Vaginal-Blasenbrüchen zählen. Auch bei diesen ist, wie bei den anderen Blasenvorfällen, nur ein Theil der Blasenwand verlängert und herausgezogen, während die Urethra und die Blasenmündung derselben in der normalen Lage sind.

Wenn Sie nur diese Veränderungen Vaginal-Blasenbrüche nennen, so werden Sie finden, dass letztere sehr selten sind, und der Inhalt der Vaginalbrüche meistens das untere Ileum ist.

Die Bruchpforte, die ich einigemale so klein fand, dass ich kaum kaum mit der Fingerspitze eindringen konnte, wird von der Fascia hypogastrica und dem Levator ani gebildet, es ist eine sog. erworbene oder zufällige Bruchpforte. Die Schichtung der H. vaginae kann ich

Ihnen nicht genau beschreiben, da ich noch nie Gelegenheit hatte, einen solchen Bruch anatomisch genau zu untersuchen, aber ich glaube, dass ausser der Scheide nur eine dünne Bindegewebslage über dem Bruchsacke liegt.

Hernia in recto.

Nun kommt noch die *H. in recto* s. *Rectocele*, das ist das Hervortreten von Darm durch die auseinanderweichenden Muskel-Fasern des Mastdarmes selbst, wobei die Schleimhaut den einzigen Ueberzug des Bruches bildet. Dies ist nur da möglich, wo der Mastdarm nicht mehr von Peritoneum überzogen ist, und wo die Muskelwand sich in zerstreute Bündel auflöst und mit dem levator ani zu verschmelzen beginnt. Es ist dies die Stelle, wo die Fasc. hypogastrica oberhalb, der levator ani unterhalb mit dem Mastdarm verwächst. Die dickere Masse an der Insertion des levator ani bildet den sogenannten Nelaton'schen Sphincter. An dieser Parthie oder über derselben bildet sich die Rectocele. Die Erscheinungen einer solchen Hernie sind Vorfall des Mastdarms, in welchem man aber wiederum Gedärme findet, welche ausser ihrem Bruchsacke noch mit Schleimhaut überzogen sind. Diese Fälle sind höchst complicirt und ausserordentlich selten.

Zwerchfellbrüche.

Wir werden heute den Beschluss der topographischen Betrachtung der Hernien machen.

Es bleiben uns nemlich noch die *Herniae diaphragmaticae* und die *H. abdominales internae.*

Was die Zwerchfellhernien betrifft, so müssen Sie sich das Zwerchfell, in seinen wichtigsten Punkten vergegenwärtigen.

Sie wissen, dass das Zwerchfell eine nach oben convexe, nach unten concave Scheidewand zwischen Brust und Bauchhöhle bildet, welche an ihrer äusseren Peripherie muskulös, in der Mitte sehnig ist. Dieser centrale Theil heisst Speculum Helmonti. Die muskulöse Insertion ist rundherum an den Rippen ziemlich gleichmässig, nur am Sternum sind zwei kleine mehr weniger dreieckige Spalten vorhanden, welche für die Hernien von der grössten Wichtigkeit sind. Die Bandursprünge des Zwerchfells, sind mehr weniger entwickelte sehnige Zipfel, von denen die der Medianlinie am näch-

sten gelegenen die stärksten sind; dann kommen beiderseits noch zwei schwächere Schenkel. Die wichtigsten Schenkel sind die inneren; ihre ungleiche Länge hat auf Conformation und Function wenig Bezug. Wichtig ist für uns das Vorhandensein mehrerer Oeffnungen im Zwerchfell, durch welche Organe der Bauchhöhle mit denen der Brusthöhle zusammenhängen.

Diese Oeffnungen sind folgende:

Zwischen den inneren Schenkeln befindet sich ein langer Schlitz, *Hiatus aorticus,* zum Durchtritt der Aorta und des Ductus thoracicus. Dieser Schlitz ist im natürlichen Zustande so flach gedrückt, und so erfüllt von der Aorta, von Lymphgefässen und anliegenden Drüsen, dass ein Durchtritt von Eingeweiden nicht wohl denkbar ist. Auch ist ein solcher Fall meines Wissens bis jetzt nicht vorgekommen.

Eine zweite Oeffnung entsteht etwas höher als der Hiatus aorticus durch abermaliges Auseinanderweichen der Schenkel, es ist dies das *Foramen oesophageum,* welches von einem sehnigen Rand umgeben ist.

Nach rechts und oben findet sich das *Foramen pro vena cava* s. *quadrilaterum* zum Durchtritt der unteren Hohlvene. Dies sind die drei Hauptöffnungen, welche insofern eine Bedeutung haben, als wir wissen müssen, dass durch sie möglicherweise eine Hervortreibung von Eingeweiden stattfinden könnte. Allein nach den bisherigen Beobachtungen sind constatirte Fälle von Zwerchfellhernien nur an den zwei kleinen dreieckigen Gruben neben der Cartilago Xiphoides sterni vorgekommen. Auch solche Fälle sind bekannt, wo durch einen Riss im Zwerchfell Eingeweide in die Brusthöhle hinauftreten. In diesem Fall hat die H. diaphragmatica keinen Bruchsack. Sie werden besser thun, dem weiter oben ausgesprochenen Princip treu zu bleiben und diesen Zustand als Prolapsus zu bezeichnen. Von einer Zwerchfellhernie kann man nur dann sprechen, wenn ein Peritonealüberzug durch den Hiatus in die Brusthöhle hineingetrieben ist, so dass das Bauchfell im Brustfell steckt. Es müsste natürlich in allen oder wenigstens den meisten dieser Fälle ein doppelter seröser Ueberzug sich finden, indem die Pleura das Diaphragma an der oberen Seite ebenso überzieht, wie das Peritoneum an der unteren.

Die Zwerchfellhernien sind nur dann Gegenstand einer ärztlichen Vermuthung, wenn sie incarcerirt sind, ich sage Vermuthung, weil eine correcte Diagnose nicht möglich ist, indem die Geschwülste

weder gesehen, noch gefühlt werden können. Auch bei Incarceration kann die Hernia diaphragmatica nur vermuthet werden, weil aus der Functionsstörung auf eine bestimmte formelle Veränderung zu schliessen nicht möglich ist. Wenn eine Hernie an dem Bauche in der Nähe der Linea alba neben der Cartilago xiphoides durch die äussern Bauchdecken durchdringen könnte, so wäre vielleicht eine Diagnose möglich. Der in der neueren Zeit von manchen Seiten gethane Ausspruch: die Zwerchfellhernien wären diagnosticirbar, lässt sich nicht halten, indem schon der Gang der Diagnose sich auf Vermuthungen stützt. Man hat nichts, als die Erscheinungen einer Incarceration, d. h. Peritonitis und diejenigen Erscheinungen, welche auf Aufhebung der Wegsamkeit des Darmes schliessen lassen, Stuhlverstopfung und Erbrechen. Dasselbe kommt aber bei unendlich vielen entzündlichen Zuständen vor: z. B. bei Umschlingungen, bei Ileus, Volvulus u. dgl. Ob man durch die Percussion einen Zwerchfellbruch erkennen kann, wage ich nicht zu entscheiden. Höchstens könnte ein Schmerz dicht neben dem Schwertkorpel einen Anhaltspunkt für die Diagnose geben. Anamnestische Erzählungen sind von gar keinem Werth, ebensowenig, wie subjective Symptome.

Was die Lagerung und Schichtung betrifft, so müssen Sie festhalten, dass bei Ruptur des Zwerchfells immer ein Vorfall ohne Peritoneal-Ueberzug vorhanden ist, dass dagegen bei einem wirklichen Bruch immer ein doppelter seröser Ueberzug sich findet und zwar in der Art, dass der seröse Ueberzug vom Peritoneum der an der hohlen Seite glatt ist, mit seiner rauhen Fläche, an die rauhe Fläche des Brustfells tritt und dieses mit der glatten Fläche vorstülpt.

Hernia interna.

Wir haben nun noch die inneren Hernien zu betrachten, welche ebensowenig in das Gebiet der Chirurgie gehören, wenigstens nicht direkt. Ich habe Ihnen schon beim Bauchfell gesagt, dass ganz abgesehen von pathologischen Neubildungen oder Missbildungen normale Ausbiegungen des Peritoneums existiren, an denen ein Austritt von Eingeweiden hinter das Peritoneum selbst stattfinden kann.

Gruber hat vier solche Ausstülpungen angenommen.

1. Die Bursa omentalis, den Sack hinter dem kleinen Netze und Magen, zwischen Lig. hepato-duodenale und hepato-renale. Die Oeffnung (foramen Winslowii) ist für die ungeheuere Grösse dieses Raum's

verhältnissmässig sehr klein. In dieser Bursa omentalis sollen sich manchmal Dünndärme finden, aber soviel ich weiss, waren alle Fälle incarcerirte Hernien. Die Bursa besteht immer in der Grösse, in welcher wir sie als normales Gebilde finden, sie wird durch die Hernie nicht erweitert, ja nicht einmal ganz erfüllt. Ich habe Ihnen schon im anatomischen Theile meine Ansicht über diese sogenannte Hernie gesagt, und wiederhole hier, dass ich sie nicht recht begreifen kann, wenn nicht eine Missbildung der Peritonealfalten vorhanden ist.

2. Die Retroeversio mesogastrica ist die fossa duodeno-jejunalis. Sie kennen diese Grube schon von der anatomischen Demonstration des Bauchfells her. In dieselbe stülpt sich manchmal der Dünndarm ein, so dass sämmtliche Schlingen von der Coecal-Klappe an aufwärts darin liegen, natürlich wird dabei die Grube vertieft und vergrössert, und der Eingang bleibt nahezu so gross, wie im normalen Zustande. Diese Hernie hat *Treitz* zuerst mit dem Namen H. retroperitonealis bezeichnet, weil der Bruchsack hinter dem Peritoneum liegt, selbst aber auch Peritoneum ist. Die Benennung ist unstreitig ganz passend. Dieser Zustand ist vielfach bekannt gewesen, aber in der Regel nie vollkommen gut erkannt worden; mehrere Schriftsteller haben primitive Missbildung des Gekröses oder Peritoneums angenommen; *Treitz* dagegen hat diesen Zustand als Hernie bezeichnet und zwar als solche, deren Bruchsack hinter dem Peritoneum liegt. Dies ist allerdings richtig; ich möchte aber dagegen doch einwenden, dass es unwahrscheinlich ist, dass diese Hernie sich erst im späteren Alter entwickelt. Ich weiss nicht, ob man diese Form nicht geradezu unter die angeborenen Hernien zählen kann und zwar aus dem einfachen Grunde, weil es noch nicht recht klar ist, wie Eingeweide, welche prall die Bauchhöhle erfüllen, bei irgend welcher Bewegung der Bauchpresse an der hinteren Seite sich selbst dehnend und wendend das Peritoneum ausstülpen und vor sich hertreiben sollten.

Wenn die Bauchpresse wirkt, so wird sie die Eingeweide einfach comprimiren oder gegen eine der Bruchpforten drängen; allein wie gerade dort der Dünndarm das Peritoneum aufwühlen und einen neuen Sack ausstülpen solle, dieser Mechanismus ist mir nicht klar. Die Erklärung von *Treitz*, dass die Eingeweide einfach hineingedrückt würden in diese Grube, ist leicht gesagt, aber schwer begreiflich.

Gruber hat noch zwei Retroversiones inferiores angegeben, welche in der Regio hypogastrica liegen, die eine rechts neben dem Coecum

über der Einmündungsstelle des Ileums, die andere links im Gekröse des S. romanum.

Erstere ist meist klein, oft nur für eine Sonde durchgängig. Die andere findet sich am S. roman. Die beiden letzten Gruben fehlen häufig. In der letzten Zeit habe ich unter den Hesselbach'schen Präparaten eines gefunden, welches mir eine solche Hernie zu sein scheint. Sie erinnern sich an eine Hernie, bei welcher das Coecum auf einer glatten Peritonealfläche auflag, es war an den Falten, welche das Mesocoecum darstellten, emporgehoben, und hinter dem Coecum war wieder eine Hernie hervorgetreten, so dass diese letztere in einem Sack des Mesocoecums steckte. Sie haben also gerade wie bei der H. retroperitonealis nach *Treitz* eine Oeffnung gesehen, die aus Duplikaturen gebildet wurde. In dieser Oeffnung hinter dem Mesocoecum lagen Darmschlingen, die seröse glatte Fläche, auf welcher das Coecum lag, war das ausgestülpte Gekröse. Dies ist eine vollständig innere Hernie, welche wahrscheinlich in der Retroversio peritonei hypogastrica dextra liegt. Bei dem obengenannten Praeparat war die ganze Hernie sammt dem Coecum wieder als eine äussere Hernie in den Leistenkanal heruntergedrängt. Dies ist unstreitig die interessanteste Hernie, die man sich vorstellen kann.

Sie sehen an einem anderen Präparate, das ich zufällig in einer Leiche fand, im Gekröse der Flexura sygmoidea coli eine divertikelartige Ausstülpung nach links, welche nach rechts oder medial ihre Mündung hat. Dieser Sack ist aber nicht retroperitoneal gelegen, sondern an der lateralen linken Seite ist die Convexität des Divertikels; in dieser Höhle lag eine kleine Dünndarmschlinge ziemlich fest eingelagert, so dass ich sie hervorziehen musste.

Ob dieser Divertikel genau der Gruber'schen Excavatio hypogastr. sinistr. entspricht, kann ich nicht sagen.

Nun habe ich noch die Herniae internae zu erwähnen, welche nicht von physiologischen Grübchen oder Säcken gebildet werden, sondern wirkliche neue pathologische Bildungen sind. Diese Hernien wurden meines Wissens zuerst durch *Hartung* in Aachen bekannt, welcher unter dem Namen Divertikel des Peritoneums mit innerer Incarceration zwei Fälle beschrieben hat.

An beiden Seiten der Harnblase waren kleine runde Oeffnungen vorhanden, welche in eine grosse, ausserhalb des Peritoneums liegende Höhle führten. Bei dem Präparat von Dispositio herniosa habe ich Ihnen

einen analogen Fall gezeigt und habe Ihnen auch die anatomischen Gründe angeführt, welche mich bestimmen, der Auffassung von *Hartung* als Divertikelbildung treu zu bleiben und die Annahme einer Reduction en masse auszuschliessen.

Es sind die von *Hartung* und mir beobachteten Fälle wirklich innere Hernien, die man ebenfalls zu den H. retroperitoneales zählen könnte. Man hätte also ausser der H. retroperitonealis Mesogastrica (Treitzii) und die von *Gruber* angenommenen H. retroperitonealis hypogastrica dextra und H. retroperineal. hypogastr. sinistra noch die an der vorderen Seite des Bauchfells vortretenden, für die ich den Namen Hernia retroperitonealis parietalis vorschlagen möchte. Diese Fälle sind sehr wichtig, sie erleiden manchmal Incarcerationen und kommen sehr häufig mit wirklichen meist verwachsenen Bruchstücken an der Inguinal- oder Femoralgegend vor, manchmal sind die Bruchsäcke leer und nicht verwachsen. Es kann auch eine freie Hernia inguinalis vorhanden sein und gleichzeitig eine incarcerirte H. retroperitonealis. Nach der Reposition der ersteren dauern dann die üblen Erscheinungen fort. Da die Bauchdecken nicht ausgedehnt sind, so kann man die Hernie nicht erkennen, nur bei sehr grossen Formen könnte man nach Eindringen des Fingers in den Leistenkanal die Geschwulst fühlen; dieses Zeichen kann jedoch auch fehlen. Die Percussion ist unsicher, da incarcerirte Hernien ihres Inhalts wegen meist einen dumpfen Ton geben. Diese Hernien sind also selten erkennbar.

Divertikelbildung scheint auch in dem Falle vorhanden gewesen zu sein, welchen *Textor* im Jahr 1856 operirte. Es war eine in der Fossa iliaca gelegene Hernie, welche unter allen Bauchmuskeln lag. Die Mündung des Bruchsacks lag oben und innen fast neben der Blase, so dass bei der nothwendigen Grösse des Schnittes die Art. epigastrica verletzt werden musste. Es war nicht möglich bei der Section genau die anatomischen Verhältnisse zu erforschen, da die Theile bei der Operation vielfach zerschnitten und zerrissen, später suggillirt und entfärbt waren.

Wir haben nun die Hernien von ihren anatomischen Seiten aus beendet, indem wir die Bruchpforten, die Schichten, Lagerung, überhaupt die Eigenthümlichkeiten der anatomischen Form bezeichnet haben. Die pathologisch-anatomischen Veränderungen werden wir später besprechen.

Aetiologie.

Wir kommen zur Aetiologie der Hernien im Allgemeinen. Sie wissen, dass man angeborene und erworbene Hernien unterscheidet. Die angeborenen sind diejenigen, bei welchen der Bruchsack durch irgend einen natürlichen Vorgang im Embryonalleben vorgebildet ist. Es können also angeborene Brüche nur dort vorkommen, wo eine Bruchsackbildung schon gegeben ist, und das ist am Scheidenfortsatz, am Canalis Nukii und am Nabelring. Diese Bildungen des Bruchsacks bedürfen keiner speciellen Erörterung, sie sind in den natürlichen Vorgängen selbst begründet. Durch plötzliches oder langsames Drücken ist die Bauchpresse unter gewissen Umständen im Stande, Eingeweide in diese Bruchsäcke auszutreiben. Die Entstehung der erworbenen Hernien aber, ist ein nicht so genau gekannter Prozess, als man glaubt, nirgends hat man sich vielleicht so sehr in der Aetiologie an die oberflächlichsten Momente gehalten, als bei der Mechanik der Brüche Wir müssen zunächst den mechanischen Vorgang, die anatomischen Veränderungen ins Auge fassen und dann erst auf weitere ätiologische Momente übergehen, z. B. Beschäftigung, Bewegung u. dgl.

Bruchtheorie und Mechanik der Bruchentstehung.

Ich habe Ihnen schon früher gesagt, dass wir nur Brüche mit Bruchsäcken annehmen, alles andere für Prolapsus halten. Bei der Betrachtung der Aetiologie der Brüche sprechen wir daher nur von Bildung des Bruchsacks; die accessorischen Hüllen ergeben sich von selbst. Es entsteht also die Frage nach der Entstehung des Bruch-

sackes und diese hat man seit den ältesten Zeiten einfach so beantwortet: ein Druck auf die Eingeweide dränge diese gegen die Bruchpforte und stülpe das Peritoneum an derselben aus. Dies ist eine der oberflächlichsten Behauptungen, die man in diesem Punkt je gemacht hat. Die Unrichtigkeit derselben ergibt sich, wenn man nur ganz wenig in die Details der Mechanik eingeht. Wir wollen diese Drucktheorie nach allen Seiten betrachten. Zunächst finden wir den einseitigen Druck auf die Baucheingeweide und Bauchdecken als Ursache beschuldigt. Sie können namentlich in älteren Büchern lesen, dass ein Stoss oder Fall auf den Unterleib eine Hernie erzeugen könne, eine Behauptung, die in gerichtlicher Beziehung von grosser Wichtigkeit ist und schon manchem unschuldigen Menschen Strafe zugezogen hat. Während ein Stoss auf die Bauchdecke erfolgt, weichen die Gedärme von der gedrückten Stelle nach einer anderen Seite hin aus, ihr Inhalt entleert sich nach den nebenliegenden Darmschlingen, diese buchten die Bauchdecke vor, und beim Nachlassen des Drucks geht alles in die normale Lage zurück. Auf die Frage nach der Möglichkeit, ob das Peritoneum durch einen so einseitigen Stoss an einer Stelle dermassen ausgedehnt werden könne, dass es aus der Bruchpforte heraustritt und ausgedehnt bleibt, müssen wir antworten, dass keine Stelle zu ermitteln ist, an welcher durch das Hin- und Herschwappen sich das Peritoneum so leicht ausdehnen liesse, es ist dies eine physiologische Unmöglichkeit. Denkende Aerzte haben daher schon lange behauptet, nicht der äussere Stoss, sondern die durch den Stoss erzeugte Reflexcontraction der Bauchpresse bewirke den Bruch, indem die Getroffenen unwillkürlich den Athem anhalten und die Bauchpresse in erhöhte Thätigkeit versetzen. Dies ist insofern richtig, als die allseitige pralle Contraction der Bauchpresse allerdings ein Eingeweide vortreiben kann, aber nur in einen vorhandenen Bruchsack; einen solchen zu erzeugen, ist sie niemals im Stande. Das Peritoneum ist ausserordentlich widerstandsfähig, es ist nicht so leicht, auch nur auf einige Linien mit grösster Kraft des Fingers das Peritoneum durch den Leistenkanal oder irgend eine andere Bruchpforte vorzustülpen; und wir können vermuthen, dass der Druck der, eine weiche Masse oder tropfbare Flüssigkeit oder Luft enthaltenden Därme nicht so bedeutend sein wird. Die Därme würden jedenfalls abgleiten. Soviel wäre vom äusseren plötzlichen einseitigen Druck zu sagen. Ebenso wenig kann meines Erachtens ein

continuirlicher langsamer äusserer Druck eine solche Ausstülpung bewirken, weil eine Darmfläche nicht auf einen so kleinen Raum zusammengepresst werden kann. Nehmen Sie z. B. das starke Schnüren der Frauenzimmer, dieser continuirliche Druck drängt die Lungen von der Seite zusammen, dieselben dehnen sich der Länge nach aus und treiben das Zwerchfell herunter, wodurch die ohnehin schon gespannten Bauchdecken noch mehr ausgedehnt werden. Bei diesen Damen müsste beim Singen, Tanzen oder dgl. das Peritoneum nothwendig gegen die Bruchpforte eingedrängt werden; dasselbe gilt von dem in manchen Gegenden bei Männern übliches Zusammenziehen der Lenden, so bei den ungarischen Soldaten, welche mit diesen Gürteln reiten, voltigiren, springen u. s. w., ohne dass Hernien zu Stande kommen. Betrachten wir nun den allseitigen Druck, den der Bauchpresse oder vielmehr den Druck in der Bauchhöhle überhaupt. In dieser Beziehung hat man eine Menge Dinge beschuldigt; z. B. andauerndes Pressen bei hartem Stuhlgang; dies ist schon desshalb unwahr, weil man aus ein und derselben Thätigkeit ganz verschiedene Dinge erklärt, z. B. einen Prolapsus ani ebensogut wie eine Hernie. Man hilft sich gegen solche Einwürfe immer mit der Annahme einer Disposition. Was man von dieser besonderen Disposition zu halten hat, werde ich Ihnen später mittheilen.

Eine zweite Art der Compression ist die bei der Geburt stattfindende; aber kein Geburtshelfer hat während der Geburt eine Hernie entstehen sehen; ja freie Hernien müssen in der zweiten Hälfte der Schwangerschaft schwinden, weil der vergrösserte Uterus die Eingeweide nach hinten und oben verdrängt, und nur angewachsene können bleiben. Auch beim Austreiben der Nachgeburt ist der Uterus noch so gross, dass er die Gedärme weit von den Bruchpforten entfernt. Die einzige Nabellücke liegt dann den Därmen frei gegenüber. Nach der Geburt kommen allerdings Hernien zu Stande, weil Metamorphosen der Bindegewebslager in den Kanälen auftreten. Während des Drucks der Bauchpresse kommt dies nicht vor; dabei ist noch der Umstand zu berücksichtigen, dass die Patienten häufig selbst nicht wissen, ob sie nicht schon vorher einen leeren Bruchsack oder eine unbedeutende Hernie gehabt haben. Dies kommt namentlich bei manchen Frauen vor, die oft zwanzig Jahre lang Schenkelhernien herumtragen, ohne es zu wissen, bis plötzlich Schmerz und Druckgefühl sich einstellt und die Geschwulst zum erstenmal gefühlt wird. Dann

will ich Sie noch, um den Druck als Moment für die Bruchsackbildung zu charakterisiren, darauf aufmerksam machen, dass es kaum einen stärkeren Druck im Unterleib geben dürfte, als den eines rasch entstandenen grossen Peritonealexsudats. Die erzeugte Spannung der Bauchdecken kommt der unmittelbar vor der Geburt bestehenden gleich. Niemand hat aber bei einem frischen Exsudat eine Bruchsackbildung entstehen sehen, obwohl bei dem bedeutenden Druck die Flüssigkeit nicht so leicht ausweichen kann, wie der gewöhnliche Darminhalt. Sie haben Präparate von Hernien des Coecums und S. romanums gesehen, welche zeigten, dass die Gekröse d. h. die an der hinteren Bauchwand gelegenen Peritonealparthien herabgestiegen waren, und zwar liegen diese Gekröse gerade in derselben Form im Bruchsack, wie sie am Darmbein oder in der Beckenhöhle lagen. Die Därme werden dadurch irreponibel, weil sie an der hinteren Wand angeklebt erscheinen. Könnte man sich denken, dass die Verlängerung des Bauchfells an der hinteren Wand des Peritoneums durch Druck der Bauchmuskeln stattfände, wäre es wirklich möglich, dass das Coecum, welches an der hinteren Wand des Bruchsacks angeheftet erscheint, indem es das kurze Messenterium dort festhält, in Folge eines Druckes der Bauchpresse heruntertreten könnte, so müsste man auch glauben, dass der Hoden bei seinem Descensus durch die Bauchpresse heruntergetrieben würde, eine Annahme, deren Unhaltbarkeit Jedermann einleuchten wird. Wollen wir vollends den Vorfall der vorderen Blasenwand, als Blasenbruch (Cystocele) bezeichnen, so müssen wir nach der Entstehung desselben fragen. Die Cystocele ist eigentlich nur das Prolabiren eines Divertikels oder einer Ausbuchtung der vorderen bauchfellfreien Blasenwand. Ist die Blase nicht gespannt, so liegt sie unter dem oberen Symphysenrande und ist zusammengezogen oder nach dem Douglasischen Raum zusammengefallen, wo sie durch Druck der Gedärme höchstens entleert, aber nicht vorgetrieben wird. Ist die Blase vorgetrieben, so ist sie divertikelartig ausgebuchtet. Warum liegt aber die Blase das einemal im Hodensack, ein anderesmal im Canalis obturatorius oder in der Incisura ischiadica? Die Erklärung des Blasenbruchs wurde vielfach ventilirt, da sich hier die gewöhnliche Drucktheorie gar nicht brauchen liess. *Teale* sagt in dieser Beziehung, im leeren Zustand könne die Blase nicht vorfallen, dann ist sie eben zusammengedrückt, oder liegt im Douglas'schen Raum. Ist sie dagegen voll, so ist sie so gespannt, dass von der Wandung kein Theil sich vortreiben kann, am allerwenigsten durch

Druck der Bauchpresse, der höchstens die Blase comprimiren und den Urin austreiben könnte. Es bleibt also nur übrig, dass die Blase paralysirt und schlaff wird durch Bildungsfehler, Lähmung, Anwachsungen und dgl., so dass sie nach der Entleerung über der Symphyse stehen bleibt. Dasselbe könnte nach einer früheren Punktion eintreten, wenn die Blase an der vorderen Bauchwand angewachsen ist (was jedoch erfahrungsgemäss höchst selten ist, denn in der Regel zieht sich die Blase wieder in ihre Lage zurück). In diesem Falle könnte der vordere Theil in eine Bruchpforte hineingetrieben werden. Wie soll aber die Bauchpresse durch den Druck der Gedärme auf die hintere Wand der Blase deren vordere Wand vortreiben?

Die Entstehung der Blasenbrüche beruht auf einem ungemein langsamen organischen Vorgang. Erinnern Sie sich an den Blasenbruch im Leistenkanale und im Canalis obturatorius und an die Lage der Blase in der Beckenhöhle. Nur ein Theil der Blase ist in die Länge gezogen und liegt vor. Wie sollte ein Druck diese zapfenförmige Verlängerung einer Blasenwand erzeugen? Wir haben hier einen Ovarienbruch gesehen, bei welchem das breite Mutterband innerhalb des Bruchsackes gerade so ausgebreitet lag, wie das Gekröse bei der Hernie des S romanum und Coecums. Es war nemlich die ganze Peritonealparthie herausgezogen und in Folge dessen das Ovarium mit. Wie wird aber der Uterus selbst hervorgezogen? Wenn die Scheide nicht immens verlängert ist, wird der Uterus hoch oben gehalten; durch einen Druck der Bauchpresse von hinten nach vorn würde der Uterus viel eher reponirt als herausgepresst werden.

Sie sehen also, dass diese ganze Drucktheorie unhaltbar ist. Man muss also festhalten, dass kein Druck, kein Schlag einen Bruch erzeugen kann, sondern dass Brüche schon in einer gewissen Grösse vorhanden gewesen sein müssen, wenn sie auf diese Weise zum Vorschein kommen. Ich habe in Wien einen Fall behandelt, wo bei einem vorhandenen Bruchsacke ein Stoss die Gedärme innerhalb der Bauchhöhle zum Bersten gebracht hat, ohne dass sie vorgetrieben wären.

Es fragt sich nun: wie entstehen die Ausbuchtungen des Peritoneums? Die Bildung des Buchsackes kann nur vom Peritoneum selbst ausgehen und zwar durch Ausstülpung. In der Mehrzahl der Fälle ist es ein Zug am Peritoneum von aussen her durch eine Geschwulst. Es ist eine seit *Cloquet* bekannte Thatsache, dass eine

grössere Geschwulst am Hoden, durch Zug am Samenstrang, dort wo die Habercula an der Fovea inguinalis externa angewachsen ist, ein Grübchen entstehen lässt, in welches Gedärme nachrücken und dasselbe erweitern. Dadurch wird das ausgestülpte Peritoneum vergrössert, mit gleichzeitiger Vergrösserung der Hernie. Einen bereits bestehenden Bruch kann also ein langsamer Druck vergrössern, aber er kann ihn nicht hervorrufen. So kann z. B. ein Bruch durch anhaltendes Schreien, durch Blasen musikalischer Instrumente u. dgl. langsam ausgedehnt werden, aber schnell geht dies nicht.

Alle jene Brüche, die durch die plötzliche Contraction des Bauches entstanden sind, haben schon vorgebildete Bruchsäcke gehabt. Plötzlich zum Vorschein gekommene Brüche von etwas bedeutenderer Grösse können in der Leistengegend vorkommen, wo der Scheidenfortsatz immer eine grösere Ausbuchtung bildet. Von diesem Scheidenkanal habe ich Ihnen schon früher bemerkt, dass er Jahre lang bestehen kann, ohne dass Eingeweide eingetrieben werden. In einem Falle sah ich ihn bis zum sechszigsten Jahre bestehen. Der Bruch entstand so, dass der Patient von einer Leiter fiel; durch den Schrecken zog sich die Bauchpresse zusammen und die Eingeweide, Dünndärme, traten aus dem Bauchraume in den Raum der Scheidenhaut. Da ich bei der Operation den Hoden frei im Bruchsacke fand, musste der Bruchsack angeboren sein. Patient hatte vorher nie einen Bruch gehabt. Der Hals des Scheidenfortsatzes war ungemein eng und sehr schräg, er bildete eine dünne röhrenförmige Verengerung. Bisher waren die Eingeweide immer daran vorbeigeglitten, und erst bei der ungünstigen Stellung traten sie heraus. Einen ähnlichen Fall kenne ich von einem Bereiter, der beim Bäumen des Pferdes sich rasch vorwärts neigte und plötzlich zwei Hernien bekam; beide wurden operirt, in beiden lag der Hoden im Bruchsack. Es waren also angeborne Bruchsäcke, der Pat. war 16 Jahre Bereiter und wusste nie etwas von einem Bruche.

Der Scheidenfortsatz bleibt aber nicht immer bis zum Hoden herab offen, die Schliessung kann weiter unten stattgefunden haben, und doch kann derselbe in der ganzen Länge offen sein. Es sind also auch solche Bruchsäcke angeboren, in welchen man den Hoden nicht findet. Sie erinnern sich aus der Anatomie an die H. congen. funicularis oder nach *Schreger* H. colli canalis vaginalis aperti. *Roser* hat gewiss Recht, wenn er den grössten Theil der Inguinalhernien angeboren nennt. Ich möchte hiezu bemerken, dass in den meisten

Fällen, wo der Scheidenfortsatz über dem Hoden geschlossen und in den offenen oberen Theil des Proc. vag. eine Hernie austritt, immer eine feste narbenähnliche Verwachsung des Bodens des Bruchsackes mit der Kuppel der Scheidenhaut sich findet. Die später entstandenen Hernien lassen sich über die Kuppel der Scheidenhaut meist leicht herausheben; die Theile sind aneinander verschiebbar, was für die angebornen Brüche charakteristisch ist.

Ausser Hoden-Geschwülsten, welche am Peritoneum einen Zug ausüben, kommen am Schenkelbug, in der Vagina vasorum femoralium, am Nabel und im Canalis obturatorius meist subperitoneale oder extraperitoneale Lipome in Betracht, welche durch die Bruchpforte vorgetrieben werden und das Peritoneum mitziehen. Nach *Roser* findet man diese Fettklümpchen in jeder Schenkelhernie, eine Angabe, die ich nicht für alle Fälle bestätigen kann, aber bei einer überaus grossen Zahl sind die Fettklümpchen und Ausstülpung des Peritoneums nachzuweisen. Sie sehen hier ein Präparat, wo ein Fettklümpchen durch die Vagina vasorum hervorgetreten in der Fovea ovalis liegt. Bei jedem Zuge an dem Klümpchen sehen Sie das Peritoneum in die Vag. vasorum tiefer herabsteigen. Ich habe noch eine andere Art der Entstehung gesehen, nemlich nach Schwund entzündeter Drüsen. Ist die Rosenmüller'sche Drüse am innersten Theile der Vag. vasorum entzündet gewesen und durch Rückbildung nebst dem anliegenden Bindegewebe geschwunden, so zieht sich durch den Verschrumpfungsprocess das Peritoneum in die Vag. vasorum herab. Dass das Bindegewebe durch plötzliche Abmagerung in Folge von Krankheiten durch Atrophie und Rückbildung nach Schwangerschaft, im Wochenbette schwindet, das ist eine ganz gewöhnliche Beobachtung.

Bekannt ist, dass Frauen in den Jahren, wo sie magerer werden, nemlich in den fünfziger Jahren, viel leichter Hernien bekommen. Dies hat eine genaue Statistik nachgewiesen. Man schrieb dieses Vorkommen einer gewissen Erschlaffung zu, die Ursache beruht aber auf einem Schwund der extraperitonealen Bindegewebslagen, welcher auch bei alten Männern den Hauptgrund aller Hernien bildet. Der Raum des trichterförmigen Fortsatzes der Fasc. transversa war bisher nicht nur erfüllt, sondern auch umgeben von freiem Bindegewebe; wenn dieses schwindet, muss der Raum ausgefüllt werden. Geschieht dies plötzlich, so werden sich nicht die Sehnen einwärts ziehen, sondern das Peritoneum

wird Grübchen bilden, herausgezogen werden und die Därme folgen nach. Dies ist unstreitig der Ausgangspunkt für die Hernien. Da man mit der früheren einfachen Drucktheorie nicht auskam, so führte man die Brüche auf eine Dispositio herniosa zurück. Eine solche Disposition zu Hernien, wie man sie an den Bruchpforten sucht, hat jeder Mensch. Die Differenzen der Grösse der Bruchpforten sind ohne Bedeutung, denn es gibt immens grosse Bruchpforten ohne Brüche und Brüche bei engen Bruchpforten. Sie haben das Präparat gesehen, das als Dispositio herniosa bezeichnet ist. Es sind dies lauter Divertikel, von denen einer so gross ist, dass er eine H. retro-peritonealis parietalis gebildet hat. Es sind lauter fertige Bruchsäcke, die nur ein Eingeweide zu erhalten brauchen, um zu Hernien zu werden. Im gewöhnlichen praktischen Leben nennt man die Disposition zu Hernien denjenigen Zustand, wenn ein Mensch an einer Bruchpforte eine leichte Wölbung hat. Dies ist aber bereits ein kleiner Bruch. Ebenso werden Sie bei der Untersuchung einer kleinen H. interstitialis diese für eine Anlage zu halten geneigt sein, obwohl dieselbe schon ein wirklicher Bruch ist, nur ist er klein und nicht weit vorragend. Anlage zum Bruch heisst soviel, als Anlage zur Bruchsackbildung. Was man sich unter Schlaffheit der Bauchwände als Ursache von Brüchen denken soll, weiss ich nicht. Versteht man das schlaffe Anliegen der Bauchwand darunter, so würde nach der Drucktheorie dadurch eine Hernie eher verhindert, als erzeugt. Schlaffe Bauchwände geben der Ausdehnung der Eingeweide um so leichter nach und Frauen haben nach Geburten oft ungeheure Hängebäuche ohne Brüche. Versteht man aber die Dehnbarkeit der Bruchpforten darunter, so halte ich dies für Unwahrheit; fibröse Gebilde haben nirgends einecautschukähnliche Dehnbarkeit. Zum Durchtritt einer Hernie ist die Erweiterung der Bruchpforte gar nicht erforderlich; die Bruchsackhälse sind häufig viel enger als der ganze Leistenkanal und doch treten Hernien ein. Sie sehen also, dass die gangbaren Bruchtheorien unhaltbar sind. *Roser* hat zuerst die Bruchsackbildung, als das Primäre als den Ausgangspunkt der Entstehung von Brüchen, angegeben. Einige Jahre später gelangte ich auf demselben Wege, nemlich der anatomischen Forschung, zu demselben Resultate, ohne von *Roser*'s Arbeit Kenntniss zu haben. Bei der Betrachtung der Statistik werden Sie sehen, dass sie unserer Theorie ganz günstig ist, während sie der Drucktheorie nicht den mindesten Vorschub leistet.

Wir haben letzthin von der Mechanik der Bruchsackbildung gesprochen und sind dabei zu dem Schluss gekommen, dass die Bruchsackbildung nicht durch Druck der Eingeweide angebahnt werden könne, sondern dass es eine selbstständige anomale Thätigkeit am Peritoneum und dessen Umgebung sei, welche das Hervorwachsen desselben bedinge. Dass durch Nachrücken der Gedärme und Eintreiben derselben von Seite der Bauchpresse allerdings eine Vergrösserung stattfinden könne, niemals aber eine Formation des Bruchsackes, dafür sprechen Thatsachen und physikalische Vorgänge. Ich hätte nur noch zu erwähnen, dass die multiple Bruchsackbildung auch beweist, dass der äussere gewöhnliche Druck der Bauchpresse nicht so einfach einen Bruch erzeugen kann. Es ist selten, aber doch bekannt genug, dass fast alle Bruchpforten Bruchsäcke enthalten; es gibt Individuen, bei denen man nahezu an allen Bruchpforten ausgestülpte Säcke vorfindet, von denen die wenigsten Eingeweide enthalten. Das ist der sicherste Beweis, dass Druck dieselben nicht erzeugt. Man kann sagen, dass, wenn der concentrische Druck allein die Bruchsäcke austreiben würde, kein Grund vorläge, warum nicht in dem Moment, wo eine Hernie entsteht, an allen Stellen Brüche zum Vorschein kommen sollten, oder warum nicht wenigstens viel häufiger multiple Brüche auftreten, als dies wirklich der Fall ist. Ich habe Ihnen bemerkt, dass wir in der Statistik der Brüche, worin die Anhänger der Drucktheorie einen Anhaltspunkt finden wollen, gerade die kräftigste Stütze haben, und zwar werden wir das dort finden, wo unläugbare Thatsachen aufgezählt sind.

Relative Häufigkeit der Brüche.

Wir kommen zunächst auf die relative Häufigkeit der Brüche überhaupt zu sprechen, d. h. auf das Vorkommen der Brüche bei verschiedenen Bevölkerungen und im Allgemeinen in der menschlichen Gesellschaft. Wir begegnen hiebei einer ungeheuren Menge von ziemlich unrichtigen Resultaten. Es haben manche Chirurgen beobachtet, dass überhaupt sehr viele Menschen an Brüchen leiden; so soll nach *Arnaud* jeder elfte Mensch einen Bruch haben. Das ist denn doch zu viel gesagt. Es ist freilich bei einem Chirurgen, der mit solchen Dingen umgeht, leichter denkbar, dass er eine grosse Anzahl solcher

Kranken zu sehen bekommt. Allein seine Statistik ist durchaus nicht allgemein gültig. Man hat ferner versucht, die Häufigkeit der Brüche nach verschiedenen Gegenden zu untersuchen, und da will man gefunden haben, dass namentlich in südlichen Klimaten, z. B. in Afrika, nach anderen Aerzten auf Malta die Brüche sehr häufig seien. Dagegen hat man Beobachtungen, dass in dem erschlaffenden feuchten Klima von Indien, sowie in ähnlichen Zonen unter der armen Klasse Brüche selten vorkommen; das wollte man dadurch erklären, dass die Eingebornen Indiens nicht viel arbeiten. Allein wenn Sie bei uns die Menge der nicht arbeitenden Menschen betrachten, welche Hernien haben, so werden Sie die Unhaltbarkeit dieses Ausspruches einsehen. Es mag aber vielleicht doch etwas Wahres daran sein, dass heisse Klimaten namentlich bei Auswanderern aus kälteren Regionen und deren Nachkommen das Entstehen der Hernien begünstigen. Das würde ungemein für unsere Theorie sprechen, denn Sie werden wissen, dass gerade in heissen Klimaten ungeheuer häufig die Menschen frühzeitig oder überhaupt schnell abmagern. Sie kennen das rasche Welken der Frauen, ihr Faltigwerden im südlichen Italien, Griechenland und der Wallachei, Südamerika u. s. w. Was ist das frühe Altern anders als Schwund von Fett und Bindegewebe. Die Brüste der Südländerinnen werden so früh welk und schlaff, wie nicht leicht im Norden. Dies beruht auf frühzeitigem Schwund von Bindegewebe. Sie haben gehört, dass bei alten Leuten eine Menge Bruchsäche entstehen während der Abmagerung. Der Grund liegt darin, dass die Kanäle, welche voll straffen Bindegewebes waren, das rasch schwindet, das Peritoneum austreten lassen, gerade wie bei der Narbenbildung nach Bindegewebsschwund, die naheliegenden Theile herangezogen werden. Andere derartige Beobachtungen, dass bei Mulatten häufiger Brüche vorkommen als bei Negern und Europäern, wollen wir dahin gestellt sein lassen. Es ist schwer, ein Urtheil zu fällen, da man nicht genug Gelegenheit zum Untersuchen derartiger Individuen bekommt. Ein etwas sicheres Resultat geben die Untersuchungen der Rekruten, wobei eine gewisse Menschenmenge ohne besondere Rücksicht genau untersucht wird, und selbst darin weichen die Angaben der einzelnen Aerzte so sehr ab, dass ein fester Anhaltspunkt noch nicht gewonnen ist. Es ist also im Allgemeinen nicht gut möglich, die Häufigkeit der Brüche im Verhältniss zur Menschenzahl genau zu bestimmen. Ferner hat man die Hernien

statistisch verfolgt betreffs des Geschlechtes, und dabei hat die Mehrzahl der Statistiker gefunden, dass das männliche Geschlecht diesem Leiden mehr unterworfen ist, als das weibliche. Ich möchte das bezweifeln und zwar aus dem einfachen Grunde, weil die Weiber mit Ausnahme der Nabelhernie fast durchgängig an Schenkelhernien leiden. Diese sind meist lange Zeit sehr klein, behindern wenig und geben den Frauen oft keine Veranlassung, sich untersuchen zu lassen; wozu noch die angeborene Schamhaftigkeit kommt, welche die Untersuchung ungemein erschwert. Auch desshalb werden sich Männer weit häufiger als Weiber an den Arzt wenden, weil sie von ihren Brüchen weit mehr Beschwerden haben, indem sie beim Arbeiten, beim Gehen, ja sogar beim Harnlassen behindert sind. Bei etwas grösseren Hernien wird auch die Ausübung des Coitus gestört. Im Betreff des Geschlechtes kann man das Vorkommen der einzelnen Hernien so beurtheilen, dass bei Männern die Leistenhernien häufiger sind, als die Schenkelhernien; die Nabelhernien sind bei Weibern viel häufiger; bei Männern sind Schenkelbrüche viel grössere Seltenheiten, als bei Weibern die Leistenbrüche. Den Grund hat man meistens darin gesucht, dass bei Männern der Leistenkanal grösser ist; wenn Sie aber den Theil des Samenstrangs nehmen, der innerhalb der Bauchdecken liegt, so werden Sie ihn nicht viel dicker finden, als das runde Mutterband. Dass die Oeffnungen etwas grösser sind, das liegt wohl hauptsächlich in den Bewegungen und in dem Zug, der beim Samenstrang viel auffallender ist, als beim Ligamentum rotundum. Der Hauptgrund ist aber darin zu suchen, dass beim Mann der Scheidenfortsatz viel häufiger offen bleibt, als der Canalis Nukii beim Weibe, womit ein Moment zur Entstehung des Bruches im Leistenkanal bei Männern viel häufiger gegeben ist, als bei Frauen. Die Schenkelhernien, welche bei Frauen vorkommen, entstehen am häufigsten durch Fettwucherungen am Schenkelring, welche das Peritoneum nach sich ziehen. Wie Sie wissen, ist überhaupt die Neigung zur Fettbildung bei Weibern grösser. Was die Häufigkeit der Brüche in Bezug auf die verschiedenen Seiten des Körpers anlangt, so gehen die Ansichten ziemlich auseinander. Am häufigsten sollen rechtsseitige Brüche vorkommen, wofür auch Gründe angegeben werden, welche aber sehr geschraubt sind. Man hat nemlich gesagt, dass durch die grössere Beweglichkeit und die häufigere Anstrengung der rechten Seite und des rechten Armes die ganze rechte Körperhälfte mehr gedehnt und da-

durch die Spalten erweitert werden sollen; diese Erklärung ist sehr gesucht. Sie können dieselbe in *Teale's* Lehrbuch der Unterleibshernien sehr ausführlich finden; dieselbe entbehrt jedes physiologischen Anhaltspunkts, und es ist überhaupt noch fraglich, ob rechtseitige Brüche häufiger sind; ebensowenig als das häufigere Vorkommen der Coxalgie an der linken Seite bewiesen ist.

Was die Häufigkeit der Brüche in den verschiedenen Lebensaltern betrifft, so ist dies eine der wichtigsten Fragen, über welche *Malgaigne* ausgebreitete Untersuchungen angestellt hat. Aus denselben geht hervor, dass von der Geburt bis circa zum 12—13. Jahre die Hernien häufiger sind und zwar Nabel- und Leistenhernien, d. h. angeborne Brüche. Knaben haben mehr Brüche als Mädchen.

Zwischen dem 8. und 9. Jahre sind Hernien am seltensten.

Nach dem 13. Jahre sollen Knaben viel häufiger Brüche haben als Mädchen und zwar, weil letztere mehr sitzen, erstere sich rascher und mehr bewegen. Ich möchte für dieses Factum einen anderen Grund angeben, nemlich den, dass der Process. vag. bei Knaben viel länger und häufiger offen bleibt, als der Nuck'sche Kanal bei Mädchen.

Vom 20—28. Jahre ist eine starke Zunahme in der Häufigkeit der Brüche zu beobachten, und zwar soll das weibliche Geschlecht vielmehr Brüche aufweisen, als das männliche (nun das letztere mag wohl ein Zufall in den *Malgaigne'*schen Beobachtungen sein). Vom 28—30. Jahre ist die Zunahme eine sehr bedeutende namentlich bei Frauen.

Vom 35—40. übersteigt die Zahl bei beiden Geschlechtern alle früheren Zahlen um's doppelte.

Vom 40—50. Jahre sollen viel mehr Brüche bei Weibern, als bei Männern vorkommen. Wenn diese Beobachtung richtig ist, so spricht sie sehr für unsere Bruchtheorie, denn in dem genannten Zeitraume ist die Abmagerung, der Schwund des Bindegewebes bei Weibern viel auffallender, als bei Männern, noch mehr wird diese Ansicht bestärkt durch die Beobachtung *M.'s*, dass nach dem fünfzigsten Jahre wieder bei Männern die Hernien häufiger vorkommen.

Im hohen Alter entstehen Hernien überhaupt selten, die damit Behafteten haben die Hernien meist schon viele Jahre.

Wir hätten nun noch die relative Häufigkeit bei Reichen und Armen zu betrachten. *Malgaigne* hat auch die Lösung dieses Problems

sich angelegen sein lassen und die Einwohner der Stadt Paris in Reiche, Wohlhabende d. h. solche, die ein gutes Auskommen haben, und in Arme eingetheilt. Er hat dabei gefunden, dass bei den Reichen auf 37, bei der Mittelklasse auf 38 und bei den Armen auf 28 Menschen ein Bruchkranker kommt. Daraus wollte er schliessen, dass die harte Arbeit die Brüche bei den Armen begünstige. Sie müssen aber bedenken, dass Brüche den Armen vielmehr Schwierigkeiten und Nachtheile bringen als Reichen, weil bei vorhandenen Bruchsäcken dieselben bei Anstrengungen sich viel leichter füllen und vorhandene Brüche sich leicht vergrössern, und weil die Armen sich ein genaues Bruchband oft nicht anschaffen können und durch das Tragen desselben an ihrer Beschäftigung behindert sind.

Teale sagt weiter in Betreff gewisser Gegenden, dass nach *A. Cooper* auf Malta wegen des heissen Klima's und des Bergsteigens fast alle Einwohner Brüche hätten.

Nach *Blumenbach* sollen in Appenzell ungewöhnlich viele Hernien vorkommen. *Key* gibt an, dass die arbeitende Klasse in Indien, die sog. Lascar, fast gar nie an Brüchen leide; was *Hyslop* daraus erklären will, dass diese Leute sehr indolent sind und sich nicht übermässig anstrengen, und weil sie mit unterschlagenen Beinen sitzen.

Dr. *Knos* meint, dass bei der reinen schwarzen Race Brüche viel seltener seien als bei Mulatten. Wenn das letztere wahr ist, so spricht es auch nicht für die Drucktheorie, denn Neger müssen offenbar mehr arbeiten und Lasten tragen als Mulatten.

Meine Herrn! betrachten Sie aber alle diese Beobachtungen, so werden Sie nicht verkennen, dass es doch gar zu sehr vereinzelte subjective Beobachtungen sind; ich halte auf diese Art von Statistik nicht viel.

Eine Statistik der Sterblichkeit von Bruchkranken hat keinen Werth, da jeder, der einen Bruch hat, jeden Augenblick der Möglichkeit der Einklemmung und somit der Todesgefahr ausgesetzt ist.

Wie überall, so hat man auch hier einer Theorie zu Liebe statistische Beobachtungen erdichtet, wie z. B. folgende: Trompeten-, Posaunen-, Clarinettenbläser, Sänger sollen Hernien bekommen. Das ist ebensowenig wahr, als dass das Reiten Hernien macht. Das ist richtig, dass Jemand, der eine Hernie hat, beim Reiten mehr Beschwerden hat, ja grossen Gefahren ausgesetzt ist, aber dass das Reiten Hernien erzeugen kann, ist nicht wahr. Wenn Sie sich erinnern, was ich Ihnen von einem Reiter erzählte, der 2 offene

Scheidenfortsätze, ohne es zu wissen, hatte und plötzlich beim Reiten zwei eingeklemmte Brüche bekam, so werden Sie leicht begreifen, wie man behaupten kann, dieser oder jener Mensch habe nie einen Bruch gehabt und plötzlich einen solchen bekommen.

Verschiedene Zustände.

Meine Herrn! Wir kommen zu den verschiedenen Zuständen, in welchen Hernien angetroffen werden. Wir haben zuerst die freien Hernien zu betrachten, dann die unbeweglichen irreponibelen und endlich die incarcerirten.

Freie Hernien.

Frei nennt man eine Hernie dann, wenn ihr Inhalt ganz in die Bauchhöhle zurückgebracht werden kann und längere oder kürzere Zeit darin bleibt und nur unter gewissen Umständen wieder vortritt. Die wenigsten Hernien gehen von selbst zurück, nur wenn sie klein und ihre Gekröse kurz sind, so gehen sie selbst in aufrechter Stellung manchmal zurück und treten nur bei angestrengter Contraction der Bauchmuskel, beim Husten, Niesen, bei tieferem Einathmen und dgl. vor. Gewöhnlich sagt man, die Hernien gingen durch die peristaltische Bewegung der Därme zurück, oder das Zurückgehen sei Folge der Schwere, wenn der Kranke auf dem Rücken liegt. Ich glaube, dass in dieser Beziehung die von *Treitz* u. *Hyrtl* gemachte Entdeckung einen grossen Werth hat, nemlich, dass in dem Gekröse quergestreifte Muskelfasern vorkommen. Es ist Ihnen bekannt, dass nicht alle quergestreiften Muskeln der Willkür unterworfen sind, wie z. B. im Herzen. Ich glaube, dass die Contraction der Gekrösmuskeln beim Zurückgehen der Hernien eine grosse Rolle spielt, und ich glaube dies um so eher, weil bei der Taxis ein wirklicher Darm, wenn er in eine gewisse Lage gebracht wurde, von selbst zurückschlüpft, und zwar um so kräftiger und schneller, je weniger die Gekröse gedehnt, verlängert sind. Soll eine Hernie in die Bauchhöhle zurückgebracht werden können, so muss vor Allem das Eingeweide in der Bauchhöhle, d. h. jenseits des Bruchhalses und der Bruchpforte angeheftet, es darf keine Gekrösinsertion mit vorgetreten sein, ferner muss das Eingeweide einen mehr weniger bedeutenden Grad von Glätte und Verschiebbarkeit besitzen. Die beweglichsten Brüche sind die Nabelbrüche bei kleinen

Kindern, dann kommen die angeborenen Leistenhernien bei Kindern, die meistens ziemlich leicht zurückgehen. Je länger das Gekröse eines Darmes wird, desto schwieriger wird die Reposition. Es gibt Brüche, welche man nur des langen Gekröses wegen nicht reponiren kann, auch ohne dass sie angewachsen sind, und die nur manchmal nach längerem Liegen der Kranken zurückgebracht werden können.

Diese Hernien wurden von Vielen als irreponible bezeichnet, die man reponibel gemacht hat. Dies gilt besonders von manchen Leistenhernien, bei welchen lange dünne Schlingen vorliegen, die man äusserlich als Geschwulst oft kaum genau erkennt.

Was die Nachtheile der freien Hernien betrifft, so sind dieselben selten durch sich selbst bedeutend, als vielmehr durch Gefahr der Einklemmung und Entzündung; das Eingeweide, welches hervorgetrieben ist, ist äusseren Schädlichkeiten vielmehr ausgesetzt, als innerhalb der Bauchhöhle. Selbst Erkältungen können namhafte Erkrankungen, namentlich Entzündungen des Bruchinhalts und Bauchfells hervorrufen. Es ist nicht selten, dass Menschen mit freien Brüchen, wenn sie sich leicht gekleidet auf kalte Steine, feuchtes Gras u. dgl. setzen, heftige Entzündungen am Bruch und dessen Umgebung bekommen. Wenn sich zu einem freien Bruch neue Eingeweide hinzugesellen, kann leicht eine Incarceration eintreten. Aber auch die freien Hernien an sich können ausserordentlichen Nachtheil bringen, theils durch den Zug an den Eingeweiden, theils dadurch, dass nothwendig der Umlauf der Fäcalmassen gehindert wird, weil die Bauchpresse nicht mehr auf den aussenliegenden Darm wirkt und dadurch ist die Defaecation und endlich die Verdauung gestört. Die Erscheinungen sind manchmal sehr bedeutend, namentlich bei grossen Nabelbrüchen, weil bei diesen meist der oberste Theil des Dünndarms und der Quergrimmdarm vorgefallen sind. Ich kann Ihnen einen Fall von einer Frau erzählen, die eine wahre Eventration durch den Nabelring hatte. Der Bruch war so gross, dass fast alle Dünndärme durch den Nabelring vorgefallen waren, der Bruch wurde nie ganz reponirt und nur leicht durch eine Binde zusammengedrückt. Die Frau litt an heftigen Schmerzen und völliger Unverdaulichkeit. Es trat fortwährendes Erbrechen des Genossenen ein. Die Affection des Magens wurde damals für Krebs gehalten, ich stellte die Diagnose auf Zerrung des Magens und machte die Reposition, welche ziemlich schwierig war. Die Eingeweide kamen immer wieder zum Vorschein, wenn ich den Finger vom Nabelring

entfernte. Nach endlich erfolgter Reposition versuchte ich die Oeffnung mit dem Finger zu verstopfen, was mir auch gelang. Die grosse Erschlaffung der Bauchdecken liess keine Pelotte nutzbringend anlegen, und erst als ich eine grosse Platte aus Eisenblech construiren liess und diese nahezu über den ganzen Bauch befestigt hatte, konnte ich den Bruch zurückhalten. Die Frau genass vollkommen, Appetit trat schnell ein und die Abmagerung verschwand sehr rasch. Viele Menschen tragen freie Hernien ohne irgend ein Hilfsmittel und ohne Beschwerden herum. Manche Menschen tragen ihre Eventration an Traggürteln über den Schultern, ohne Beschwerden zu haben.

Bei freien Hernien müssen Sie immer den Umstand berücksichtigen, dass beim Zurückgehen des Bruches der Bruchsack nicht mit zurückgeht, sondern aussen liegen bleibt, weil er mit den anliegenden Theilen verwachsen ist. Nur in einem Fall kann man annehmen, dass der Bruchsack etwas zurückgeht, wenn er sich einstülpt, wie ein Handschuhfinger; aber ein flacher Uebergang in das Peritoneum ist selbst beim kleinsten Interstitialbruch unmöglich. Die Kenntniss dieses Umstandes ist für die Anlegung von Bruchbändern und für's Verständniss sämmtlicher Radikaloperationen von ungeheurer Wichtigkeit.

Irreponible Hernien.

Die irreponibelen oder angewachsenen unbeweglichen Hernien sind solche, welche, wenn sie nicht entzündet sind, meist auf einen gewissen Grad verkleinert werden können, und welche sogar ganz comprimirt werden können, wenn man im Stande ist, den aus Luft und Flüssigkeit bestehenden Darminhalt nach der Bauchhöhle zurückzutreiben. Mit dem Nachlassen des Drucks kommt der Inhalt wieder hervor. Enthalten solche Brüche Netz, so sind sie manchmal theilweise zurückzubringen, theilweise bleiben sie immer aussen. Manchmal ist es unmöglich, eine solche irreponibele Hernie noch zu verkleinern. Der Grund der Unbeweglichkeit kann mannigfach sein. Bei Netzbrüchen genügt der Umstand, dass das vorgefallene Netz unterhalb der Bruchpforte dicker wird, hypertophirt. Dies geschieht häufig bei längere Zeit nicht reponirten Netzbrüchen. Wenn ein solches Netzstückchen unterhalb der Bruchpforte hypertrophirt, so kann man es um seine Achse drehen, es liegt lose in der Bruchpforte, lässt sich aber nicht zurückschieben. Dann sind noch Netztheile

ungemein häufig angewachsen und zwar theils am Bruchsackhals, theils am Darm selbst; angewachsene Netzstücke sind natürlich nicht zu reponiren. Aber nicht das ganze vorgefallene Netz ist verwachsen; daher geschieht es manchmal, dass das Netz theilweise reponirt werden kann, theilweise nicht, und dass man manchmal ein in der Nähe der Bruchpforte angewachsenes Netz nach der Bauchhöhle sich hinaufschlagen kann, während die Adhäsionen am Bruchsackhals zurückbleiben. Darmbrüche werden in mannigfacher Weise unbeweglich. Einmal durch ihr Gekröse. Sie erinnern sich an die Anatomie des Coecalbruchs, wenn derselbe rechts herabtritt, und des linksseitigen Bruches des S. Romanums d. h. wenn das ganze Peritoneum, die Anheftungsstelle des Gekröses mit herabsteigt. Ein solcher Bruch ist, wenn er für sich allein besteht, irreponibel. Wenn neben einem solchen sog. angewachsenen Bruch noch Dünndarmschlingen oder Colon transversum vorliegen, so ist eine Bruchparthie reponibel. Ein links vorgefallenes Coecum, das durch Dünndärme nachgezogen ist, kann reponirt werden, bleibt aber dann der Länge des Gekröses wegen im kleinen Becken oder in der linken Darmbeingrube liegen. Diese Irreponibilität der Gedärme bespricht man selten, man nennt diese Brüche kurzweg angewachsen; das Herabrücken der Gekröse in den Bruchsack ist sehr wichtig, die Unbeweglichkeit der Gedärme beruht dann nicht auf pseudomembranöser Verwachsung, sondern auf Fixirung der Gekröse. Ich glaube, Ihnen das merkwürdige Präparat unserer Sammlung gezeigt zu haben. Eine H. congenita funicularis dextra, die das irreponibele Coecum enthielt, das offenbar mit dem Hoden herabgestiegen war. Dieses Präparat wurde hier kaum beachtet, es führte die Ueberschrift *H. inguin. extern. in puero 3. annorum.* Es gibt aber auch wirkliche Darmverwachsungen. Es kommt nemlich vor, dass während der Entzündung eines Bruchsacks und Bruches fibrinöse Adhäsionen entstehen, gerade so wie beim Lungen- und Rippenfelle. Je kürzer diese neugebildeten Stränge sind, desto nachtheiliger ist eine solche Verwachsung. Es kann wohl vorkommen, dass Därme untereinander verwachsen sind, dann sind sie alle zusammen irreponibel, indem sie sich nicht entfalten können. Wenn im letzteren Falle eine Adhäsion zwischen Bruchsack und Bruchinhalt selbst nicht besteht, so kann die Hernie im ganzen reponibel sein, aber innerhalb der Bauchhöhle bleiben die Eingeweide verklebt.

Eine fernere Irreponibilität kann darauf beruhen, dass die Bauchhöhle, wenn sehr grosse Brüche längere Zeit ausserhalb derselben gelegen waren, sich so verkleinert, dass die ausgetretenen Eingeweide keinen Platz mehr in ihr finden, auch wenn man einen Theil zurückgebracht hat, füllt sich der Bruch allmälig wieder. Das sind die sog. Eventrationen; in diesen Fällen muss sich der Kranke gegen äussere Schädlichkeiten ausserordentlich schützen. Es kann auch vorkommen, dass gemischte Brüche, Netzdarmbrüche, derart irreponibel gemacht werden, dass die Verwachsung des Netzes nach einer Seite mit dem Darm, nach der andern Seite mit dem Bruchsack durch dünne Stränge stattfindet. Dies genügt, um einen Bruch irreponibel zu machen. Die sog. Blasenbrüche sind irreponibel; jeder Druck auf die Geschwulst bewirkt unwillkürliche Harnentleerung. Die Bruchgeschwulst erscheint erst, bis wieder Urin in den Divertikel kommt. Sie erinnern sich an die Art, wie Blasenbrüche mit dem extraperitonealen Theile vorliegen.

Zu den irreponibelen Brüchen gehört auch diejenige Gattung von Ovarien- und Tubenbrüchen, welche dadurch entstehen, dass das ganze breite Mutterband mit seiner Insertion heraustritt. Denken Sie sich die Anheftungsstelle des breiten Mutterbandes durch eine Bruchpforte herabgezogen, so muss alles was dazwischen liegt mit herab. Sie erinnern sich übrigens noch des Präparates, das ich Ihnen zeigte.

Uterusbrüche sind nur dann reponibel, wenn der Uterus sehr lang und allein mit seinem Fundus vorgefallen ist. Ich kenne diesen Zustand nicht aus eigener Anschauung und kann mir auch keine Vorstellung davon machen. Die Diagnose der Uterusbrüche allein ist so schwer, dass nur Muthmassungen Platz greifen können und bei einer grossen Zahl der Uterusbrüche, die man als diagnosticirt ausgibt, kann man mit viel grösserer Sicherheit etwas anderes annehmen. Es gibt eine Menge Umstände, die die Sache difficil machen. In Hinsicht auf Topographie der irreponiblen Brüche müssen wir bemerken, dass bei Leistenhernien, namentlich, wenn sie sehr gross geworden sind, die meisten irreponiblen Brüche vorkommen, die wenigsten irreponiblen findet man unter Schenkelhernien, schon desshalb, weil sie meist klein sind und die beweglichsten Darmstücke enthalten; doch kann auch, wie Sie wissen, Coecum und Blase als Bruchinhalt vorkommen. Bei den Brüchen des Foramen ovale und den übrigen hat man zu wenig diagnostische Anhaltspunkte, um darüber sprechen zu können.

Bei den Nabelbrüchen kommen allerdings diese Irreponibilitäten, wie wir sie hier angeführt haben, nemlich herabrückende Gekrösanheftung nicht vor, aber es kann, wie ich Ihnen sagte, durch Vergrösserung der Geschwulst eine Eventration eintreten, und der Bruch dadurch irreponibel werden, auch können mannigfaltige Verwachsungen die Eingeweide irreponibel machen.

Folgen irreponibler Brüche.

Die nachtheiligen Folgen unbeweglicher Hernien sind schon viel bedeutender, als die freier Hernien. Die immer aussen befindlichen Brüche bringen viel grössere Gefahr. Schon die Umstände, die wir bei freien Hernien sehen, als Erkältungen, Quetschungen, Druck, Stoss u. s. w. werden leichter bei ihnen eintreten; dann ist eine solche Hernie einer fortwährenden Vergrösserung unterworfen und wächst viel rascher als eine freie. Zudem kömmt noch die Schwierigkeit der Anlegung eines Bruchbandes, manchmal ist dies geradezu unmöglich, und man muss einen solchen Bruch sich selbst überlassen.

Einklemmung der Hernien.

Meine Herren! Wir kommen nun zu dem gefährlichsten Zustande, in welchem man Hernien antreffen kann, nemlich zur Einklemmung.

Schon der Wortlaut zeigt Ihnen an, dass es sich hier um eine Verengerung oder Abschnürung eines Eingeweides handelt. Zur Zeit, als man die gesammten pathologischen Bilder von den Erscheinungen am Krankenbette hernahm, wurden auch Kothanhäufungen und Entzündungen zu den Einklemmungen gerechnet, aber dies ist jetzt nicht statthaft, wo die anatomisch-physikalischen Vorgänge unsere Krankheitsbilder und somit unsere Bezeichnungen und Benennungen bestimmen. Sie werden noch jetzt oft den unlogischen Namen Kotheinklemmung hören. Wir müssen also dabei bleiben, nur das Incarceration zu nennen, wo es sich um eine mechanische Einschnürung handelt; die Aehnlichkeit zwischen Einklemmung und den ebengenannten zwei Zuständen werden wir bei der Symptomatologie abhandeln. Hier handelt es sich bloss um das Wesen, oder besser gesagt, um die Mechanik der Einklemmung.

Gewöhnlich beginnt man die Lehre von der Incarceration mit einer Definition dieses Zustandes; dies halte ich für nutzlos, denn wenn man die anatomisch-physikalischen Vorgänge nicht kennt, so

bekömmt man durch die beste Definition keinen klareren Begriff, als den man mit dem Worte Einklemmung verbindet, und kennt man die Vorgänge genau, so ist eine Definition überflüssig, ja man sieht erst recht, wie unvollkomuen eine jede Definition ist. Wir gehen daher gleich zur Betrachtung der anatomisch-physikalischen Vorgänge und beginnen mit der Frage:

„Was klemmt ein?“ oder, wie man sich gewöhnlich ausdrückt, „wo ist der Sitz der Einklemmung?“

Durch *G. Richter* wurden die Bruchpforten als der Sitz der Einklemmung bezeichnet, und man hatte damals die Vorstellung, dass sich die Bruchpforten activ verkleinern könnten, und nannte dies die spastische Incarceration. Man hatte damals vorzüglich die Scrotalöffnung des Leistenkanales im Auge, welche durch die Wirkung des M. obliq. extern. verkleinert werden sollte; da man eine concentrische Verengerung dieser Spalte wegen der Anheftung der sehnigen Schenkel (der Columnae) am Schambein nicht rechtfertigen konnte, so nahm man an, dass eine Verengerung durch Annähern der Columnae nach Art eines Knopfloches erfolge. Allein auch das hat *Scarpa* schon zurückgewiesen als eine der Anatomie widersprechende Annahme. Dazu kam noch der Umstand, dass bei Femoralhernien, die so oft und so heftig incarcerirt sind, gar keine musculare Einwirkung auf die Bruchpforte denkbar ist, und so kam man von der spastischen Incarceration ganz ab.

A. Cooper fand, dass oft der Samenstrang durch eine Spalte der Muskelfasern des Obliquus int. und transv. durchgehe, und für diese Fälle nahm er an, dass eine H. ing. externa spastisch incarcerirt werden könne. Ich habe im Jahre 1846 nachgewiesen, dass im Leistenkanale in anderer Weise eine spastische Contraction möglich ist und zwar sowohl für die H. ext. als int. Sie wissen, dass, wenn ein etwas grösserer Bruch durch den Leistenkanal tritt, der untere gemeinschaftliche Rand des M. obliq. int. und transv., den wir als obere Begrenzung des Leistenkanals bezeichnet haben, bogenartig gewölbt wird. Bei der Contraction der Bauchmuskeln muss der bogenförmige Rand gerade gestreckt werden; bei dieser Geradestreckung kommt nun der Rand tiefer zu stehen, und es wird dadurch eine Zwinge erzeugt zwischen dem Muskelrande und dem Poupart'schen Bande. Ich habe dies als Hypothese hingestellt und damit nur die Möglichkeit einer temporären krampfhaften Zusammenschnürung

im Leistenkanale vom anatomischen Standpunkte aus behauptet. Später hat *Hyrtl* meine Theorie von der krampfhaften Einklemmung angenommen; und seit dieser Zeit wurde Mehreres darüber gesprochen und geschrieben, aber desswegen ohne allen Nutzen, weil man meinte, in dieser rein anatomischen Reflexion liege die Voraussetzung der Wirklichkeit einer spastischen Incarceration überhaupt; es handelte sich bloss, die Einwürfe, die man gegen spastische Incarcerationen von anatomischer Seite machte, für die Leistenhernie zu widerlegen und zu zeigen, wie und wo sie stattfinden könnten.

Seit *Scarpa*'s vortrefflichen Arbeiten über die pathologische Anatomie der Bruchsäcke suchte man fast allgemein nur im Bruchsacke den Sitz der Einklemmung. Es gab sogar Ansichten, welche weder im Bruchsacke noch in der Bruchpforte, sondern im Bruchinhalt und den Unterleibswandungen den Grund der Einklemmung suchten, allein diese Ansichten, meine Herren, berühren nicht die Mechanik der Einklemmung, sondern die Aetiologie. Es ist wahr, dass ein Bruch, der fortwährend aussen liegt, durch Aufblähung und entzündliche Anschwellung incarcerirt werden kann, ebenso als eine heftige Contraction der Bauchmuskeln viel Darm vortreiben und die Schlingen so mit Gas und Flüssigkeit anfüllen kann, dass der Bruch gleich eingeklemmt ist; das ändert aber an dem mechanischen Verhältniss der Einklemmung nichts. Dieses bleibt in allen Fällen dasselbe, nemlich eine relativ zu enge Stelle zwischen der Bauchhöhle und einer Partie des Bruchinhaltes.

Genaue Beobachtungen am anatomischen und Operations-Tische haben so ziemlich genau über das Einklemmende aufgeklärt, und es lässt sich Folgendes darüber sagen:

1. Die Bruchpforte kann einklemmen, nur muss durch die Bruchpforte eine grösserc Partie Darm heraustreten, als bis dahin im Bruche lag, wo dann die nachfolgenden Eingeweide die früher im Bruchsacke befindlichen an der Bruchpforte comprimiren, in solchen Fällen kann die Bruchpforte gross sein.

2. In extraperitonealen Bindegewebssträngen. Diese Art der Incarceration ist erst in neuerer Zeit bekannt geworden. Ich bitte Sie, darauf Ihr Augenmerk zu richten, wir werden bei einem unverdient vielfach verspotteten Operations- und Repositionsverfahren darauf zu sprechen kommen. Die Stränge sind manchmal dünn, leicht zerreisslich, können aber den Darm doch unwegsam machen.

3. Ist es der Bruchsack selbst, welcher die Incarceration bedingt, und ich möchte sagen, dass die Mehrzahl aller Incarcerationen im Bruchsacke liegt. Namentlich gehören hieher unbedingt alle angebornen Hernien, welche, nachdem lange Jahre der Scheidenkanal leer war, plötzlich im späteren Alter hervortreten und rasch incarcerirt werden. Ueberhaupt können Sie als Grundsatz aufstellen, dass diejenigen Hernien, welche bei ihrem ersten Auftreten gleich incarcerirt sind, immer durch den Bruchsack eingeschnürt werden. Der Umstand, dass man so häufig Incarcerationen innerhalb des Bruchsackes findet, ist Ursache, dass viele Aerzte zu dem Ausspruche verleitet wurden, dass der Bruchsack allein es sei, der eine Einschnürung bedingen könne. Wodurch die Einschnürung des Bruchsackes geschieht, habe ich Ihnen schon früher mitgetheilt. Es finden sich nemlich circuläre Stränge im Gewebe des Bruchsackes, welche oft faltenförmige Hervorragungen oder ringförmige Einschnürung desselben bilden, die zwar meistens am Halse, aber auch im Körper vorkommen; im letzteren Falle kömmt die bekannte Sanduhrform der Hernien zu Stande. Es kommen aber auch röhrenförmige Einschnürungen vor. Letzteres nur bei angeborenen Hernien, sehr selten bei manchen Schenkelhernien. Es ist dann kein scharfer Rand an der Incarcerationsstelle zu fühlen, sondern ein rasch sich verengender Trichter.

4. Durch Stränge oder Spalten im Netz oder Divertikel in den Gekrösen, welche Darmschlingen durchschlüpfen lassen, kann ebenfalls Incarceration erzeugt werden.

Manchmal kommen mehrere, ja alle angeführten Arten von Incarceration an einer und derselben Hernie vor. Häufig finden sich mehrere Incarcerationsstellen übereinander, sowohl bei Incarcerationen im Bruchsacke, als bei solchen durch die Bruchpforte, oder durch accessorische Bildungen. Manchmal kann es sich auch treffen, dass gar keine wirkliche Einschnürung vorkommt, sondern dass Darmschlingen innerhalb des Bruchsackes übereinander geworfen werden. Wenn z. B. eine einzige Darmschlinge um ihre Achse gedreht ist, so ist der Bruch irreponibel und incarcerirt. Ich habe erst unlängst wieder einen eclatanten Fall derart operirt, wo bei sehr grosser Bruchpforte durch Achsendrehung heftige Incarcerations-Erscheinungen sich zeigten.

Wenn Sie, meine Herren, einmal eine penetrirende Stichöffnung des Bauches beobachten können, während der Prolapsus der Därme

entsteht, so werden Sie sich ein recht gutes Bild von dem Vorgange bei der Incarceration machen können. Sie können das experimentell sehr leicht an Kaninchen oder Mäusen sehen; was hier an der Oberfläche vor sich geht, geschieht bei der Incarcerceration am Bruchsacke. Sie werden da sehen, dass, wenn das Thier nach der Verwundung die Bauchpresse zusammenzieht, eine Darmschlinge ganz entleert durch die Oeffnung gepresst wird; so wie sie eine Strecke hervortritt, füllt sie sich rasch, bläht sie sich auf, und es schlüpft nun eine grössere und kleinere Menge von Schlingen nach; versuchen Sie nun die Darmschlingen zurückzuschieben, so werden Sie bemerken, dass dieselben prall gespannt sind, dass Sie den Darminhalt wohl in den Schlingen hin- und herbewegen, aber nicht in die Bauchhöhle zurückbringen können; gelingt es Ihnen jedoch, auf irgend eine Weise, den Inhalt der vorgefallenen Schlinge nach der Bauchhöhle zurückzubringen und den Darm so zu verkleinern, wie er im Momente war, als er durch die Oeffnung hervortrat, so können und müssen Sie ihn in die Bauchhöhle zurückbringen können. Es entsteht zunächst die Frage: Woher kömmt es, dass ein Eingeweide durch eine Oeffnung hervortreten kann und nicht mehr durch dieselbe Oeffnung zurückgeht? Die Antwort ist einfach die, weil das Eingeweide sich nicht auf den Grad verkleinern kann, als es nöthig ist, um zurückzuschlüpfen oder zurückgedrückt werden zu können. Und warum kann es nicht verkleinert werden?

1) Weil man seinen Inhalt nicht zurückdrücken kann.
2) Weil es durch Blutüberfüllung und seröse Durchfeuchtung seiner Gewebe u. s. w. nicht comprimirbar wird.

Ad 1. In Betreff des ersten Punktes wollen Sie sich nur an das erinnern, was ich Ihnen eben bei der Beschreibung des Darmvorfalls durch eine enge Bauchwunde gesagt habe, nemlich, dass der Darm leer hervorgepresst wird, und dass, sobald er aussen liegt, Luft und Flüssigkeit aus der Bauchhöhle in die vorgelagerte Darmschlinge dringt, aber durch Druck nicht immer in die Bauchhöhle zurückgebracht werden kann. Das ist nun eine klare Erscheinung eines Ventil oder Klappenmechanismus, den erst in der jüngsten Zeit *Roser* erkannt und selbst durch ein Experiment klar bewiesen hat. Es ist dies ein ausgezeichneter und ich möchte sagen so nahe liegender Gedanke, dass ich ihn mit dem Columbus'schen Eie vergleichen möchte.

Sie können sich das so vorstellen; wenn eine Darmschlinge an einer Stelle eingeschnürt ist, so muss die Mucosa, welche ein grösseres Volumen einnimmt als die Muscularis und Serosa und daher schon im Normalzustande gefaltet ist, von der Incarcerationsstelle aus einfach oder mehrfach, in das Lumen der Darmschlinge hinabragen, sie wird gewissermassen hineingepresst, und es entstehen klappenartige Schleimhaut-Duplikaturen, welche wie die Coecalklappe in das Lumen der Darmschlinge hineinragen und den Rücktritt des Darminhalts aus der vorgelagerten Schlinge nach der Bauchhöhle hin verhindern, dagegen den Eintritt des Inhalts von der Bauchhöhle in die Darmschlinge, wenigstens Anfangs gestatten.

Kann dieser Klappenverschluss in einem solchen Falle durch veränderte Lage des Darms, einseitigen Druck, Zug u. dgl. beseitigt werden, dann entleert sich der Darminhalt, und der Bruch kann von selbst oder durch Reposition zurückgebracht werden. Diese Theorie der Unwegsamkeit des Darms findet ihre thatsächliche Bestätigung in einer Menge älterer und neuerer Beobachtungen wie z. B. in dem Dupuytren'schen Grundsatze „wenn ein eingeklemmter, stark gespannter Bruch, während der Taxis einmal gurrt, so geht er auch zurück",*) dann erklärt sich hieraus der ausgezeichnete Erfolg meiner Repositionsmethode bei incarcerirten Hernien; ebenso findet die so vielfach mit Verachtung behandelte Taxis durch Zug, ihre Bestätigung in der Klappentheorie.

Die hier besprochene Art der Absperrung des Darmlumens ist die häufigste, aber nicht die einzige; es kann nemlich (und geschieht dies sehr häufig) eine Darmschlinge während des Heraustretens oder auch einige Zeit darnach um die Achse gedreht oder geknickt werden, wobei auch ohne solche Klappenbildung eine vollständige Abschliessung des Darmlumens erfolgt. Diese Achsendrehung und das Knicken der Darmschlingen können Sie auch beim Prolapsus der Gedärme durch eine penetrirende Bauchwunde beobachten.

Ad 2. Wenn ein Darm durch eine sehr enge Oeffnung hervorgepresst wird, so wird er durch seine Glätte leicht herausschlüpfen und in Folge der Ausdehnung der sehr comprimirten Gewebe des

*) Unter diesem Gurren ist aber nicht das Hin- und Herschwappen einer halbgefüllten Darmschlinge, sondern das geräuschvolle Zurückströmen des Inhalts der Darmschlinge in die Bauchhöhle zu verstehen.

Darms gleich so eingeschnürt werden, dass weder Luft noch flüssiger Inhalt von der Bauchhöhle her in den Darm gelangen kann, derselbe aber alsbald anschwillt und für die Oeffnung zu gross wird. Dieser Vorgang findet viel seltener statt, kommt aber doch nicht selten vor. Die Darmschlinge ist dabei ganz leer und zusammengefallen. Erst vor einigen Jahren operirte ich eine angeborene Leistenhernie wegen heftiger Incarcerationserscheinungen, bei der eine ganz zusammengefallene, leere Darmschlinge gefunden wurde, die von der Incarcerationsstelle an bis zum Boden des Scheidenfortsatzes über 5 Zoll lang war. Die Incarceration war überaus heftig und war im Halse des Scheidenkanals circa an der Abdominalöffnung des Leistenkanals.

Solche leere und heftig incarcerirte Darmschlingen kommen bei Schenkelhernien häufig zur Operation.

Ich habe Ihnen nun Alles gesagt, was die Mechanik oder das anatomisch-physikalische Wesen der Incarceration betrifft. Wir haben nun noch die Stärke und Heftigkeit der Einschnürung zu besprechen; diese variirt ausserordentlich und steht mit der Heftigkeiit der Erscheinungen nicht im geraden Verhältnisse; so finden wir sehr enge Incarcerationsspalten mit geringen Erscheinungen; ebenso wie verhältnissmässig grosse Oeffnungen mit sehr heftigen Erscheinungen; das müssen Sie aber immer im Auge behalten, dass keine Incarceration so fest einschnürt, wie etwa eine Ligatur.

Man hat in dieser Beziehung zwei Grade unterschieden, Incarceration den geringen Grad und Strangulation den heftigeren Grad; aber diese Unterscheidungen sind nicht praktisch brauchbar und wissenschaftlich nicht durchführbar; letzteres desswegen nicht, weil man so allmälige Gradunterschiede findet, dass eine Gränze, wo die Incarceration aufhört und die Strangulation anfängt, nicht angegeben werden kann.

Folgen der Incarceration.

Wir kommen nun zu den Folgen der Incarceration. Die nächste Folge ist die Absperrung des Darmlumens; der Koth kann die Darmschlinge nicht passiren; dadurch entsteht Anhäufung des Darminhalts über der incarcerirten Darmschlinge und in dieser selbst.

Die weiteren Folgen beziehen sich auf das Gefässsystem. Das Erste ist eine Hyperämie und seröse Ausschwitzungen; diese

letzteren kommen als sogenanntes Bruchwasser in der Bruchsackhöhle und als seröse Infiltrationen der Gewebe des Darmes vor. Das Bruchwasser wird Anfangs blos von der Darmoberfläche ausgeschwitzt, später participirt auch der Bruchsack. Bei Zunahme der Entzündung bilden sich Fibrinflocken im Bruchwasser, so wie fibrinöse Stränge und Lamellen am Darm und am Brucksacke.

Blutaustritte charackterisiren sich als Echymosen, die vorzüglich die Muscularis des Darmes einnehmen; auch findet man dem Serum im Bruchsacke verschiedene Mengen von Blut beigegeben, wodurch eine verschiedene braune Färhung des Serums erfolgt; auch finden Blutaustritte, sowie Exsudate in der Darmhöhle statt.

Eine weitere Folge der Incarceration ist allgemeine Peritonitis und endlich Gangrän des Darms, die entweder mit einem Anus praeternaturalis endet, ohne dass das Leben des Kranken darüber zu Grunde geht, oder der Mensch stirbt an den Folgen des Eintritts des Darminhaltes in die Bauchhöhle. Von der Gangrän habe ich Ihnen nur noch das zu erwähnen, dass dieselbe nicht immer an der Incarcerationsstelle selbst beginnt, sondern in der weitaus grössten Mehrzahl der Fälle beginnt die Gangrän an der grössten Peripherie der Darmschlinge und breitet sich von da gegen die Incarcerationsstelle hin aus. Es ist auch auffallend, dass die Schleimhaut immer in grösserer Ausdehnung zerstört ist, als die übrigen zwei Häute des Darmes, und das scheint mir darauf hinzudeuten, dass zum Theile wenigstens der zersetzte Inhalt der Darmschlinge auf chemischem Wege zur Gangrän beiträgt.

Von den entfernteren Ursachen der Einklemmungen habe ich Ihnen noch Folgendes zu erwähnen:

Manchmal entsteht die Incarceration plötzlich bei einer heftigen Contraction der Bauchdecken, wobei in einen leeren Bruchsack Därme hineingetrieben werden, oder es werden zu einem bestehenden Bruche durch dieselbe Schädlichheit neue Eingeweide herabgetrieben. Die gewöhnlichsten Zufälle, bei denen eine so heftige Zusammenziehung der Bauchdecken erfolgt, sind ein Sprung, ein Fall, heftiges Drängen beim Stuhlgang, Husten, Niessen, heftiges Schreien, Heben einer Last u. dgl.

Diese plötzlich entstandenen Einklemmungen haben sehr heftige und rasch auftretende Symptome; man nennt diese Einklemmung auch die acute.

Manchmal treten die Einklemmungen ohne solche heftige Einwirkungen entweder durch allmäliges Eindringen grosser Massen flüssigen und luftigen Darminhaltes oder durch allmälige Drehungen und Verschlingungen der Gedärme, oder durch Entzündungen der letzteren auf. Diese Art von Einklemmung hat weniger heftige Erscheinungen, und dieselben treten langsam ein, wird auch die chronische Einklemmung genannt.

Sie müssen sich jedoch nicht vorstellen, dass die chronische Einklemmung minder gefährlich ist, als die acute. Sie werden noch bei der Symptomatologie hören, dass die inneren Veränderungen des Darmes oft bei sehr chronisch verlaufenden Einklemmungen viel bedeutender sind, als bei acuten, nur die allgemeine Peritonitis kommt bei acuten immer, bei chronischen selten oder gar nicht vor.

Im Ganzen unterscheidet sich die acute von der chronischen Einklemmung nur quantitativ, und ich kann den wichtigen Einfluss dieser Unterscheidung auf die Praxis, den viele Chirurgen so hoch anschlagen, ebensowenig einsehen, als den der Eintheilung der Incarceration in Stadien, nemlich das Stadium der Quetschung, Entzündung und Gangrän.

Was wir bis jetzt von der Incarceration gesprochen haben, bezog sich auf die Incarcerationen des Darmes; vom Netze kann man natürlich kein anderes Phänomen der Incarceration wahrnehmen, als die Entzündung, Blutüberfüllung und etwas Oedem des subserösen Bindegewebes.

Es haben daher viele Chirurgen eine Incarceration des Netzes geläugnet, und zwar desshalb, weil das Fett dem Drucke ausweicht, und haben behauptet, es gäbe nur Netzentzündung, die höchstens secundär eine Einklemmung nach sich zieht. Ich habe noch nie ein allein vorliegendes Netz eingeklemmt gesehen, kann daher darüber nicht urtheilen; aber seit ich ganz leere, schlaffe Darmhernien sehr heftig incarcerirt sah, glaube ich auch an eine Incarceration des Netzes. Dass sich dieselbe nur als Entzündung kundgeben kann, ist natürlich, weil beim Netze die Kothleitungsstörung, die bei Darmeinklemmung ein Cardinalsymptom ist, wegfällt und nur die Blutlaufsstörungen vorkommen können.

Diagnose der Hernien.

Im Allgemeinen.

Im Allgemeinen zu erkennen, ob eine Hernie vorhanden sei, ist manchmal ausserordentlich leicht, manchmal aber so schwer, dass selbst der gewandeste Arzt Mühe hat, in's Reine zu kommen und manchmal gar nicht im Stande ist, die Hernie als solche zu erkennen, bis ihn die Autopsie der Bruchbestandtheile bei der Operation oder Section aufklärt. Wenn wir einen Bruch diagnosticiren wollen, so ist das erste, dass wir an eine Geschwulst denken; wo diese fehlt, ist die Diagnose unmöglich. Es muss an irgend einer Stelle eine abnorme Wölbung vorhanden sein, bevor man an eine Hernie denken kann. Ist dies der Fall, so hat man die Lage der Geschwulst zu berücksichtigen. Entspricht dieselbe der Lage einer Bruchpforte, findet sie sich überhaupt an der Wand des Unterleibes, an Scheide, Mastdarm oder dergl., so kann man eine Hernie vermuthen, da an diesen Orten mancherlei Geschwülste vorkommen können, andererseits aber Brüche an Stellen vorkommen, wo keine der physiolog. Bruchpforten liegen. Der Zusammenhang der Geschwulst mit der Bauchhöhle lässt auf eine Hernie schliessen. Wenn ein Eingeweide aus der Bauchhöhle heraustritt, so ist die gebildete Geschwulst nicht vollständig abgegrenzt, sondern sie verlängert sich nach der Bauchhöhle zu mit einem Theil, welcher nicht weggedrückt werden kann und wird bei Compressionen der Bauchdecken mehr hervorgetrieben. Das wird für einzelne differentielle Diagnosen charakteristisch sein, aber nicht im Allgemeinen. Denn es gibt Geschwülste, welche keine Hernien sind und doch mit den Organen des Bauches im festen Zu-

sammenhang stehen, ich erwähne blos die Cysten und Fibroide des runden Mutterbandes und Samenstranges; das sind diagnostisch sehr schwierige Fälle. Die Consistenz der meisten Hernien ist mehr weniger weich, ganz harte höckerige Geschwülste sind selten, aber auch dies ist nicht beweisend, denn eine Uterushernie, manche Netzhernien und verkalkte Bruchsäcke sind härter als Fibroide. Darmton und Gurren sind bei den oben angegebenen Lagenverhältnissen der Geschwulst untrügliche Kennzeichen, wenn sie vorhanden sind, aber sie können bei einer bestehenden Hernie unter folgenden Umständen fehlen:

1) wenn der Darm Flüssigkeit enthält;
2) wenn ein grosses seröses Exsudat vorhanden ist;
3) bei Netzhernien, Blasenhernien und anderen. Die Entleerbarkeit und Verkleinerbarkeit ist im Allgemeinen auch nicht sicher, da man auch bei einer Hydrocele funiculi spermat. aperta oder auch bei totalen Hydr. congenita das Serum zurückdrängen kann.

Die Herniae adiposae werden unendlich häufig für Netzhernien gehalten. Für eine Darmhernie ist charakteristisch der Darmton, eine weiche entleerbare Geschwulst, das Gurren, das bei einem Druck auf dieselbe entsteht. Netzhernien haben meist eine höckerige Oberfläche, sind in der Regel lang, selten breit und dick. Blasenbrüche sind dadurch zu erkennen, dass ein Druck auf sie unwillkürliches Harnen oder wenigstens Harndrang erzeugt. Einen anderen Inhalt z. B. Geschlechtstheile zu erkennen, ist nicht möglich. Ebenso lassen sich die einzelnen Därme nicht unterscheiden, nicht einmal ein Magenbruch kann von einem Bruch des Colon transversum mit Sicherheit unterschieden werden. Es lassen sich nur nach dem Ort des Vorkommens Vermuthungen aufstellen.

Wir haben letzthin von der Diagnose im Allgemeinen gesprochen, und ich habe Ihnen da gesagt, dass eine gewisse Gruppe von Symptomen das Vorhandensein einer Hernie erkennen lässt, dass aber kein einzelnes dieser Symptome für sich eine pathognomonische Bedeutung hat. Wie Sie wissen verhält sich das bei den meisten complicirten Krankheiten so. Bei der Diagnose der Hernien im Allgemeinen kann nur Abstractes geboten werden. Im concreten Falle müssen die anatomischen Verhältnisse leiten. Wir kommen nun zur Diagnose der speciellen Brüche.

Diagnose der Nabelhernien.

1. Die sogenannten Nabelstrang-Brüche Herniae funiculi umbilicalis (besser Darmvorfälle in die Nabelschnur), bei Kindern unmittelbar nach der Geburt vorkommend, sind so augenfällig, dass man sie in der Regel beim ersten Ansehen erkennt. Es ist nemlich eine Verlängerung der Bauchwand gegen den Nabelstrang hinaus, so dass eine mehr weniger längliche, aber nicht an der Bauchwand abgeschnürte, sondern mehr cylindrische oder conische Auftreibung vorhanden ist, durch welche man Gedärme hindurch sieht. Denn diesen Brüchen fehlt der Peritoneal-Ueberzug, sie sind nur von der Amnionshülle des Nabelstrangs überzogen. Diese Hernien finden sich meist bei sehr kranken Kindern, welche nicht lange am Leben bleiben; es ist daher alles übrige, was man daran beobachtet, von geringer Bedeutung; nur wenn die Stränge dick sind, kann man erwarten, dass von selbst durch Verkleinerung der Nabellücke, durch Zurückschlüpfen der Gedärme in die Bauchhöhle eine Besserung eintreten kann, vorausgesetzt, dass das Kind am Leben bleibt.

2. Die späteren Nabellücken-Brüche bei Kindern sind so ziemlich in der Erscheinung gleich, nur variiren sie in der Grösse. Manchmal erscheint die Nabelhernie cylindrisch hervorgetrieben wie ein aus der Bauchhöhle hervorgestülpter Handschuhfinger. In dieser zuckerhutförmigen Hautausstülpung fühlt man durch Zusammendrücken den Dünndarm, den man sehr leicht zu entleeren und einzuschieben im Stande ist. Hat man das Eingeweide zurückgebracht, so fühlt man zwischen den Fingern nur eine dünne Haut und das glatte, leicht bewegliche Peritoneum. So wie der Druck nachlässt, erscheinen die Eingeweide wieder im Bruchsack und besonders, wenn die Kinder schreien, spannt sich die Geschwulst und wird grösser. Wenn die Kinder älter sind, und sich eine Nabelhernie entwickelt, so bemerkt man häufig, dass die Geschwulst rund erscheint, und nur an einer Stelle eine eingezogene Furche sich darstellt, meist an der oberen Seite. Das Vorkommen dieser narbigen Einziehungen an der unteren Seite ist eine grosse Seltenheit. Man hat, wie ich Ihnen schon früher einmal sagte, von diesen Brüchen geglaubt, dass sie nicht im Nabel selbst vorkämen, sondern in der Linea alba neben dem Nabel, dass sie Herniae epigastricae lineae albae darstellten; dies ist aber

nicht so; die Brüche kommen durchschnittlich an der Nabellücke selbst vor. Die eingezogene Narbe entsteht dadurch, dass die Gefässe an der Nabelstelle atrophiren und einen Theil der Nabellückenhaut mit zurückziehen. Auch bei diesen Brüchen kann man den Bruchinhalt sehr leicht zurückbringen; die Eingeweide prolabiren aber immer wieder, wenn auch nicht so schnell und vollkommen wie bei der konischen Form; bei kleinen Kindern leichter, als bei Erwachsenen. Alle diese Nabelbrüche bei Kindern heilen in den meisten Fällen von selbst, und es ist eine grosse Seltenheit, wenn man einen solchen Bruch beim Erwachsenen wieder findet. Ob dadurch eine Neigung zu Brüchen beim Erwachsenen gegeben ist, ist schwer zu bestimmen, jedenfalls aber sind die anatomischen Verhältnisse bei Erwachsenen und Kindern sehr verschieden.

3. Die Nabelbrüche der Erwachsenen zeigen grosse Verschiedenheiten, man kann die Geschwulst von Halselnussgrösse bis zu so enormer Ausdehnung finden, dass der Nabelbruch einen höheren Durchmesser hat als der übrige Bauch, da die ganze Gedärmemasse in den Bruch aufgenommen sein kann. Ebenso verschieden findet man die Consistenz der Geschwülste. Beim Anfühlen sind die Gedärme manchmal sehr leicht erkennbar, ja manchmal ist die Haut so dünn, dass man die Eingeweide mit allen Windungen und Krümmungen sehen kann. Ich habe dies namentlich bei alten Frauen sehr oft gefunden, dass man beim ersten Anblick den ganzen Inhalt erkennt. Dabei ist nemlich das bedeckende Bindegewebe so atrophirt, dass es fast mit dem Coriom verschmolzen ist, ja letzteres kann selbst mit dem Peritoneum in inniger Verbindung stehen. In solchen Fällen kann man mit sämmtlichen Fingern einer Hand in den Nabelring eindringen. Manchmal ist der Nabelbruch ziemlich fest, knollig, hart oder festweich anzufühlen. Wo grosse Netzparthieen vorgelagert sind oder wo an der äusseren Fläche des Bruchsacks eine bedeutende Masse Fett angehäuft ist, wie bei den Fetthernien, kann es vorkommen, dass man nichts anderes fühlt als einen Fettklumpen, und hinter diesem ist fast unkennbar eine Darmschlinge in einem etwas ausgebuchteten Peritonealsack. Wenn man knollige Massen fühlt, so kann man nie mit Bestimmtheit sagen, ob ein Netz- oder Fettbruch vorhanden sei, denn selbst der Umstand, dass die Bauchdecken sammt dem Bruchsack über einen Netzklumpen leicht bewegt werden können, ist nicht sicher, da man die Haut und die überziehende Fascienschicht, ebensogut

über einer Fetthernie verschieben kann wie über Peritoneum und Netz. Nur ein charakteristisches Merkmal kann den Ausschlag geben. Wenn man nemlich an der vorliegenden Geschwulst grosse Lappen entdeckt, so hat man in der Mehrzahl der Fälle eine Hernia adiposa vor sich, während ein Netzbruch sich mehr durch kleinkörnige Fettklumpen charakterisirt. Die Unterscheidung ist in vielen Fällen nicht leicht, in manchen sogar unmöglich. Verwechslungen der Nabelbrüche überhaupt können nicht leicht stattfinden. Nur kann es manchmal vorkommen, dass im Peritoneum in der Nähe des runden Leberbandes sich Geschwülste z. B. Krebse entwickeln, und es können auch wirklich Netzkrebse als Nabelhernien vorgetrieben werden, wovon ich schon mehrere Fälle gesehen habe. Die nachtheiligen Folgen der Nabelhernien wollen wir näher besprechen, wenn wir von der Behandlung der freien und angewachsenen Hernien handeln.

Diagnose der Leistenbrüche.

Wir gehen nun zur speciellen Diagnose der Leistenbrüche über. Auch diese bieten unendlich viele Verschiedenheiten; wir müssen die Eigenthümlichkeiten derselben recapituliren und die sich daraus ergebenden Symptome, wie sie die Erfahrung zeigt, entwickeln.

Interstitielle Brüche.

1. Die interstitiellen oder unvollkommenen Leistenhernien charakterisiren sich durch folgende positive Merkmale: Es findet sich im Verlauf des Leistenkanals eine meist längliche Geschwulst; diese ist meist platt, eben, die Haut leicht verschiebbar, leicht in Falten zu legen. Die Oberfläche zeigt nur, wenn bei sehr lang bestehenden Brüchen Atrophie der Sehnen eingetreten ist, Unebenheiten, sonst muss dieselbe schon desshalb glatt sein, weil die Sehne des äusseren schiefen Bauchmuskels, als glatte gespannte Membran darüber liegt. Wenn man eine solche Geschwulst mässig zusammendrückt, so geht meist unter einem deutlich hörbaren und fühlbaren Gurren der Darm in die Bauchhöhle zurück und kommt erst früher oder später wieder zum Vorschein, je nachdem die Abdominal-Oeffnung des Bruchsackes oder Leistenkanales grösser oder kleiner ist. Wenn man das Scrotum mit dem Finger unter die dicke Haut des Schambergs einstülpt, so kann man die Scrotalöffnung deutlich erkennen, den in denselben

liegenden Samenstrang deutlich fühlen und gegen den Knochen hindrücken, und man wird, wenn der Leistenkanal etwas erweitert ist, das Anprallen der Eingeweide beim Husten u. dgl. mit dem Finger deutlich bemerken. Bei den Interstitialbrüchen der Weiber kann man die Labialöffnung des Leistenkanals nicht so deutlich erkennen, indem es keine nachgiebige weiche Haut gibt, die sich tief genug einstülpen liesse; unter Umständen ist es aber doch möglich, wenn man nemlich den Finger an die glatte Innenfläche der Schamlippe legt, so kann man durch Verdrängung des Bindegewebes die äussere Oeffnung fühlen. Bei mageren kleinen Kindern und älteren Frauen kann dies auch durch die äussere Schamlippenhaut geschehen, indem man durch sie den Finger bis an die Labialöffnung eindrücken kann. Wenn bei einer solchen Interstitialhernie die Eingeweide zurückgebracht worden sind, so kommen dieselben manchmal schnell beim Aufstehen oder beim Gehen wieder zum Vorschein, manchmal erst dann, wenn eine erschütternde Bewegung der Bauchpresse z. B. Husten oder Blasen in die Faust vorhergegangen ist. Sie müssen aber für Ihre Praxis merken, dass es manchmal ganz flache Ausbiegungen des Leistenkanals mit der Fascia transversa gibt, so dass die ganze Gegend gegen das übrige Niveau der Haut schwach gewölbt erscheint. Diese Zustände haben eine ungeheure Aehnlichkeit mit den Interstitialhernien, unterscheiden sich aber dadurch, dass kein Bruchhals und Bruchsack da ist, sondern nur die Bauchdecken als Ganzes ausgebogen sind. Es ist dies Verhältniss ähnlich, wie das Vortreten der Linea alba und Auseinanderweichen der Musculi recti bei Frauen, die viel geboren haben. Diese Ausbuchtungen der Leistengegend sind am häufigsten bei solchen Menschen, bei welchen die Längsfasern des Obliquus externus sehr nahe der Spina ilei auseinanderweichen, und die Fibrae intercolumnares sehr dünn sind. Bei Assentirungen und gerichtlichen Untersuchungen kommen viele Menschen mit dieser Affection vor, welche als mit Brüchen behaftet bezeichnet werden. Wenn man eine solche sogenannte Hernie ansieht, so bemerkt man, dass die Hervorragung mit der Respiration vor und zurückgeht. Bei einer Interstitialhernie findet bei den gewöhnlichen Bewegungen des Bauches ein Zurückgehen nicht statt, dieselbe muss mit dem Finger reponirt werden, wobei man ein Gurren und das Entschlüpfen des Darmes fühlt. Dies kommt daher, dass das Eingeweide durch eine enge Stelle aus der Bauchhöhle gedrungen ist. Die Oeffnung mag verhältnissmässig sehr weit sein,

das Eingeweide muss doch durch einen Ring durchtreten, das ist also ein charakteristisches Unterscheidungsmerkmal zwischen Ausbiegungen der Bauchdecken und eigentlichen Hernien. Sie werden bei der Behandlung sehen, dass man diesen Ausbiegungen ähnlich zuvorkommen muss wie den Hernien; allein Leute mit solchen Ausbiegungen haben nie eine Incarceration zu fürchten. Ich habe Ihnen bei der Beschreibung der Leistengegend gesagt, dass die Herniae interstitiales nicht blos externae sind, d. h. durch die Oeffnung der Fasc. transversa für den Samenstrang (Abdominlöffnung des Leistenkanales) hervortreten, sondern dass es auch interstitielle internae (Hesselbach) gibt an der inneren Seite der Arteria epigastrica vorbeitretend. Die Hernie tritt bei einem etwas längeren Leistenkanale nicht unmittelbar an die Scrotal- oder Labialöffnung, sondern an die hintere Wand des Leistenkanals und kann daher eine grössere oder kleinere Strecke im Kanal verlaufen. Ob man nun den einen oder andern Fall vor sich hat, lässt sich in der Regel nicht sagen. Je länger gezogen die Geschwulst innerhalb des Kanals ist und je allmäliger sie sich gegen den Darmbeinstachel verliert, desto wahrscheinlicher ist die Hernie eine äussere.

Complete Leistenhernie.

2. Die vollkommenen Leistenhernien haben sehr mannigfaltige positive Erscheinungen; es kann eine Hernie blos im obersten Theile des Scrotums eine Geschwulst bilden, und zwar eine mehr weniger rundliche; das ganze übrige Scrotum kann normal configurirt sein. Man sieht manchmal ganz flache kleine Geschwülste in der Gegend des Schambeins, die man ihrer Bedeutung nach erst dann beurtheilen kann, wenn man das Scrotum etwas unter den Schamberg einstülpt und mit dem Finger bewegt. Es kommt nemlich bei alten abgemagerten Leuten vor, dass der Schamberg eine ausserdentliche Breite hat und tief über die Symphyse herunterhängt. Wenn der Bruch tiefer in's Scrotum herabgestiegen ist, so zeigt die Form der Geschwulst eine Unzahl von Verschiedenheiten. Man findet Brüche, die eine ganz lange Geschwulst im Scrotum bilden, wobei man, wenn man die Geschwulst umgreift, das Gefühl hat, als hätte man einen etwas stärker gefüllten Dünndarm in Händen. Dann kann die ganze Geschwulst rundlich sein, von den Scrotalöffnungen eine breite, den grössten Theil des Scrotums einnehmende, kugelförmige Gestalt besitzen. Dann kann die Hernie in der Weise ausgebaucht sein, dass

die ganze Haut des Schambergs zum Involucrum der Hernie verwendet wird, so dass man an der Stelle, wo sonst der Penis zu liegen kam, nichts als eine tiefe eingezogene nabelartige Grube sieht, von welcher man in grösserer Entfernung die Eichel des Gliedes durchzufühlen im Stande ist. Dabei gibt es eine Menge Varietäten. Ueber jeder freien Inguinalhernie ist die Haut verschiebbar, nur wenn die Hernie eingeklemmt, entzündet oder ulcerirt ist, ist dies nicht der Fall, sonst aber immer, die Haut mag noch so ausgedehnt sein. Dann sind nachfolgende Merkmale zu beachten. Wenn ein Bruch vollkommen hervorgetreten ist, so wird beim Umfassen oben in der Gegend der Bauchwand nahe am Leistenkanal ein allmäliges Uebergehen der Geschwulst selbst in die Bauchdecken bemerklich. Ferner ist zu bemerken der tympanitische Ton und das Gurren, welches bei Inguinalhernien durch die Reduction hervorgerufen wird. Wenn man die Geschwulst zusammendrückt, so wird sie kleiner, der Inhalt geht in die Bauchhöhle zurück und kann manchmal ganz verschwinden. Die Oberfläche ist auch rehr verschieden. Bei einfachen leichten Hernien ist sie glatt, hat man aber einen alten Netzbruch vor sich oder Fettauflagerung im Bruchsack oder Verkalkungen desselben, dann fühlt man die verschiedenartigsten Erhöhungen, Buckel, Höcker u. dgl. Man sieht auch noch in der Mehrzahl der Fälle den Uebergang der Geschwulst allmälig in der Richtung des Leistenkanals nach oben. Es kann aber manchmal geschehen, dass der Bruch nach aussen abweicht, dann sinkt er über die Schambeine herüber und rückt, wenn er nicht sehr gross ist, auch wohl soweit über den Schamberg nach aussen, dass er geradezu wie ein Schenkelbruch erscheint und in manchen Fällen selbst von geübten Chirurgen dafür gehalten wurde. Ich habe selbst einmal einen solchen Bruch operirt, in der Meinung, einen Schenkelbruch vor mir zu haben, und erst als ich die oberflächliche Schicht durchschnitten hatte und den Bruch mit der Fasc. propria überzogen umgriff, erkannte ich die Bruchpforte. In der Regel kann bei einer solchen Verwechslung Folgendes als Anhaltspunkt dienen. Das Tuberculum pubis, an welchem sich die Sehne des Obliquus externus ansetzt, ist immer an der äusseren unteren Partie einer solchen Hernie zu fühlen. Wenn die Leistenhernie sehr gegen den Schenkelbug hinübergedrängt ist, wird man das Tuberculum nur fühlen können, wenn man die Hernie nach innen und oben vordrängt und den Finger niederdrückt. Dagegen wird eine Schenkelhernie, welche so

nach oben geschlagen ist, dass sie einer Leistenhernie ähnlich sieht, am Erscheinen des Tuberculum pubis und an der Leistenöffnung erkannt, wenn man an der oberen Seite der Geschwulst das Tuberculum pubis fühlt. Ich werde Ihnen bei der Anlegung der Bruchbänder noch eine Configuration des Beckens besprechen, bei welcher die Möglichkeit einer solchen Verwechslung vorhanden ist.

Aeussere und innere Hernien.

Was die Unterscheidung der äusseren und inneren Hernien betrifft, so kann ich Ihnen nur sagen, dass man dieselben mit vollständiger Gewissheit nie zu unterscheiden im Stande ist; bei Scrotal-Brüchen am allerwenigsten. Je grösser ein Leistenbruch geworden ist, desto kleiner ist durch Einwärtsrücken der Bauchöffnung des Leistenkanals die hintere Wand des letzteren, welche oft ganz verschwindet. Es führt dann eine gerade Oeffnung vom Scrotum in die Bauchhöhle. Das kommt sowohl bei alten äusseren als inneren Leistenhernien vor. Es gibt allerdings Fälle, wo von der Scrotal-Oeffnung sich ein länglicher Hals fortzieht. Dies hat man als für äussere Hernien charakterisch angegeben. Es kann dies aber nur bei langhalsigen, nicht sehr lange bestehenden Hernien sich finden. Ausserdem haben auch mittlere oder *Hesselbach*'sche innere Leistenhernien einen länglichen Hals. Man kann die Art der Leistenhernien nur approximativ und, wenn sie gross sind, gar nicht erkennen. Was die congenitalen Hernien betrifft, so sind dieselben wohl nur dann zu erkennen, wenn sie bei Kindern vorkommen und zwar unmittelbar nach der Geburt oder in den ersten Lebensjahren, sonst macht die angeborene Leistenhernie nur die Erscheinungen einer Leistenhernie überhaupt. In den meisten Fällen, besonders bei Kindern, bildet die Gesehwulst eine mehr weniger breite nach der Bauchhöhle sich verkleinernde Hervorragung; bei Erwachsenen wird, wenn der Hals immer länger und ausgedehnter wird, die Geschwulst mehr langhalsig. Das sichere Kennzeichen einer congenitalen Hernie (Hernia congenita testicularis) ist nur, wenn man in dem Bruchsacke den freiliegenden Hoden findet, bedeckt mit der Albuginea. Dies kann nur bei Operationen erkannt werden. Eine H. congenita funicularis kann man bei Erwachsenen von einer erworbenen Leistenhernie auch bei der Operation nicht unterscheiden. Wenn man eine solche Diagnose stellen wollte, so muss man sich von der

Anamnese leiten lassen. Wenn Sie z. B. bei einem Erwachsenen, der nie eine Hernie hatte, plötzlich einen Bruch entstehen sehen, welcher ziemlich gross und gleich incarcerirt ist, so können Sie mit Sicherheit behaupten, derselbe sei congenital, selbst wenn der Hoden nicht im Bruchsacke liegt. Leistenhernien bei kleinen Mädchen sind fast immer congenital. Sie charakterisiren sich als kleinere oder grössere mehr weniger spindelförmige Geschwülste.

Differenzial-Diagnose der Leistenhernien.

Nachdem wir die positiven Merkmale, aus welchen sich die Leistenhernien erkennen lassen und ihre verschiedenen Formen bezeichnet haben, müssen wir die Unterschiede von den verschiedenen Geschwülsten angeben, welche in dieser Gegend vorkommen. Da kommen wir zunächst zur Hydrocele, d. h. zur Ansammlung von Serum im Bereich des Samenstrangs und Hodens. Eine angeborene Hydrocele, d. h. ein offener Scheidenkanal, in welchem sich Serum befindet, kann nicht nur unter Umständen mit einer Hernie verwechselt werden, sondern es können beide Zustände alternirend bei demselben Individuum vorkommen. Wenn nemlich die Oeffnung des Scheidenfortsatzes nach der Bauchhöhle zu ziemlich geräumig ist, so findet man nicht selten bei einer Untersuchung Serum, ein anderesmal wirklichen Darm, den man an seinem tympanitischen Ton, manchmal auch daran erkennt, dass man die Darmschlingen durch die Scrotalhaut namentlich bei Kindern durchfühlen kann. Für die Hydrocele findet man das Durchscheinen der serösen Flüssigkeit bei dahinter gehaltenem Licht als ziemlich charakteristisches Merkmal. Wenn man in einem Fall eine angeborene Hydrocele von einem angeborenen Bruch unterscheiden will, so muss man vor Allem auf den Inhalt des Bruchsacks untersuchen, ob man Darm zu erkennen im Stande ist oder nicht. Angeborene Netzbrüche sind nie so gross, dass sie als fetthaltige Knollen oder feste Parthien erkennbar wären, sondern die angeborenen Netzhernien sind meist ungewöhnlich dünne, fettlose Peritonealstränge, die sich glatt anfühlen. Sie werden erst bei der Operation oder Obduction erkannt. Wenn eine Hydrocele in der Scheidenhaut vorhanden ist, so wird man am einfachsten sich auf das Durchscheinen der Geschwulst beschränken. Man braucht keine anderen Symptome aufzusuchen. Man drückt die Geschwulst an der Scrotalöffnung zusammen und schiebt sie herab; dadurch spannt

man das Scrotum, welches bei Kindern ohnedem durchscheinend ist; nun hält man ein Licht hinter die Geschwulst, beschattet sich die Augenbrauengegend mit der anderen Hand und sieht durch die Geschwulst hindurch nach dem Licht. Man wird bei Serumansammlung die Geschwulst durchscheinend finden. Nur ältere Hydrocelen zeigen verdickte Wände. Wenn eine Hydrocele congenita am Leistenkanal abgeschlossen ist, genügt schon die Irreponibilität und dieses Durchscheinen zur Diagnose. Wenn aber der Scheidenkanal oben offen, über dem Hoden aber abgeschlossen ist, so dass der untere Theil als Scheidenhaut des Hodens abgesperrt ist, so ist es nicht so leicht eine Hernie von der Hydrocele funiculi spermatici zu unterscheiden. In diesem Fall ist wegen der Verwachsung die Durchsichtigkeit nicht so vollständig. Die Hydrocele beim erwachsenen Menschen, die später entstandene Hydrocele acquisita, wird nur, wenn sie sehr gross ist, mit einer Hernie verwechselt werden; denn eine kleine Hydrocele bildet immer eine rundliche Geschwulst, die um den Hoden herum vorkommt und einen grossen Theil des Samenstrangs frei lässt. Ist aber eine Hydrocele sehr gross, und hat sie sich gegen den Leistenkanal zugespitzt, so ist die Unterscheidung von einer grossen Scrotalhernie auf den ersten Blick wohl nicht möglich, und man muss auf einige andere Symptome sein Augenmerk richten. Das wichtigste Symptom ist folgendes. Wenn man die Hydrocele am obersten Ende fasst und die Finger zusammendrückt, so wird man immer das Entschlüpfen des kuppelförmigen Endes der Scheidenhaut unter den Fingern wahrnehmen, das abgerundete Ende gleitet herab, und man behält nichts in den Fingern als Haut und Samenstrang. Bei einer Hernie, welche man nahe am Leistenkanal comprimirt, fühlt man kein Entschlüpfen, sondern man drückt die Geschwulst zusammen und fühlt ausser Haut und Samenstrang noch eine mehr weniger dicke Masse. Dies ist manchmal so auffallend, dass der ganze Bruchhals als eine dicke feste Masse sich anfühlt, manchmal ist es aber nicht leicht, nemlich bei Inguinalhernien, welche eine einzige nicht aufgeblähte Darmschlinge enthalten, dabei aber ein langes Gekröse haben. Ein weiteres Merkmal der Hydrocele ist die Flüssigkeit, welche bei Hernien nicht leicht gefunden wird. Es gibt allerdings Fälle, wo Hernien, namentlich sehr grosse, fluktuiren, wenn die Gedärme viel tropfbare Flüssigkeit enthalten. So habe ich in einem Falle in einem Quer-Colon eine immense Menge Flüssigkeit gefunden, welche beim Anklopfen

an die Geschwulst ein auffallendes Schwanken erkennen liess. Wenn aber wirklich so viel Flüssigkeit im Darm ist, so gilt als sicherer Anhaltspunkt, dass die Hydrocele bei gleichem Volumen immer leichter ist als ein mit tropfbarer Flüssigkeit gefüllter Darm. Dieser Gewichtsunterschied ist auch bei anderen Geschwülsten noch von Wichtigkeit; wir werden bei den Neubildungen darauf zurückkommen. Wenn eine Hydrocele durchsichtig ist, und ihre Wandungen dünn sind, so hat man den Anhaltspunkt des Durchscheinens auch bei Erwachsenen, vorausgesetzt, dass die Hydrocele nicht sehr gross ist. Wenn aber eine Hydrocele sehr alt ist, ihre Wandungen verdickt sind, der Inhalt mit Blut gemengt ein sogenanntes hämorrhagisches Exsudat enthält mit aufgelagerten Blutgerinseln, dann hat man kein Durchscheinen, welches als Leiter dienen könnte; aber es bleibt die Abgrenzung in der Nähe des Leistenkanals, die Fluktuation und die in solchen Fällen runde feste Geschwulst, die sich deutlich als hypertrophirte Masse den Fingern kennzeichnet als Merkmal. Es kann aber vorkommen, dass man wirklich in manchen Fällen eine seröse durchscheinende Geschwulst im Scrotum findet, und doch eine Hernie vorhanden ist, die man nicht sieht. Dies kann der Fall sein, wenn eine Interstitialhernie oder eine wenig vorragende complete am Hals des angeborenen Scheidenfortsatzes liegt, und gleichzeitig unterhalb Serum angehäuft ist. Dieser Fall ist manchmal gar nicht erkennbar und wird, da dies meist incarcerirte Hernien sind, erst bei der Operation gefunden. Uebrigens klärt über eine Hydrocele meist die Art der Entstehung auf; wenn man den Kranken fragt, wie die Geschwulst gewachsen ist, von oben herab oder von unten hinauf, so wird der Kranke bei der Hydrocele zuerst Anschwellung des Hodens angeben und bei Vermehrung der Flüssigkeit eine Vergrösserung nach oben bezeichnen, während bei einer Hernie die Vergrösserung sich umgekehrt bildet. Die Geschwulst vor dem Leistenkanal dehnt sich aus und wächst nach unten. Bei gewöhnlichen Hydrocelen ist der Hode weder zu sehen noch zu fühlen, sondern nur durch Druck zu erkennen, wobei die Kranken das Gefühl angeben, welches bei Druck auf den Hoden wahrgenommen wird. Bei der gewöhnlichen Hernie ist der Hode normal gelagert. Es kann manchmal vorkommen, dass eine Hernie im oberen Theil eine Geschwulst bildet, während der untere Theil von einer Hydrocele eingenommen wird. Dies ist gar nicht so selten. Sie konnten einen solchen Fall in der Klinik

sehen; der Bruchsack muss dabei durch die Schwere der Hydrocele herausgezogen worden sein. Die Unterscheidungsmerkmale sind dieselben wie zwischen Hydrocele und Hernie für sich; man findet nemlich meist oben Darmton, nach unten Fluktuation und Durchsichtigkeit, die Hernie kann reponirt werden, und die Hydrocele bleibt grösser oder kleiner zurück. Ist die Hernie incarcerirt, so sind die Erscheinungen der Einklemmung nebenbei vorhanden, und man würde keinen Fehler begehen, wenn man in diesem Fall Hydrocele und Hernie zu gleicher Zeit operiren würde.

Eine andere Geschwulst, die mit einer Hernie verwechselt werden könnte, ist die Varicocele; allein dies kann nur bei manchen Netzhernien geschehen, einen Darmbruch damit zu verwechseln, halte ich für unmöglich. Wenn übrigens die Varicocele noch so gross ist, so wird man doch ihre charakteristischen Merkmale finden. Sie charakterisirt sich dadurch, dass im Verlauf des Samenstrangs, besonders in der Gegend des Hilus des Hodens und am Nebenhoden ausgedehnte Venen vorkommen, die dem Plexus pampiniformis angehören. Dieselben zeigen manchmal eine spindelförmige oder kugliche Geschwulst von teigig weicher Consistenz; wenn man dieselbe unter den Fingern hin und her gleiten lässt, so hat man das Gefühl, als wenn man gefüllte Hühnerdärme durch die Finger schlüpfen lässt. Dieser Vergleich ist schon sehr alt und ganz passend. Wenn die Venen strotzend gefüllt sind oder das Blut geronnen ist, so haben einige diese Venen mit einem unter dem Finger wegschlüpfenden Blutegel verglichen; dieser Vergleich ist auch nicht ganz unpassend. Wenn man einen Varicocelen-Kranken auf den Rücken legen lässt, so kann man nach längerer Zeit die Venen grösstentheils entleeren, indem das Blut abfliesst, und erst nach längerer Zeit, wenn der Kranke geht oder steht, entwickelt sich die Varicocele allmälig wieder; Husten, Niessen, Blasen und andere Erschütterungen haben auf die Varicocele keinen Einfluss, während eine Hernie unter solchen Bewegungen gleich wieder vortritt. Ein Netzbruch ist allerdings auch manchmal sehr weich und lässt sich teigig anfühlen, aber dabei hat man doch nie das Gefühl, wie bei einer Varicocele. Letztere kann man zusammendrücken, so dass man zwischen den Fingern nichts als Venenwand und Scrotalhaut hat, was bei Netzbrüchen unmöglich ist. Ferner ist das Zurückbringen einer Netzparthie, die so klein und höckerig ist, wie eine Varicocele, nicht sehr leicht und braucht vielmehr Mühe, Verschie-

bungen u. dgl. Nur bei ganz oberflächlicher Untersuchung könnte man eine Varicocele mit einer Hernia omentalis in gewisser Gestalt verwechseln. Um einen Darmbruch mit Varicocele zu verwechseln, müsste man kaum anatomische und physikalische Anschauung besitzen. Leichter ist schon die Verwechslung eines im Leistenkanale zurückgebliebenen Hodens mit einer interstitiellen oder ganz wenig vorgetretener Leistenhernie. Ein im Leistenkanal befindlicher Hoden bildet immer innerhalb desselben eine längliche Geschwulst, welche sich gerade so hervorwölbt, wie eine Interstitialhernie. Wenn man mit einem Finger in die Scrotalöffnung eindringt und die Haut einstülpt, so kann man selbst bei dem in der Bauchhöhle zurückgebliebenen Hoden eine fluktuirende pralle Geschwulst fühlen, gerade als ob man einen Bruchsack berührte; dies ist das Seilerische Blindsäckchen, in welchem sich Hydrocelen und Hernien bilden. Wenn der Hoden allein im Leistenkanal liegt, so wird das charakteristische Gefühl, welches der Kranke bei Berührung des Hodens angibt, ein diagnostisches Merkmal abgeben. Der zurückgebliebene Hode kann atrophirt sein, dann fehlt das Gefühl des Kranken; in zweihundert Fällen von Kryptorchismus wird man kaum ein einzigesmal einen ausgebildeten Hoden finden. Es fragt sich hier, was Ursache, was Folge ist. Warum soll sich der Hode nicht entwickeln, wenn er in der Bauchhöhle, im Leistenkanale oder am Perinaeum liegt? Die Sache scheint umgekehrt zu sein, weil der Hode sich nicht entwickelt, steigt er nicht herab oder bekömmt eine fehlerhafte Richtung. Insbesondere kann ein solcher zurückgehaltener Hode, wenn die Bauchpresse etwas lebhaft wirkt, z. B. bei einem plötzlichen Niederfallen, bei plötzlichem Aufschreien u. dgl., derart von den Muskelfasern des Leistenkanals gequetscht werden, dass heftiger Schmerz eintritt. Die Geschwulst ist irreponibel, die Kranken bekommen Schluchzen und Brechen. Stuhlverstopfung ist desshalb vorhanden, weil jede Bewegung der Bauchpresse heftige Schmerzen verursacht. Dies kann zu irrthümlichen Diagnosen einer incarcerirten Hernie Veranlassung geben; solche Fälle sind schon zu wiederholten Malen vorgekommen und haben selbst Operationen veranlasst, wobei man statt der vermeinten Darmschlingen den Hoden fand. Es ist aber, wie ich Ihnen schon bemerkte, möglich, dass wirklich ein Hode und ein Bruch zu gleicher Zeit im Leistenkanale sich befinden (es sind Fälle bekannt, wo der Hoden im Leistenkanale lag und über demselben eine ganz

kleine Darmschlinge incarcerirt war), oder es kann ein Bruch im Leistenkanale liegen und der Hode innerhalb der Bauchhöhle, oder es kann das sogenannte Seilerische Blindsäckchen selbst längs des Gubernaculum Hunteri zu einem Bruchsack ausgedehnt werden. Es kann aber auch vorkommen, dass an einem im Leistenkanal zurückgehaltenen Hoden Entzündungen der verschiedensten Art sich finden, selbst Epididymitis bei Blennorrhoe. Wenn man die Blennorrhoe übersieht, so kann man oft lang untersuchen, bis man eine Erklärung für die ungeheuere Schmerzhaftigkeit, die durch den Schmerz bedingte Stuhlverstopfung und das so oft vorkommende Erbrechen findet. Ich habe in einem solchen Fall eine tödtlich abgelaufene Phlebitis an den Gefässen des im Leistenkanal zurückgehaltenen Hodens gesehen. Ich will Sie kurz darauf aufmerksam machen, dass Sie häufig in der Privatpraxis, namentlich bei Dienstleuten die Klage hören werden, sie hätten einen eingeklemmten Bruch bei dieser oder jener Arbeit bekommen, und bei genauerer Untersuchung werden Sie in vielen Fällen eine ganz einfache Orchitis oder acute Hydrocele besonders mit Blennorrhoe verbunden finden.

Eine weitere Möglichkeit der Verwechslung ist die mit Cysten, von denen es, wie Sie wissen, die verschiedensten Formen gibt. Sie müssen jedoch auffallend gross sein, um mit Hernien verwechselt werden zu können. Lange Cysten sind am Samenstrange selten; es kann aber vorkommen, dass Cysten sich in die Länge ausdehnen und Aehnlichkeit mit Hernien bekommen. Man wird dann die vollständige Abgrenzung und Fluctuation erforschen müssen, es müsste denn der Zufall vorhanden sein, dass eine aus der Bauchhöhle herauswachsende Cyste sich durch den Leistenkanal verbreitet hätte. Eine Cyste könnte bei Kindern und älteren Frauenzimmern mit einer Hernia inguinalis im Nuckischen Kanal verwechselt werden, aber nur bei oberflächlicher Untersuchung, und wenn die Haut, besonders das Unterhautbindegewebe, je höher oben untersucht, desto dicker ist, so dass man am oberen Theile das Ende des Nuckischen Kanals nicht deutlich umgreifen kann. Aber wenn der Kanal geschlossen ist, gelingt es, die Abgrenzung desselben zu fühlen; ist aber der Kanal offen, so bestehen dieselben Verhältnisse, wie bei der Hernia congenita. Dies ist wichtig, da man manchmal bei einmaliger Untersuchung die Diagnose auf eine Hernie stellt, und ein anderer Arzt, der zu anderer Zeit untersucht, keinen Darm vorge-

lagert findet. Häufig geben Geschwülste am runden Mutterbande Veranlassung zu Verwechslungen, und zwar desshalb, weil sie sich in den Leistenkanal herab erstrecken können; namentlich wenn Gefässgeschwülste vorhanden sind, inner- und ausserhalb des Leistenkanals, dann ist manchmal die Unterscheidung ungeheuer schwer. Man hat häufig das Gefühl, als ob man eine nicht mit Luft, sondern mit Flüssigkeit gefüllte kleine Darmschlinge vor sich hätte, die man entleeren, aber nicht reponiren kann. Ebenso können feste Geschwülste, Fibroide am runden Mutterbande für Hernien imponiren, besonders da dasselbe über einem Fibroid sich verdickt. Man findet allerdings bei allen diesen Geschwülsten und Krankheiten dieser Gegend besondere Unterscheidungsmerkmale angegeben, allein es ist häufig doch schwer, vollständig in's Klare zu kommen. Die Schwierigkeit liegt einfach darin, dass die aufgezählten Merkmale erst gefunden werden müssen.

Diagnose der Femoralhernie.

3. Die positiven Merkmale sind folgende: Die Geschwulst oder wenigstens der grösste Theil derselben liegt unter dem Poupartischen Bande. Als Gränze nach innen und oben ist das Tuberculum pubis zu bezeichnen. Dieses muss man, wenn auch nicht ganz direkt, doch immer fühlen, wenn man von der inneren oberen Seite mit dem Finger die Geschwulst verdrängt und schräg gegen den Knochen vordringt. Die Pulsation der Arteria femoralis kann man in der Mehrzahl der Fälle an der Aussenseite der Geschwulst fühlen. Die Geschwulst selbst ist meist rund, selten länglich, ihre Grösse meist nicht sehr bedeutend; es gehört schon zu den grössten Seltenheiten, wenn eine Schenkelhernie über Faustgrösse erreicht. Am häufigsten haben sie Tauben-, Hühner- bis Gänseei-Grösse und sind mehr weniger abgerundet; dazu kommen noch die Merkmale einer Hernie. Die Schenkelbrüche geben meist tympanitischen Ton, indem sie in der Mehrzahl der Fälle Darm enthalten. Ein reiner Netzbruch ohne Darm ist eine grosse Seltenheit, wurde aber schon beobachtet. Ich habe noch keinen solchen Fall gesehen. Uebrigens sollen auch schon incarcerirte Hernien mit allein vorliegendem Netz operirt und geheilt worden sein. Die Oberfläche der Schenkelhernien ist häufig glatt, manchmal aber auch buchtig und höckerig. Dieses höckerige Wesen kann entstehen durch aussen aufgelagertes Fett, also einen vorangegangenen Fettbruch, oder durch das im

Bruchsacke befindliche Netz, oder die Hernie kann die Vagina vasorum femoralium so ausgedehnt haben, dass sie die Lücken der Lamina cribrosa erfüllt, und dann mehrere Einschnürungen erfahren. Diese Höcker und Buchten lassen sich aber schwer vollständig unterscheiden; man weiss nur annähernd, was man als Grund dieser höckerigen Oberfläche ansehen könnte. Wenn eine Schenkelhernie Darm enthält und frei ist, lässt sie sich leicht reponiren, und man fühlt dabei das bekannte Gurren. Die Incarcerations-Erscheinungen sind dieselben wie bei Incarcerationen überhaupt.

Differenzial-Diagnose der Femoralhernien.

Die Verwechslungen der Hernia femoralis mit anderweitigen Geschwülsten sind manchmal wohl möglich, aber es gibt doch nicht so viele Fälle, wo man sich in der Diagnose irren könnte, wie bei der Leistenhernie. Die häufigsten Irrthümer geschehen dadurch, dass man einen Varix der Vena saphena für eine Femoralhernie hält. Gerade an der Stelle nemlich, wo die Saphena in die Vena femoralis mündet, ist dieselbe ausserordentlich breit, und über der Stelle findet sich ein starker Klappen-Apparat. Es bildet sich hier manchmal eine rundliche Geschwulst genau an der Innenfläche der Vagina vasorum femoralium in der Fovea ovalis. Bei Druck weicht der Inhalt zurück, aber die Geschwulst fühlt sich nie so dickwandig an, man fühlt keinen Inhalt, sondern nur eine dünne Haut unter dem Bindegewebe gelegen, welche bei etwas mageren Individuen ganz zusammengedrückt werden kann. Man kann sich von dem Vorhandensein der Varicosität dadurch am deutlichsten überzeugen, dass, wenn man die Geschwulst durch Zusammendrücken entleert und die Vena femoralis comprimirt, sich erstere sehr rasch wieder erzeugt und um so grösser wird, je mehr man den Blutlauf hemmt. Hebt man den Druck auf die Vena femoralis auf, so wird die Geschwulst wieder kleiner, was bei einer Hernie nicht vorkommt. Eine weitere häufige Verwechselung der Schenkelhernien kommt vor mit Lymphdrüsen. Eine der oberflächlichen Drüsen kann, wenn sie nicht entzündet ist, schon desshalb nicht mit einer Hernie verwechselt werden, weil die Drüse verschiebbar ist, aber die in der Vagina vasorum gelegenen, namentlich die grosse Rosenmüller'sche Drüse, drängen sich oft aus der Vagina heraus und zeigen beim Befühlen gerade so einen Zusammenhang mit der Tiefe wie Hernien. Ich kann Sie versichern, dass die Unter-

scheidung dieser Drüsen von irreponibeln, namentlich Netz-Hernien oft unmöglich ist. Reponirbar ist eine Drüse nicht, auch fehlt der tmypanitische Ton einer Darmhernie. Wenn aber einige Incarcerations-Erscheinungen zugegen sind, so muss man operiren, als ob man sicher wäre, eine Hernie vor sich zu haben.

Erst vor Kurzem sahen Sie in der Klinik eine junge Frau mit allen Incarcerations-Erscheinungen. Die Geschwulst selbst gespannt, aber fluctuirend, von mattem Percussionston, der Unterleib war aber nicht gespannt und ein Druck auf das Poupart'sche Band nicht schmerzhaft; desshalb machteich Sie aufmerksam, dass wir einen Drüsenabscess finden könnten, und so war es. Wir sahen dabei vollkommen rein die Schichtung einer gewöhnlichen H. femoralis, aber nach Spaltung der Fasc. propria erkannte ich gleich die milchweisse Kapsel der vereiterten Drüse.

Man hat sogar incarcerirte Hernien gefunden, wobei Lymphdrüsen äusserlich am Boden des Bruchsackes sich fanden. Es ist schon vorgekommen, dass man von der Operation abstand, weil man Lymphdrüsen vor sich zu haben glaubte, und erst die nachfolgende Gangrän der Hernie zeigte, was man vor sich hatte. *Stanley, A. Cooper* und *Douglas* haben Operationen gemacht, bei welchen sie erst nach Entfernung der Lymphdrüsen auf den wirklichen Bruch kamen. Weniger häufig sind Verwachsungen mit serösen und eitrigen Anschwellungen. Das sind nur exceptionelle Fälle. Einen Psoas Abscess mit einer Schenkelhernie zu verwechseln ist nicht leicht möglich; es müsste nur unter Umständen der Durchbruch des Eiters hoch oben ausser der Fascie stattfinden. Sie wissen, dass ein Psoas Abscess von den Schenkelgefässen durch eine Scheidewand (Fascia iliaca) getrennt ist, welche von der äusseren Hälfte des Poupart'schen Bandes zum Tuberculum iliopectineum geht (Lig. ilio-pectineum nach Hyrtl). Ein Psoas Abscess bildet immer eine flache, niemals runde prominente Geschwulst, die Gefässe liegen nach innen und oben von ihr. Man könnte allenfalls den von *Hesselbach* beschriebenen Fall von H. femoralis externa mit einem Psoas-Abscess verwechseln, wenn diese Hernie tiefer herabginge, was in dem beschriebenen Fall nicht stattfand, indem dieser Bruch nicht einmal unter dem Poupartischen Bande hervorragte. Eine Bursitis subpsoica mit der Schenkelhernie zu verwechseln, wie dies *Bridger* gemacht haben sollte, ist mir auch nicht erklärlich. Ich habe genug solche Bursitides gesehen; es sind dies Fälle, die nicht die entfernteste Aehnlichkeit mit einem Bruche hatten, nemlich

flache Geschwülste im Schleimbeutel, der zwischen dem Pfannentheil des Schambeines, dem Kapselbande und dem Psoas liegt. Diese Bursa subpsoica ist manchmal selbstständig der Herd von Entzündungen, sie hebt dann den Psoas in die Höhe, und an dessen innerem Rand kann sich die Geschwulst neben den Schenkelgefässen hinziehen, aber gerade durch die Fascia iliaca oder iliopectinea (Hyrtl) ist die Bursa subpsoica gehindert in die Gegend der Schenkelgefässen zu kommen. *Bardeleben* hat auch seröse Cysten in der Vagina vasorum gefunden. Ich sah im Jahre 1846 in dem Leichnam einer alten Frau, die an einem Mastdarmkrebse starb, eine pralle Geschwulst im Schenkelbuge, fand einen wirklichen Bruchsack, nach dessen Eröffnung mehrere hundert Acephalo-Cysten hervorkamen. Im Leben sollen bei dieser Frau sämmtliche Erscheinungen einer incarcerirten Hernie vorhanden gewesen sein.

Sie haben soeben gehört, dass selbst erfahrene Chirurgen eine Lymphdrüse mit einer Hernie verwechsellt haben, d. h. eine Hernie vermutheten und eine wenn auch prolabirte Lymphdrüse fanden. Aber dass man eine wirkliche Femoraldarmhernie für eine Lymphdrüse halten kann, das ist doch wohl sehr selten; dies ist mir vor Kurzem an einer Leiche passirt. Der Fall ist höchst interessant. Ich hatte zu Operationsübungen die Leiche einer etwa 70jährigen mit Scoliose Verbiegung des Sternums behafteten Frau bekommen. Durch die Bauchdecken fühlte man harte Geschwülste im Unterleibe, die ich jedoch nicht ansehen konnte, weil die Leiche zu einer pathologischen Section verwendet wurde.

Im Schenkelbuge beiderseits waren vergrösserte Lymphdrüsen, rechterseits war ein besonders harter Knollen von Wallnussgrösse, der sich vom Poupart'schen Bande abziehen, bewegen, aber nicht verschieben liess. Letzteres hat mich bewogen, diese harte Lymphdrüse zu untersuchen, weil ich die Ansicht hatte, es könne eine tiefe durch die Vag. vasorum vorgedrängte Drüse sein. Ich fand auch wirklich bei der Präparation eine Fascia propria und demonstrirte dies meinen Zuhörern, als ich aber die Fascia propria spaltete, fand ich einen Bruchsack, den ich nur am Halse erkannte; unten war eine fibrode Verdickung. Als ich nun den Bruchsack gespalten habe, war ich erstaunt, das Coecum und den Proc. vermiformis zu sehen. Letzterer war am Bruchsacke angewachsen, verdickt und mit Eiter und runden Kothballen erfüllt.

Vom Coecum lag nur der unterste Theil, der eigentliche Blindsack, vor und dieser war ganz prall mit einer wallnussgrossen fast steinharten Kothmasse erfüllt. Dieses Stückchen Darm, resp. diesen Kothballen, hielt ich bis zur Eröffnung des Bruchsackes für eine skirrhöse Lymphdrüse. Ich muss gestehen, dass mir diese Erfahrung von ungeheuerem Werth ist.

Ich habe Ihnen nur noch Einiges zu erwähnen über die Diagnose des äusseren und inneren Schenkelbruches. Die äusseren Schenkelbrüche, welche innerhalb der Vagina vasorum femoralium vorkommen in der Art, dass die Vasa epigastrica an der inneren Seite liegen, können vorkommen, aber sie zu erkennen, ist unmöglich. Wenn man angibt, dass in diesem Falle die Arterie nicht pulsirt, sondern von der Hernie bedeckt ist, so ist das kein sicheres Kennzeichen, indem grosse innere Schenkelhernien sich so sehr nach aussen verbreiten können, dass auch sie die Arterie bedecken. Die Hernia Hesselbachi hat *Hesselbach* selbst nicht diagnosticirt, und nach ihm auch Niemand. Die Merkmale sind nur theoretisch angenommen, und eine Diagnose ist im concreten Falle nicht möglich, wenn die Geschwulst nicht so gross ist, dass sie unter dem Poupartischen Bande unten am Schenkel eine deutliche Hervorragung bildet.

Diagnose der Hernia foraminis ovalis.

4. Wir kommen heute, meine Herren, zur Diagnose der *Hernia foraminis ovalis*. Sie wissen aus der Anatomie dieser Hernie, dass die hier vorgelagerten Theile in der Regel sehr klein sind; es ist eine grosse Seltenheit, man möchte sagen, es seien nur vereinzelte Fälle, wenn grössere Partien an dieser Stelle sich vorgetrieben finden. Die meisten Chirurgen stimmen damit überein, dass die Erkenntniss dieser Brüche, wenn nicht geradezu unmöglich, doch äusserst selten möglich ist. Eine nicht incarcerirte Hernia foraminis ovalis ist in der Regel kein Gegenstand ärztlichen Nachdenkens, noch vielweniger der Untersuchung, ist sie incarcerirt und äusserlich nicht durch eine Geschwulst kennbar, so besteht die Diagnose nur in einem Wahrscheinlichkeitsschluss der Annahme einer inneren Incarceration, ja in manchen Fällen ist selbst diese Annahme nicht recht möglich, indem

die Erscheinungen oft geradezu wie Obstruction oder Koprostase sich charakterisiren. Wenn die Geschwulst etwas grösser wäre, so würde sie allerdings den Musc. pectineus nach vorn etwas stärker wölben, und müsste unter dem Poupart'schen Bande eine so flache Geschwulst bilden, dass sie sich mit den Fingern nicht umgreifen liesse; dadurch müsste die Diagnose schon an sich erschwert sein. Die Percussion könnte tympanitischen Ton erkennen lassen, allein nur dann, wenn der ganze Bruch aus mit Luft erfüllten Därmen bestände. Denn sonst werden Sie einsehen, dass ausser dem Musculus pectineus die über denselben straffgespannte Fasc. pectinea genug Hindernisse für die Percussion abgeben würden. Die meisten Diagnosen betreffen incarcerirte Hernien, und soviel ich aus den einzelnen Krankengeschichten entnehmen konnte, waren die Diagnosen, die vor der Operation und nicht erst während derselben gemacht wurden, nicht ganz klar; in den meisten Fällen waren schon entwickelte Kothabscesse verhanden. In der neuesten Zeit hat *Lorinser* die Diagnose einer incarcerirten Hernie vor der Operation gemacht. Er fand eine flache Geschwulst im Schenkelbug, welche einen tympanitischen Ton gab; dieser helle Ton war, wie sich zeigte, Kothemphysem, was ausserordentlich leicht zu erkennen ist; es ist nemlich der Darm gangränescirt, der Inhalt ausgetreten, zwischen den zum Theil zerstörten Muskeln durchgedrängt und nahezu bis unter die Haut gedrungen. Die andern Diagnosen von H. foraminis ovalis wurden fast alle während der Operation erst gemacht, mehrere Fälle wurden für Femoralhernien gehalten. Bei manchen der erzählten Fälle ist es überhaupt zweifelhaft, ob die Diagnose richtig war. Man hat zur Ermittlung der Diagnose dieser Hernien eine Menge Merkmale angegeben, weil das Fühlen und Greifen der äusseren Geschwulst nicht möglich ist, und da ist unter Andern der berühmt gewordene *Romberg*'sche Schmerz vielfach als pathognomonisches Merkmal bezeichnet worden, nemlich eine eigenthümliche längs des Nervus obturatorius vorkommende Neuralgie. Man konnte dieses Symptom nie nachweisen, und es ist auch nicht einzusehen, warum diese Neuralgie vorkommen sollte. Ein solcher Schmerz könnte übrigens ebensogut von einem Abscess, von Entzündung der Knochen und andern Erkrankungen herrühren. Das von *Roser* angegebene Merkmal der Untersuchung des Mastdarms oder der Scheide mit dem Finger ist ebenfalls höchst unsicher, denn es ist nicht so leicht, die Gegend des Foramen ovale und die innere Mündung des Kanals zu erreichen. Man kann wohl

bei mageren Subjecten den horizontalen Schambeinast fühlen, aber über die innere Mündung des Canalis obturatorius wird man sich schwer unterrichten können, um so mehr, als Hernien in dieser Gegend meistens kleine *Littre*'sche oder Divertikelhernien sind. Die Erscheinung wird sich um so weniger erkennen lassen, da die Dünndärme im kleinen Becken nicht so weit weggedrängt werden können, um die Spannung fühlbar zu machen. Ich habe noch nie eine solche Hernie diagnosticiren sehen, dagegen eine Unzahl in der Leiche gefunden. Sie haben freilich ein Präparat gesehen, an welchem Darm und Blase zu gleicher Zeit durch den Canalis obturatorius herabgestiegen waren, am Präparat ist aber natürlich nicht mehr zu sehen, was für eine Geschwulst die Hernie gebildet hat. Wenn Sie sich die Lage und Neigung des Beckens vergegenwärtigen, so werden Sie sich auch an die horizontale Stellung des Foramen ovale erinnern. Sie erinnern sich ferner, wie schwer bei dem Kranken, den ich Ihnen neulich in der Klinik zeigte, bei welchem ein Abscess aus dem Hüftgelenk in die umliegenden Weichtheile sich gesenkt hatte, die Fluctuation unter dem M. pectineus zu fühlen war. Um wie viel schwieriger wird eine Geschwulst zu fühlen sein, welche die Musculatur nicht auszudehnen im Stande ist? Mit Ausnahme einer grossen Geschwulst wie die in dem obenbezeichneten Präparate stützen sich also alle diagnostischen Merkmale nur auf Vermuthungen.

Diagnose der Hernia ischiadica.

5. Was die *Hernia ischiadica* betrifft, so gibt es Fälle, in welchen dieselbe erkannt wurde. Allein das waren immer grosse Hernien, die noch dazu angeborene Missbildungen waren. Die Erscheinungen sind folgende: Die Geschwulst liegt an der Mitte der Hinterbacken, oder besser gesagt, wenn man vom grossen Trochanter zur Symphysis sacro-iliaca eine Linie zieht, so wird diese Linie die Hernie halbiren. Da die Hernie vom Musc. gluteus maximus und dessen Fascie bedeckt ist, so werden Sie einsehen, dass sie eine ungeheure Geschwulst bilden muss, wenn sie erkannt werden soll. Man hat allerdings Geschwülste gesehen, welche herabhängende grosse Säcke bildeten, meist jedoch in solchen Fällen, von denen man sich keine Rechenschaft zu geben weiss. Manchmal waren es Geschwülste,

welche Knochen, Zähne u. dgl. enthielten, wahrscheinlich alte Cysten. Für gewöhnlich bildet die H. ischiadica keinen Gegenstand der Diagnostik und ist überhaupt unendlich selten.

Diagnose der Hernia perinealis.

6. Die *Hernia perinealis* charakterisirt sich bei Männern als eine entweder in der Excavatio ischio-rectalis oder etwas nach vorn im Perineum fühlbare und sichtbare Geschwulst; sie ist meist flach und lässt sich im freien Zustande leicht zurückdrücken, wobei man das Gurren und Zurückschlüpfen wahrnimmt. Sie gibt einen tympanitischen Ton, wenn Dünndärme darin liegen. Häufig ist dann die Gegend des Afters, besonders bei hinten liegenden Hernien, verzerrt und nach einer Seite gedrängt. Bei Weibern drängt sich die Hernia perinealis stark an das hintere Ende der grossen Schamlippe, so dass, wenn die vordere Partie der Schamlippe viel Fett enthält, die Geschwulst nahezu wie eine Labialhernie aussieht und von manchen Chirurgen hintere Labialhernie genannt wurde. Nach dem Zurückbringen wird man die eigenthümliche Bruchpforte fühlen.

Diagnose der Hernia vaginalis.

7. Die *Hernia vaginalis* charakterisirt sich als seitlicher Prolapsus der Vagina. Die Vaginalschleimhaut ist mehr weniger tief in die Scheide oder sogar zur Schamspalte hervorgedrängt. Man fühlt dann eine Geschwulst, die sich mehr elastisch, nicht so teigig anfühlt, wie ein wirklicher Prolapsus, von welchem sie sich auch dadurch unterscheidet, dass sie sich rasch verkleinern lässt. Während der Compression fühlt man deutlich das Zurückweichen des Inhaltes, namentlich der Luft. Wenn man eine solche Hernie in der Rückenlage zurückbringt, so kann man leicht mit den Fingern die Bruchpforte fühlen, welche meist von Muskelfasern in der Umgebung der Scheide gebildet wird.

Diagnose der Hernia in recto.

8. Die *Hernia in recto*, *Hedrocele*, zeigt sich als Prolapsus ani. Sie wissen, dass die Muskelfasern des Mastdarms, wo sie mit dem Levator ani zusammenstossen, wieder auseinander gedrängt werden,

und das Peritoneum sich fast unmittelbar an die Schleimhaut anlegt. An dieser Stelle dringen die Gedärme mit dem Peritoneal-Ueberzug in den Mastdarm ein. Man hat einen elastischen Prolapsus ani vor sich, bei welchem die Schleimhaut nicht sehr entzündet ist. Die Geschwulst wird durch Druck entleert; hat man sie zurückgeschoben und das Entschlüpfen des Inhaltes beobachtet, so ist mit dem Finger an der hinteren Mastdarmwand sehr leicht ein solches Auseinanderweichen fühlbar; man fühlt die Bruchpforte. Wäre diese Hernie incarcerirt, so würde die ausserordentliche Härte und Spannung derselben den Prolapsus ani ausschliessen müssen.

Diagnose der Hernia diaphragmatica.

9. Sie wissen, dass, wenn ein Riss im Zwerchfell ein Durchtreten der Eingeweide erlaubt, was wir eigentlich Prolapsus der Eingeweide in die Brusthöhle nennen, dies nicht als *Hernia diaphragmatica* zu bezeichnen ist. Diese Hernien kommen meist an den vorderen kleinen Lücken des Zwerchfells zwischen der Cartilag. xiphoides des Sternums und der Costalinterstitien des Diaphragma vor, weit weniger an den grossen Hiatus, welche immer prall und fest angefüllt sind. Man hat gerade diese seitlichen Hernien diagnosticiren wollen, und namentlich wurde in einer älteren hier erschienenen Dissertation ausgesprochen, man solle diese Hernie für nicht so undiagnosticirbar halten, wie es gewöhnlich geschieht. Man hat auch Erscheinungen angegeben, welche die Hernien erkennen lassen sollten; diese Mühe ist jedoch ganz werthlos, denn man kann die Merkmale wohl beschreiben, aber im concreten Falle nicht finden. Man hat auch hier besonders sein Augenmerk auf Einklemmungserscheinungen gerichtet, man kann aber nichts diagnosticiren, als Unwegsamkeit des Darms und Peritonitis.

Diagnose der Herniae internae.

10. Was endlich die *Herniae internae* betrifft, so sind dieselben als einfache Ausbuchtungen nicht zu erkennen. Sind Incarcerationserscheinungen da, so kann man eine innere Einklemmung vermuthen, aber die bestimmte Form der Hernie, z. B. ob eine H. retroperitonealis nach *Treitz*, oder eine H. der Bursa omentalis oder der anderen Excavationen nach *Gruber* vorhanden sei, lässt sich nicht erkennen.

Treitz selbst gibt zu, dass seine H. retroperitonealis am Lebenden bis jetzt nicht erkannt worden sei, hält jedoch im Falle der Incarceration die Diagnose für möglich.

Wir wollen nun die diagnostischen Merkmale der Hernien in den verschiedenen Zuständen durchgehen.

Diagnose der freien Hernien.

Die Diagnose einer freien Hernie ist in der Regel leicht, wenn man dieselben zurückzubringen im Stande ist. Kann man nemlich den Inhalt ausdrücken und die Eingeweide zurückschieben, so unterliegt es keinem Zweifel, dass man eine freie Hernie vor sich hat. Man wird nachher mit den Fingern ziemlich leicht, bei Nabel- und Inguinalhernien wenigstens die äussere Bruchpforte fühlen. Allein man darf nicht glauben, dass eine Hernie, die man nicht augenblicklich zurückbringen kann, desswegen irreponibel sei. Es gibt Fälle, in denen Hernien manchmal erst nach Wochen oder Monaten reponirt werden können. Dies ist insbesondere bei alten Hernien der Fall, welche entweder ziemlich gross sind oder noch mehr, wenn sie wenig Darmschlingen enthalten, aber immens lange Gekröse haben. Es gibt nemlich bei alten Leuten Hernien, die Jahre lang aussen gelegen hatten, bei welchen noch obendrein ein Bruchband getragen wird, das die Gekrösmuskulatur zur fettigen Degeneration gebracht hat, bei welchen die Gekröse eine bedeutende Länge haben. Letztere können daher keinen Zug ausüben, und ebenso wird die peristaltische Bewegung ausserordentlich gering sein. Einen solchen Darm muss man zurückschieben wie ein Stück Netz, und da kann es geschehen, dass man den Darm comprimirt, ihn hin und her schiebt und doch nicht zurückbringt. Häufig hält man solche Brüche für angewachsen; lässt man aber den Kranken vier oder fünf Tage mit erhöhtem Scrotum liegen und versucht wiederholt die Taxis, während der Kranke strenge Diät hält, so kann man sehr oft den Bruch zurückbringen. Man findet zuweilen in älteren Büchern die Angabe, ein irreponibeler Bruch werde nach vielen Wochen reponirbar; allein solche Hernien waren nicht absolut irreponibel. Wenn Hernien Kothmassen enthalten, kann man sie grösstentheils zurückbringen; in manchen Fällen aber bleibt ein Theil zurück, dessen Zusammendrücken durch eine Pelotte schädlich wirken muss.

Diagnose der irreponibelen Brüche.

Die Diagnose irreponibeler Brüche macht man auf folgende Weise: Der Bruch ist zusammendrückbar, wenn er ein Darmbruch ist, der Inhalt ist zu entleeren, der Darm füllt sich jedoch sogleich wieder. Ich habe Ihnen gesagt, dass wenn die parietale Anheftung der Gekröse sammt dem Darm herabsteigt wie dies beim Coecum, Colon und S. romanum der Fall ist, man den Darm zusammendrücken und den Inhalt auf und ab bewegen kann. Sind die Därme angewachsen, so geschieht dasselbe. Irreponibele Netz-Brüche sind manchmal im ersten Moment auch nicht so leicht zu diagnosticiren. Es kommt nämlich vor, dass lange Netzzapfen in einem Bruchsacke liegen, welche lange nicht reponirt wurden, und welche man nicht fest genug zu fassen im Stande ist, um sie zurückbringen zu können. Solche Brüche sind anatomisch reponirbar, können aber nicht zurückgebracht werden, weil sie zu klein sind, als dass man auf sie einwirken könnte. Grosse Netzklumpen, welche sich vor der Bruchpforte vergrössert haben, an derselben aber geringeren Durchmesser zeigen, sind auch irreponibel. Man unterscheidet sie dadurch von angewachsenen Hernien, dass sie durch Zug etwas weiter nach aussen vortreten. Man kann einen solchen Klumpen seitlich bewegen, um seine eigene Achse drehen, aber nicht zurückschieben. Das sind die Anhaltspunkte für die Diagnose irreponibeler Hernien; aber es ist nicht immer leicht, nach der ersten Untersuchung mit Bestimmtheit zu sagen, ob eine Hernie irreponibel sei oder nicht.

Diagnose incarcerirter Hernien.

Wir kommen zu den Symptomen der Incarceration. Sie müssen sich erinnern, was wir vom Wesen der Incarceration sagten, dass es nothwendig sei, dass das aussen liegende Eingeweide an irgend einer Stelle eingeschnürt ist, dass die incarcerirenden Partien an den verschiedensten Orten sein können, dass die fibröse Bruchpforte, in derselben liegende Muskelfasern, das extra peritoneale Bindegewebe, der Bruchsack, ja der Inhalt des Bruches selbst der einklemmende Theil sein kann. Grössere Netzstränge oder kleine Bienenzellen ähnliche Lücken zwischen Netzadhäsionen können eine Einschnürung bewirken.

Die Erscheinungen der Incarceration müssen Sie theilen in örtliche, d. h. solche, welche im Bruch selbst beobachtet werden, und in allgemeine, d. h. solche, welche am Unterleib und im Gesammt-Organismus sich finden. Am Bruch selbst, bemerken Sie zunächst eine grössere Spannung als bei freien Hernien, dann ist die Geschwulst sehr schmerzhaft, besonders bei Druck; sie lässt sich nicht entleeren, auch nicht in die Bauchhöhle zurückschieben und fühlt sich dabei mehr weniger prall an. Diese Erscheinungen sind wohl die gewöhnlichsten und im Allgemeinen bei incarcerirten Hernien immer vorhanden, aber nicht immer gleich stark ausgeprägt. So finden wir namentlich den Schmerz sehr verschieden; bei manchen Einklemmungen älterer Brüche finden wir manchmal sehr wenig, oft fast gar keine Schmerzempfindung bis zum Eintritte der Gangrän, insbesondere in denjenigen Fällen, wo lange bestehende Hernien anfangs ganz wenig eingeklemmt sind, und der Druck der incarcerirenden Stelle durch Zunahme der entzündlichen Schwellung ganz allmälig sich steigert (sogenannte chronische Einklemmung), dagegen sind die Schmerzen unendlich heftig bei jungen Individuen, und namentlich bei angeborenen Brüchen, deren Bruchsäcke lange Zeit leer standen. Wenn nämlich angeborene Bruchsäcke (Scheidenfortsatz und Nuckischer Canal) lange Zeit leer sind, so verengert sich der Hals desselben ungemein und zwar ziemlich rasch, auch ohne dass ein Bruchband getragen wird. Werden nun durch diese engen Kanäle Eingeweide vorgetrieben, so werden sie in der Regel sehr heftig und rasch eingeklemmt. Der heftige Schmerz rührt von dem bedeutenden Druck der Bruchpforte oder besser gesagt des Bruchsackes her; da die Eingeweide nicht gewohnt sind im Bruchsack zu liegen, die Gekröse nicht lang genug sind, so ist die Spannung der Gekröse ausserordentlich, besonders da die Eingeweide meist in ziemlicher Quantität herabsteigen. Die Spannung und Härte an einem eingeklemmten Bruch ist auch sehr verschieden. Man findet manchmal im ersten Augenblick des Heraustretens oder, wenn in einen unvollständig gefüllten Bruchsack eine übermässig grosse Quantität Darm vorgetrieben wird, enorme Spannung; diese stammt von der Luft, die in den Darm eintritt, aber nicht zurückgeht. Die grösste Härte aber wird durch seröse Exsudate bedingt, welche zwischen Darm und Bruchsack sich ansammeln. Die durch Exsudation im Bruchsack bedingte Spannung des Bruches kann zunehmen, unter Umständen

selbst abnehmen, ohne dass die Einklemmung geringer wird oder gar schwindet. Die Härte und Spannung eines Bruches zeigt immer auf bedeutende Entzündung des Bruchsackes hin, und man muss in solchen Fällen alle forcirten Repositionsversuche vermeiden. Es gibt aber Brüche, bei denen gar keine Spannung oder nur sehr wenig vorhanden ist; so habe ich Ihnen unlängst von einem Nabelbruch erzählt, der bis zur Gangränescens an mehreren Stellen von Netzsträngen eingeklemmt war, bei welchem der grösste Theil des Darms so weich war, dass der Bruch als Ganzes durch die Bruchpforte geschoben, aber nicht in der Bauchhöhle erhalten werden konnte. Was die Irreponibilität eines eingeklemmten Bruches betrifft und die Unmöglichkeit der vollständigen Entleerung des Darms, so sind das allerdings wesentliche Symptome der Incarceration, welche nie fehlen dürfen. Wenn die Einklemmung im Bruchsack und der Bruchpforte stattfindet, so kann überhaupt gar nichts von Darm zurückgebracht werden; nur wenn im Innern des Bruchsacks die Incarceration durch Netzstränge oder Verschlingung der Därme untereinander bewirkt wird, dann ist es möglich, dass ein Theil des Inhalts zurückbringbar ist, während ein anderer incarcerirt bleibt. Man fand dies oft bei Operationen, welche nach der Reposition wegen des Fortbestandes der Erscheinungen vorgenommen werden mussten. Es kann auch vorkommen, dass man den Bruch sammt dem Bruchsacke nur etwas tiefer in die Bruchpforte oder gar über dieselbe hineindrängt, die sogenannte Reposition en masse oder en bloc, welche wir noch näher besprechen werden. Ich habe Ihnen schon mehrmals gesagt, dass die meisten Hernien, welche eingeklemmt werden, schon früher vorhanden waren. Es wird Ihnen beinahe immer erzählt werden, dass ein Bruch längere Zeit bestanden habe, aber nicht in der gegenwärtigen Grösse; dann sei er plötzlich grösser geworden und nicht mehr zurückgegangen. Sie werden aber auch hören, dass Brüche bei ihrem ersten Auftreten sogleich eingeklemmt waren; das sind immer angeborene Brüche oder solche, deren Bruchsäcke später entstanden, welche man aber nicht gekannt hat, oder welche aus irgend einem Grund unbeachtet geblieben sind. Erinnern Sie sich an dies, was ich Ihnen bei der Diagnose der H. congenitae sagte, Alles dies werden Sie in solchen Fällen, wo plötzlich entstandene Hernien gleich incarcerirt wurden, finden.

Die allgemeinen Erscheinungen bei einer Incarceration sind zunächst die der Peritonitis; der Bauch ist aufgetrieben und

im hohen Grade schmerzhaft. Gewöhnlich haben diese Kranken beim Beginn der Incarceration heftige ziehende Schmerzen, meist in der Mitte des Bauchs und an der Nabelgegend, gleichviel ob Netz oder Darm vorgelagert ist. Ferner tritt heftiges Schluchzen auf, welches nicht allein von der Unwegsamkeit des Darms herzuleiten ist, sondern am häufigsten von der Affection des Peritoneums am Zwerchfell; später tritt Brechneigung ein, wirkliches Erbrechen, und wenn die Einklemmung länger dauert, Erbrechen kothiger Massen. Das Kotherbrechen wurde von vielen Seiten bezweifelt, und man hat sehr verschiedene Ansichten darüber geäussert; Manche haben es vollständig geläugnet, Andere es als durch Erfahrung nachgewiesen angenommen. Das Wahre an der Sache ist, dass die Kranken eine breiige Masse erbrechen, welche nach Koth riecht, aber noch nie hat ein Kranker Scybala gebrochen. Wenn man den Inhalt des Ileums und Jejunums Koth nennen will, was ich unbedingt thun würde, so ist Kotherbrechen möglich; wenn man aber Koth blos den Inhalt des Dickdarmes nennt, so ist kein Kotherbrechen möglich. Eine weitere Erscheinung ist die Obstruction oder Stuhlverstopfung, welche um so rascher und auffallender eintritt, je tiefer der vorgelagerte Darm liegt, wenn z. B. das S romanum eingeklemmt ist, so tritt die Stuhlverstopfung augenblicklich ein und dauert fort. Ist aber ein Dünndarm eingeklemmt, so können die Kranken noch viele und reichliche Stühle haben, indem der unter der Incarcerationsstelle liegende Darminhalt entleert werden kann. Man darf auf das längere Ausbleiben der Stuhlentleerung nicht so lange warten, um aus diesem Symptom auf eine Incarceration schliessen zu können.

Sie haben nun die wichtigsten Erscheinungen der Incarceration kennen gelernt, als: Schmerz, Schluchzen, Brechen, Stuhlverstopfung und Auftreibung des Unterleibes, welche theils durch Aufblähung der Gedärme über der Incarceration aus mechanischen Gründen, theils durch Folge der Peritonitis entsteht. Seröse Ausschwitzungen kommen auch nicht selten in der Bauchhöhle vor bei intensiver ausgebreiteter Peritonitis. Die Exsudate sind aber nicht immer so leicht durch Percussion zu ermitteln, weil die ausgedehnten Darmschlingen die ganze vordere und die seitlichen Partien des Bauches einnehmen. Man findet nicht so selten während der Operation nach gehobener Einklemmung einen plötzlichen Erguss von Serum, welcher einen nicht erfahrenen Operateur etwas consterniren kann. Es hat diese

zufällige Beobachtung, namentlich der Umstand, dass sich in solchen Fällen die Exsudate ganz entleeren, zu dem Vorschlage Veranlassung gegeben, seröse Ergüsse innerhalb der Bauchhöhle vom Leisten- oder Schenkelkanale aus zu punktiren.

Dies wäre ganz zweckmässig, wenn die Operation nicht an sich etwas zu gefährlich wäre, namentlich gilt dieses vom Schenkelbug, wo die Verletzung der Vena femoralis oberhalb der Einmündung der Saphena eine so bedeutende Verletzung ist, dass man im Hüftgelenk amputiren muss, wenn man einen solchen Kranken nicht der Gefahr der Gangrän der ganzen Extremität und eines raschen Todes aussetzen will. Ich sah in einem Falle von Unterbindung der Vena femoralis dicht unter dem Poupart'schen Bande innerhalb acht Stunden das Bein ganz blau und welk werden, Delirien nachfolgen, Sopor und Tod erfolgen. Die Section zeigte Hydrops der Gehirnventrikel.

Wenn eine incarcerirte Hernie in einen Anus praeternaturalis endet, so wird die Haut über dem Bruche ödematös und roth, der Percussionsschall sehr hell, man fühlt Fluctuation und Knistern, endlich wird die Haut dünn, blauroth und berstet, oder sie wird gespalten, d. h. der Kothabscess eröffnet; es fliessen dann Koth, Eiter und abgestorbene Darmpartien aus.

Die Darmperforation in die Bauchhöhle charakterisirt sich in folgender Weise: Die Kranken verlieren plötzlich den Schmerz, verfallen aber in wenigen Minuten in ausserordentlicher Weise; kalter Schweiss tritt an der Stirne auf, die Extremitäten werden eiskalt, fangen an zu zittern, die Kranken können nicht mehr deutlich sprechen und verfallen bald in Sopor. Es ist nicht immer nothwendig, dass ein Kranker mit Incarceration gerade an Darmperforation stirbt, er kann auch an Peritonitis, wie man sich bei Sectionen auszudrücken pflegt, zu Grunde gehen. Es ist auffallend, welche colossale Peritonitiden ein Mensch zu überstehen im Stande ist, während er bei einer minder bedeutenden Peritonitis in Folge einer incarcerirten Hernie zu Grunde geht. Ich weiss nicht, ob es gerechtfertigt ist, kurzweg zu sagen: der Mensch stirbt an Peritonitis; wahrscheinlich erfolgt der Tod in Folge von Blutvergiftung durch die zersetzten Exsudate. Es ist nicht unmöglich, dass bei der Ausdehnung der Darmwandungen eine Diffusion zwischen Darminhalt und Exsudat stattfindet und auf diese Weise eine Zersetzung der Exsudate erfolgt.

Wenn man jedesmal genau wüsste, welches Gebilde das eigentliche Einklemmende ist, so würde manche Operation gefahrloser werden, allein es ist dies nicht möglich. Es zeigt Ihnen dies hauptsächlich schon der Umstand, dass es mehrere Einklemmungen an demselben Bruche geben kann, sowohl mehrere Einklemmungen derselben Art, z. B. zwei Einschnürungen der Bruchpforte, als auch Einklemmungen mit Strangulation oder Achsendrehung der Eingeweide verbunden.

Die klinischen Symptome sind bei einfacher Incarceration wie bei den mehrfachen und complicirten dieselben. Ueber den Sitz der Einklemmung kann man nur Muthmassungen aufstellen, eine exacte Diagnose ist nicht möglich. Als Richtschnur für Ihre Praxis können Sie sich Folgendes merken: Wenn man weiss, dass ein lange Zeit freigelegener Bruch eine gewisse Grösse hatte und bei der Incarceration bedeutend an Grösse zunimmt, eine enorme Spannung erfährt, dann kann man den Grund der Einklemmung in dem plötzlichen Herabsteigen einer grossen Menge Eingeweide und dadurch bedingten Missverhältniss resp. relativer Verkleinerung der Bruchpforte suchen. Ist aber ein Bruch rasch entstanden und gleich eingeklemmt, dann kann man mit Sicherheit sagen, dass die Einklemmung im Halse eines angebornen Bruchsackes liegt. Wenn man einen Bruch zum Theil entleeren kann, ein anderer fest und gespannt zurückbleibt, dann ist die Incarceration innerhalb des Bruchsackes im Inhalte zu suchen durch Netzstränge u. dgl. bedingt.

Es ist oft bei der Herniotomie selbst nicht möglich, genau das einklemmende Gewebe zu erkennen. Wenn z. B. ein Leistenbruch ziemlich hoch oben, über der äusseren Oeffnung des Leistenkanals eine Einschnürung zeigt, die man von der Bruchsackhöhle aus fühlt, so kann man, wenn sie etwas scharf ist, nicht wissen, ob es ein ausserhalb des Bruches gelegener Strang, oder das Peritoneum selbst, oder die Fascia transversa ist. Oft werden Sie hören, dass Jemand bei der Operation am Leistenringe oder der Bauchmündung des Leistenkanales eine Incarceration findet; das kann nur der mit Sicherheit behaupten, der keine Sicherheit in der Anatomie hat.

Es ist häufig ziemlich leicht, die Incarceration im Allgemeinen zu erkennen, und oft kann man eine Hernie beim ersten Anblick als incarcerirt diagnosticiren; manchmal jedoch ist es sehr schwer. Es gibt Fälle, wo man, wenn man nicht sehr geübt ist, eine Kothanhäufung (Incarceratio stercoralis) mit einer Incarceration verwech-

seln könnte. Es sind nemlich bedeutende Obstructions-Erscheinungen vorhanden, welche eine Auftreibung des Bauches über der verstopften Stelle verursachen; dazu findet sich Schmerzhaftigkeit, Aufblähung und Irreponibilität des Bruches, aber die Irreponibilität und Unentleerbarkeit des Bruches sind von nicht langer Dauer, sowie auch die heftigen Erscheinungen, namentlich der Schmerz nicht in der Art vorkommt, sondern nur auf kurze Zeit. Ferner wird sich bei einfacher Obstruction eine Entleerung des Darmes durch warme Ueberschläge und namentlich durch Klystiere oft bewerkstelligen lassen. In manchen Fällen erzielt man aber durch diese Mittel gerade das Gegentheil. Bei aussen liegenden Gedärmen wird die Füllung derselben häufig durch die Bauchpresse noch vermehrt, man muss daher in solchen Fällen durch äusseren Druck nachhelfen, wenn die peristaltische Bewegung zur Fortleitung des Darminhaltes allein nicht ausreicht. Die endlich doch stattfindende Entleerung und das nicht rasche Fortschreiten der Erscheinungen kann unter Umständen eine Obstruction erkennbar machen. — Wenn ein Eingeweide entzündet ist und der Bruchsack desgleichen, so kann dadurch eine Incarceration vorgetäuscht werden, da in solchen Fällen manchmal die Entleerung absolut unmöglich ist, und zwar, weil jeder Druck heftige Schmerzen verursacht. Wenn ein Eingeweide während einer anderweitig bedingten Peritonitis vorgetrieben wird, oder ein irreponibler Darm bei allgemeiner Peritonitis sammt seinem Bruchsacke in Mitleidenschaft gezogen wird, wenn sich eine Menge Exsudat um dasselbe ansammelt, die Därme noch dazu aufgetrieben sind, und Schmerzhaftigkeit besteht, so muss man, weil man keine sichere Diagnose hat, sich gerade so benehmen, als hätte man eine Incarceration vor sich; man muss selbst den Bruchschnitt machen, wenn man auch bei der Operation in solchen Fällen keine Einklemmung, keine Umschlingung u. s. w. findet.

Meine Herren! Diese Fälle werden Sie sehr oft in der Praxis finden. Erst vor Kurzem wurde mir eine alte Frau aus der Pfründe des Juliushospitals in die Klinik geschickt mit allen Erscheinungen der Incarceration. Ich machte die Herniotomie und fand eine sehr geräumige Bruchpforte, ein vorgelagertes irreponibles Coecum und eine Perforation des Processus vermiformis.

Vor mehreren Jahren hatte ich zwei H. inguinales in der Behandlung, welche beide irreponibel waren. Die allgemeine Peritonitis,

welche zugegen war, theilte sich den Brüchen mit und verursachte frappante Erscheinungen der Incarceration. Ich musste operiren, obwohl ich ein mächtiges Symptom der Incarceration nicht fand, nemlich die Spannung und Unentleerbarkeit des Darmes. In dem einen Falle fand ich rechts ein angewachsenes Coecum, in dem andern Falle links ein S romanum ebenfalls durch sein Gekröse im Bruchsacke angeheftet. Es entleerte sich in beiden Fällen eine Menge bräunlich gelben Serums. Bei der Differenzial-Diagnose der Hernien haben Sie gehört, dass bei vorhandener Peritonitis, bei obturirenden Mastdarm- und anderweitigen Geschwülsten, wie Lymphdrüsen, Cysten u. dgl., selbst die erfahrensten Chirurgen zur irrthümlichen Diagnose einer Hernia incarcerata verleitet werden können.

Therapie.

Palliative Therapie der freien Hernien.

Wir gehen nun zur Therapie der Hernien über, und zwar beginnen wir mit den freien Hernien. Die Therapie der freien Hernien theilt man gewöhnlich ab in die palliative und radicale Cur. Palliativ heisst die Behandlungsweise, welche nur einen vorübergehenden Effekt hat, welcher, wenn die Wirkung des Mittels aufhört, wieder verschwindet. Die palliative Behandlung geschieht mittelst der sogenannten Bruchbänder, d. i. Bandagen, welche im Wesentlichen aus einer Pelotte und einem Gurt, der um den Leib herumgeht, bestehen. Durch die Pelotte wird ein Druck auf die Bruchpforte und auf den Bruchsack ausgeübt, der das Wiederfüllen des Bruchsackes, d. h. das Heraustreten der Eingeweide verhindert. Bevor man ein Bruchband anzulegen im Stande ist, muss man den Bruch zurückbringen; dieses Zurückbringen des Bruches ist manchmal unendlich leicht, manchmal aber ist es ausserordentlichen Schwierigkeiten unterworfen. Kleine Hernien mit grossen oder weiten Bruchsackmündungen gehen in der Regel von selbst zurück; die Kranken dürfen sich nur ruhig niederlegen, so schlüpfen die Eingeweide von selbst in die Bauchhöhle hinein und zwar vielleicht durch die Schwere, durch den Zug an dem Gekröse und die peristaltischen Bewegungen der Gedärme. Dies wird auch besonders dadurch unterstützt, dass die Bauchpresse bei ruhiger Rückenlage nicht gespannt ist. Man lässt daher die Kranken auf den Rücken legen, die Oberschenkel passiv etwas anziehen und den Oberkörper etwas vorneigen; dadurch wird die vordere Bauchwand etwas abgespannt, und zugleich werden die Sehnen nach unten

durch die Abspannung der Fascia lata und des daran angewachsenen Poupart'schen Bandes erschlafft. Die Stellung oder Lage des Kranken, die wir eben beschrieben haben, bei welcher die Eingeweide von selbst zurückgehen können, nennt man auch die negative Taxis, während die Manipulation, einen Bruch zurückzubringen (eingeklemmten oder freien), positive Taxis oder Reposition genannt wird. Wenn nun die Eingeweide nicht von selbst zurückgehen, so muss man, wie bemerkt, gewisse Manipulationen machen, um sie zurückzubringen. Gewöhnlich hört man sagen, man verkleinere den Bruch, drücke ihn quer zusammen und schiebe den Inhalt in der Richtung des Kanals, aus welchem er hervorgedrungen ist, zurück. Meine Herren! Das ist ganz und gar ein theoretischer Grundsatz, mit dem Sie in der Praxis sehr häufig, wenn Sie sich nur daran halten, ihren Patienten oder dem ersten besten Bandagisten gegenüber hülflos dastehen werden; Sie werden sehen, dass der Kranke zuletzt Ihre Theorien beschämend seinen Bruch wohl selbst reponirt. Wenn Sie einmal in der Praxis einen Patienten sehen, der sonst ein nicht geradezu ungeschickter Mensch ist, wenn er sich einen Bruch reponirt, so werden Sie dabei Vieles beobachten und viel für sich selbst entnehmen können. Ich kann sagen, dass ich ziemliche Gewandtheit im Reponiren der Hernien besitze und eigentlich erst durch die Beobachtungen an Menschen, welche Hernien Jahre lang hatten und sie selbst zurückbrachten, auf die richtigen Grundsätze gekommen bin. Das erste ist, dass der Patient die Schwere des Bruches aufhebt, wenn wirklich eine solche vorhanden. Er hebt das Scrotum oder den Nabelbruch, sucht ihn ganz leise zusammenzudrücken, bewegt ihn aber dabei sehr oft hin und her. Dieses Bewegen, nicht etwa nach der Richtung eines bestimmten Kanales, sondern nach allen möglichen Richtungen hin, hat den Zweck Locomotionen mit der Hernie selbst zu machen und die Hernie bald zu spannen, bald zusammenzudrücken. Durch dieses Hin- und Herbewegen, abwechselndes Spannen und Comprimiren werden die Eingeweide entleert, und gegen die Bruchpforte gedrängt. Wenn man das oft wiederholt und den Bruch entleert, und nach der Bauchdecke hindrängt, so wird man den Bruch in der Regel reponiren können. Dabei muss man sich folgendes merken. Gedärme werden natürlich, wenn sie entleert werden, viel kleiner als sie früher im Bruchsack selbst waren, dadurch werden sie schon leichter in die Bruchpforte hineingedrängt. Sie werden immer finden,

dass ein grosser Theil der Eingeweide, und die letzte Portion immer ganz von selbst zurückschlüpft, und je mehr ein Darm mit Luft gefüllt ist, desto leichter wird er zurüchgehen; je leerer ein Darm ist, desto mühseliger ist das Zurückbringen. Bei Netzbrüchen hat man, wenn sie mit den Eingeweiden zugleich vorkommen, keine besondere Rücksicht zu nehmen, wenn dieselben nicht in immenser Dicke und Grösse daliegen, denn diese Netzpartien gehen gewöhnlich mit den Gedärmen zurück; aber wenn längere Netzstränge vorhanden sind, zapfenförmige Fortsätze desselben, so gehen sie, wenn sie auch frei sind, gewöhnlich mit den Gedärmen nicht zurück, sondern bleiben, nachdem die Eingeweide reponirt sind, noch in dem Bruchsack liegen, und man muss dann durch allmäliges Zurückschieben und Streichen gegen die Bruchpforte das Netz noch besonders in dieselbe zurückzubringen suchen. In manchen Fällen ist es da nicht unzweckmässig, wenn man den Kranken während des Zurückstreifens des Netzes stark rückwärts beugen lässt anstatt vorwärts, wie gewöhnlich angegeben wird, indem das Netz dadurch manchmal zum Theil wenigstens nach der Bauchhöhle hinein gezogen wird. Wenn Gedärme Kothmassen enthalten und mehr oder weniger davon erfüllt sind, so ist das Entleeren des Darmes oft sehr schwer; dadurch ist die Reposition immer verhindert. Bei solcher Ansammlung von Faeces (Obstruktion der Hernien), die manchmal auch mit grossen Störungen verbunden ist, muss man auf folgende Weise verfahren: Man muss den Bruch heben und am besten, was ich Ihnen nachdrücklich empfehlen muss, etwas von der Bruchpforte weg anziehen, und während dieses Anziehens den Bruch mit zwei Fingern, ohne die ganze Geschwulst zurückzuschieben, gegen die Bauchhöhle hin streifend ausdrücken, entleeren. Dabei wird man anfangs wohl manches Hinderniss erfahren. Da pflege ich immer abwechselnd an verschiedenen Stellen den Darm von der Seite her zusammenzudrücken, so dass die Geschwulst weicher wird, und wenn sie weicher geworden ist, dann streife ich nach der Bauchhöhle zu den Bruch aus, und so ist es mir öft gelungen nach halb- bis ein- und selbst mehrstündigen Manipulationen einen angeschoppten Bruch zurück zu bringen. Bei Obstruktionen, welche Verwechselung mit Incarceration hervorgerufen haben, habe ich auf diese Weise die Taxis oft vollführt. Anfangs, wenn solche Kothmassen in dem Bruch vorhanden sind, wird man sehr wenig Nachgiebigkeit fühlen, und dabei ist es gut, wenn man

diese Masse innerhalb der Gedärme selbst zusammendrückt, weichdrückt; nachdem man einigemale dieses Ausdrücken gemacht hat, wird man ein Gurren fühlen und merken, dass eine immer grössere Quantität des Inhaltes der Gedärme nach der Bauchhöhle zurückgeht, anfangs langsam, später immer mehr und mehr, ohne dass man den Bruch eigentlich gegen die Bruchpforte selbst gedrückt hat.

Dieses Anziehen der Hernie hat nun den Zweck, die Verlegung des Darmlumens durch Kothmassen, durch Schleimhautfalten, Druck von Netz- oder andern Bruchtheilen aufzuheben, und den Darm wegsam zu machen. Sie werden leicht einsehen, dass auch bei den incarcerirten Hernien dieser Zug von grossem Nutzen sein muss.

Wenn man nun einen Bruch reponirt hat, so muss man sich überzeugen, ob die Bruchpforte frei ist. Man muss nemlich mit dem Finger, so weit es möglich ist, die Haut einstülpen, und nach der Bruchpforte hin untersuchen, ob nicht in derselben, nahe an derselben noch irgend ein Eingeweide vorliegt, um dieses auch noch möglichst zurückbringen zu können. Bei denjenigen Netzhernien, welche zapfenförmige Netzstücke zeigen, nicht so Schürzen ähnlich über den Gedärmen ausgebildete Platten bilden, ist man manchmal gar nicht sicher, ob man sie reponirt hat oder nicht. Wenn nemlich diese Zapfen dünn sind, der Bruchsack mit seiner Umgebung verdickt ist, also immer noch eine gewisse Geschwulst zurückbleibt, so hat man sehr selten völlige Sicherheit. In solchen Fällen kann man sich damit helfen, dass man den Kranken einige Stunden oder Tage in horizontaler Rückenlage hält und dann nachsieht, ob man nicht noch den vorliegenden Rest der Geschwulst verkleinern, oder ganz zurückbringen kann.

In Betreff der einzelnen Hernien haben wir noch folgende Bemerkungen hinzu zu fügen.

Nabelhernien.

Was die Nabelbrüche anbelangt, so sind bei Kindern dieselben ziemlich leicht zurückzubringen, namentlich die kleinen zapfenförmigen Nabelbrüche von Haselnussgrösse, lassen sich leicht dadurch zurückbringen, dass man die ganze Geschwulst zuerst concentrisch zusammendrückt, und dann unter den Fingern die ganze Bruch-Geschwulst hin- und herschiebt; dadurch gehen die Eingeweide aus dem Bruchsack nach der Bauchhöhle zurück. Ich habe Ihnen schon bemerkt, dass

bei allen Bruchrepositionen der Bruchsack aussen liegen bleibt und nicht mit zurückgeht. Der Bruchsack ist um so fester mit der umliegenden Partie verbunden, je älter der Bruch ist, und je mehr er aus der Bauchhöhle herausgedrungen ist. Wenn Nabelbrüche mit vielem Fett bewachsen sind oder etwas grössere Netzpartien enthalten, so ist das Reponiren manchmal mit grossen Schwierigkeiten verbunden. Man muss in solchen Fällen durch das Zusammendrücken und Hin- und Herbewegen sich eben überzeugen, ob man einen Darm, der ein Gurren und Entschlüpfen fühlen lässt, bemerkt, und dann muss man eben diese Partie zurückdrängen und dann sehen, ob man das weiter vorliegende fettige Gewebe zurück zu bringen im Stande ist oder nicht. Ein wirkliches Netz, wenn es nicht so hypertrophirt ist, dass es nicht mehr durch die Bruchpforte hindurch geht, geht, wenn es sich verkleinern lässt, als eine glatte Membran in den meisten Fällen ziemlich leicht zurück. Aber wenn ein solcher Fettklumpen äusserlich sich vergrössert hat, so ist er nicht zurück zu bringen, und ist dann in vielen Fällen von einem extraperitonealen Fett, einer Hernia adiposa gar nicht zu unterscheiden, besonders, wenn noch in der Haut über denselben selbst etwas Fettgewebe liegt. Freilich ist in der Regel am Nabel selbst wenig oder gar kein Fett vorhanden, so dass in der Mehrzahl der Fälle ein subperitoneales Fett leicht zu erkennen ist. Es ist auch leicht möglich, sich zu vergewissern, wenn man die Haut darüber in Falten zu legen im Stande ist, ja nach der Dicke der Hautfalte lässt sich die Menge des unter der Haut liegenden Fettes abschätzen. Wenn man nun blos Eingeweide vor sich hat, wird man nach der Reposition sogleich mit dem Finger den Nabelring erkennen können. Da findet man manchmal eine wirklich ausserordentlich kleine Oeffnung, so dass ein Nabelbruch von der Grösse eines Hühnereies durch eine Oeffnung hindurch geht, die nicht grösser ist als der Durchmesser eines Gänsekiels, besonders wenn die Gedärme stark mit Luft ausgedehnt sind; aber in späteren Jahren entstandene Nabelbrüche zeigen meist ausserordentlich grosse Lücken, so dass man oft die zusammengelegten fünf Finger einer Hand hineinzuschieben im Stande ist. In solchen Fällen ist natürlich das Zurückhalten eines solchen Bruches von äusserster Schwierigkeit, indem die Eingeweide sogleich wieder vorfallen.

Fühlt man nun den Nabelring frei und nichts mehr in der äusserlich liegenden Tasche, welche vom Peritoneum, fibröser Haut

und Cutis gebildet wird, so weiss man, dass der Nabelbruch zurückgebracht ist, das Zurückhalten des Nabelbruches, werden wir später besprechen.

Leistenbrüche sind mitunter leicht, mitunter sehr schwer zu reponiren. Interstitielle und überhaupt kleine, wenig vorragende Leistenbrüche gehen manchmal von selbst zurück, wenn man die Kranken einige Minuten ruhig niederlegen lässt. Es verkleinert sich die Geschwulst von selbst und entschlüpft plötzlich. Eben so leicht sind sie zu reponiren. Man darf nur die Geschwulst leicht zusammendrücken und dann den Inhalt unter den Fingern nach der Bauchhöhle zu hinweggleiten lassen. Dabei mache ich Sie auf ein Phänomen aufmerksam, wodurch sie interstitielle Hernien von den häufig vorkommenden Ausdehnungen der Muskeln und Sehnenfasern unterscheiden können. Ein interstitieller Bruch hat immer mehr oder weniger einen Hals (bouteillenförmige Mündung); die Bruchpforte ist immer mehr oder weniger eng. Sie werden immer einige Zeit zum Reponiren brauchen, und wenn dieses unter Gurren gelungen ist, so verschwindet die Geschwulst wenigstens für längere Zeit. Wenn Sie aber die genannten Ausbuchtungen zusammendrücken, so verschwinden dieselben sogleich, kommen aber, so wie der Druck nachlässt, gleich wieder zum Vorschein. Beim Zusammendrücken dieser Ausbuchtungen fühlen Sie kein Gurren, kein Entschlüpfen. Dieses Gurren ist das eigentliche charakteristische Merkmal für die interstitiellen Brüche zur Unterscheidung von Ausbuchtungen. Diese Ausbuchtungen sind dasselbe, was der spitzige keilförmige Aufsatz am Bauche bei Frauen, die oft geboren haben, bei welchen die Linea alba sehr in die Quere ausgedehnt ist und schliesslich so ausgedehnt und verdünnt bleibt, dass sich ein Theil der Eingeweide vordrängt, was manchmal gerade so aussieht, als wenn ein eigener Abschnitt des Bauches auf dem übrigen Bauche vorn aufsässe.

Solche Ausbuchtungen finden sich bei einer grossen Zahl Menschen. Freilich können sie, weil sie auf einem Verdünntsein, Auseinandergezerrtsein der Wandungen beruhen, schliesslich einmal Veranlassung zu Hernien geben, sind es aber noch lange nicht. Sie werden in der gerichtsärztlichen Praxis oft solche Ausbiegungen sehen, die für Hernien ausgegeben werden, wobei meist Jemand angeschuldigt wird, durch Stoss, Schlag etc. den vermeintlichen Bruch erzeugt zu haben.

Auch bei Assentirungen werden solche Ausbiegungen der Bauchwand für Brüche ausgegeben.

Wenn eine Scrotalhernie grösser ist, so ist dieselbe manchmal schon schwierig zu reponiren. Man macht dieselbe Manipulation, wie schon angegeben wurde, man hebt das Scrotum auf, drückt es zusammen und entleert den Inhalt. Kann man das nicht durch concentrische Zusammendrückung, so ziehe man den Bruch ab, schiebe ihn hin und her; dadurch entleert sich oft der ganze Inhalt in die Bauchhöhle, und man kann schliesslich den Bruch zurückbringen.

Dabei sind einige besondere Fälle zu berücksichtigen: Wenn sehr viele von den Eingeweiden vorliegen und namentlich, wenn zugleich eine grosse Bruchhöhle vorhanden ist, kann es geschehen, dass wenn man einen Theil der Geschwulst entleert und bis zur Bruchpforte zurückgebracht hat, ein anderer oft grösserer Theil immer wieder daneben zurückkehrt. In solchen Fällen kann es nöthig sein, sich durch einen Gehülfen unterstützen zu lassen. Ueberhaupt soll, wenn man die Geschwulst nicht vollständig mit beiden Händen comprimiren, wenigstens nicht ganz umgreifen kann, ein Gehülfe mithelfen; es müssen allmälig concentrische Compressionen, verschiedene Bewegungen nach allen Seiten, Anspannen, Zurückdrängen vorgenommen, und das so lange wiederholt werden, bis allmälig der Bruch zurückgegangen ist.

Wenn Darmschlingen ein sehr langes Gekröse haben, und dieselben dabei leer sind, so ist das Reponiren sehr schwierig. Ja ich habe Ihnen gesagt, dass es Fälle gibt, wo man die Reposition in einer Sitzung gar nicht machen kann. Ich sah Fälle, wo solche Schlingen für angewachsen galten, und dann nach Monaten noch unter günstigen Umständen doch reponirt wurden. Das sind die Fälle, von denen die alten Chirurgen gesagt haben: Wenn man durch Ruhe, warme Ueberschläge und fleissige Manipulationen eine irreponibele Hernie lange Zeit behandelt, kann man sie in eine reponibele verwandeln. Diese Worte enthalten eine wahre Beobachtung, aber wenn wir das festhalten, was wir überhaupt von irreponibelen Hernien gesagt haben, so können wir diesen Satz nicht dem Wortlaute nach annehmen; eine irreponibele Hernie, welche doch zurückgeht, ist ein Unding.

Bei Femoralhernien gelten ganz dieselben Grundsätze, wie bei Umbilical- und Leistenhernien; nur ist zu bemerken, dass dieselben äusserst selten gross sind, sehr selten nur einen Durchmesser

von 3 oder $3^1/_2$" bekommen, indem ihre gewöhnliche Grösse nur die einer Wallnuss oder eines Borsdorfer Apfels beträgt. Noch viel seltener sind Femoralhernien zu finden, die wie die Scrotalhernien weit vordringen und am Schenkel eine grössere Strecke herabgehen.

Um ihre Reposition zu bewerkstelligen, drückt man sie ebenfalls zusammen und sucht den Inhalt zu entleeren. Geht das nicht leicht, so schiebt man die Hernie hin und her nach verschiedenen Seiten hin, während man sie dabei beständig comprimirt; auf diese Weise wird man, während man die Hernie gerade streckt, das Zurückschlüpfen des Darminhaltes und später des Darmes selbst bewerkstelligen.

Die *Hernia foram. oval.* soll man ebenso reponiren, wie die H. femoralis. Die Geschwulst ist aber von dicken Muskelmassen bedeckt und weit weniger zugänglich; wie kann man sie daher zusammendrücken und zurückschieben? Ich glaube an keine Reposition einer H. obturatoria, vielleicht, dass ein selbstständiges Zurückschlüpfen derselben vorkommen kann. Ich habe noch nie eine grosse H. for. oval. an Lebenden gesehen, auch keine diagnosticirt.

Man hat vorgeschlagen, weil der M. pectineus, wenn er nicht sehr atrophirt ist, die Geschwulst verdeckt und unzugänglich macht, dieselbe durch die Bauchhöhle zu reponiren, also die Gedärme vielmehr hineinzuziehen, etwa vom Mastdarm oder der Vagina aus. Das ist allerdings auch leichter gesagt als gethan; insbesondere wird sich, namentlich bei einer incarcerirten Hernie, Niemand dazu so leicht entschliessen können, weil man eben in der Mehrzahl der Fälle bei H. for. oval., wenn man sie erkennt, vermuthen muss, dass sie sich im Zustande der Einklemmung oder Ulceration befindet; denn eher erkennt man sie gewöhnlich gar nicht. Wenn Sie einmal, meine Herren! eine H. for. oval. diagnosticirt haben, können Sie eine der vorgeschlagenen Curmethoden versuchen, ich glaube aber nicht, dass Sie je in diese Lage kommen werden.

Dann ist noch zu erwähnen die *Hern. ischiadica* und *perinealis.* Ihre Reposition besteht in denselben Manipulationen: Man drückt sie zusammen, entleert den Inhalt, und indem man die Geschwulst zusammendrückt und hin und her bewegt, lässt man sie nach der Bauchhöhle zu entschlüpfen. Das ist bei der Hern. perinaealis oft gar nicht schwer, aber bei der H. ischiad. ist es ziemlich mühselig, indem der Glutäus max., der über der Geschwulst liegt, die Reposition verhindert.

Ueberhaupt glaube ich, dass wenn nicht eine immens grosse Geschwulst bei einer H. ischiad. vorhanden ist, nicht leicht an eine erfolgreiche Reposition gedacht werden kann.

Was vollends die innerlich vorkommenden Hernien und Incarcerationen betrifft, so kann von einer Reposition derselben selbstverständlich keine Rede sein.

Bruchbänder.

Wir gehen jetzt zu den Bruchbändern über. Ich habe Ihnen gesagt, dass zur palliativen Cur der Brüche die Anlegung der Bruchbänder (Bracheria) gehört oder das Zurückhalten des Bruches mittelst derselben. Das Wesentliche eines jeden Bruchbandes besteht darin, dass an der Stelle, wo der Bruch zurückgehalten werden soll, also an der Bruchpforte, ein meist gepolsterter Ballen aufliegt, der durch einen Gurt um den Leib befestigt wird. Man hat noch jetzt zweierlei Formen von Bruchbändern; die sogenannten Gurtenbruchbänder und Federbruchbänder. Gurtenbruchbänder sind solche, deren um den Leib gehender Gurt einfach aus einem weichen Bande besteht. Diese Bänder haben aber den ausserordentlichen Nachtheil, dass sie sich unendlich leicht verschieben, und dass sie bei den verschiedenen Ausdehnungen des Unterleibs nicht nachgeben und desshalb entweder überhaupt nie fest anliegen und den Bruch dadurch nicht gehörig zurückhalten können, oder, wenn sie genauer anliegen, bei Bewegung des Unterleibs leicht verschoben werden.

Die Federbruchbänder (Fig. 36), welche von *Peter Camper*, einem holländischen Chirurgen und Anatomen, im vorigen Jahrhundert

Fig. 36.

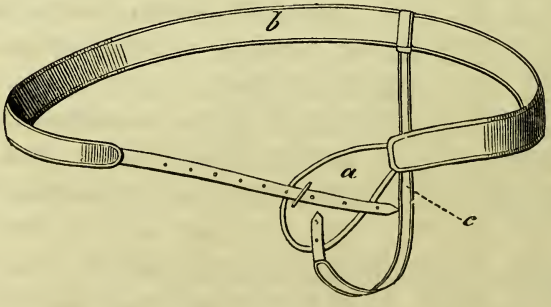

a Pelotte. *b* Leibriemen. *c* Schenkelriemen.

erfunden wurden und jetzt fast ausschliesslich im Gebrauche sind, bestehen aus folgenden Haupttheilen: Vor Allem die Pelotte *(a)*, welche den Bruch zurückhalten soll, und dem Leibriemen *(b)*, welcher ungefähr zur Hälfte eine spiralförmig zusammengedrehte Stahlfeder enthält, während der andere Theil des Leibriemens frei und weich gepolstert ist und in einen Riemen ausläuft, der Löcher enthält, welche an eine Niete an der Pelotte befestigt werden. Die Pelotte selbst hat meist ein eisernes Gestell aus einer dünnen Eisenplatte bestehend, an der sich für specielle Hernien mancherlei Vorrichtungen vorfinden, z. B. noch besondere Spiralfedern, kleine aufsitzende Pelotten u. s. w. Ausserdem die Polsterung; diese besteht entweder aus Rosshaar oder dichter feiner Watte oder, wie man dies in neuester Zeit versucht hat, aus Luft, indem man nemlich den Ueberzug der Pelotte durch Aufblasen von der Eisenplatte entfernt hat. Das Letztere ist sehr unsicher und unzweckmässig. Die eben beschriebene Construction einer Pelotte aus einem Gestell von Eisenblech und einer Polsterung ist die gewöhnliche, jedoch hat man auch Pelotten ganz von Holz, Elfenbein oder Horn, auch von Cautschuk; diese Modificationen sind aber nur für gewisse Zwecke von Nutzen, wovon Sie noch bei der speciellen Betrachtung der Bruchbänder hören werden. Die gewöhnlichen Bruchbänder aber sind aus weichem Leder, welches das Stahlgestell umzieht. Die Bruchbänder müssen je nach den Localitäten, wo man sie anwendet, sehr verschieden sein und sehr mannigfaltige Modificationen haben, je nachdem man diesen oder jenen Bruch zurückzuhalten beabsichtigt. Im Allgemeinen lässt sich über die Anlegung und Anwendung der Bruchbänder nicht viel sagen, wenn man nicht immerwährend in das Specielle übergreifen will. Es ist nur im Allgemeinen über die Bruchbänder das zu erwähnen, dass ein Bruchband keinen andern Zweck zu erreichen im Stande ist, als den von der Peripherie nach der Tiefe hin auf die Bruchpforte zu drücken. Bei den einzelnen Brüchen nun kann man dadurch verschiedene Nebenzwecke erreichen; die Bruchpforte selbst verlegen, oder den Bruchsack gegen resistente Theile hin comprimiren und dadurch das Eintreten von Eingeweiden in denselben verhindern. Ein Bruchband kann allerdings unter Umständen, wenn der Druck desselben so gross ist, dass er eine Verwachsung des Bruchsackes hervorbringt, eine radicale Heilung einer Hernie erzielen; aber das ist so ausserordentlich selten und so ausser

aller Berechnung, dass man mit den Bruchbändern diesen Zweck eigentlich, mit Ausnahme der angebornen Hernien kleiner Kinder, nie zu erreichen strebt; dies tritt nur zufällig ein. Allein auch jener erwähnte Zweck, den Bruch zurückzuhalten, also die palliative Hülfe, ist nicht immer so leicht zu erreichen. Alle Bruchbänder, wie wir sie jetzt haben, sind unvollkommen und mangelhaft, wie die vielfachen Modificationen, die daran gemacht wurden und noch gemacht werden, am besten beweisen. Man kann sich, um zweckmässig ein Bruchband anzuwenden, wirklich nur an den gegebenen speciellen Fall halten. Es wird ein grosser Missbrauch vom Publikum getrieben, indem es sich die Bruchbänder so ohne Weiteres in den Handschumacher-Läden kauft und selbst anlegt. Es gibt Fälle, wo man Jahre lang an einem Bruchbande modificiren muss, bis es endlich einmal vollkommen passt; ja ein vollkommen passendes Bruchband kann nach einiger Zeit nicht mehr passend sein, indem Veränderungen an dem Bruchsacke oder der Umgebung stattgefunden haben. Desshalb ist es wirklich von grosser Wichtigkeit, dass gerade kenntnissreiche Aerzte sich mit dem Problem der Bruchbänder befassen, nicht blos Bandagisten oder gar ungeprüfte Handschuhmacher und dergleichen Leute. Es gehört nothwendig dazu, dass man den Bruch sehr genau untersucht, versteht und danach die Modification einrichtet.

Wir wollen nun die Bruchbänder speciell durchnehmen und zuerst zu deren Anwendung beim Nabelbruch übergehen. Man wendet sie erst an bei später entstandenen und bei Nabelbrüchen Erwachsener. Bei Nabelbrüchen kleiner Kinder legt man nicht gerne wirkliche Bruchbänder an, namentlich wenn die Brüche klein sind, weil der Gurt den verhältnissmässig grossen Bauch der Kinder eben doch zu sehr drückt, und die Pelotte zu leicht abgleitet. Das Zweckmässigste ist, dass man einen Charpieballen oder Flanellscheiben entweder von gleicher Breite oder so an Durchmesser abnehmend, dass sie aufeinander gelegt einen abgestutzten Kegel bilden, mit dem kleineren Kreis auf den Bauch auflegt und mit einem Heftpflasterstreifen, der zwei Drittel oder drei Viertel des Umfanges vom Bauche einnimmt, befestigt. Keinesfalls soll der Pflasterstreifen über die Wirbelsäule hinüber gehen, weil er die Expansion des Unterleibes beim Athmen hindert. Wenn die Oeffnung etwas grösser ist, kann man einen solchen langen und hohen Zapfen von Flanellscheiben bilden,

dass ein Theil etwas in die Bruchpforte hineinragt. Man hat früher auch angerathen, die Hälfte einer Nussschale als Pelotte zu benützen, man kann dies thun, nur muss die Schale etwas eingewickelt werden; über das Ganze wird wieder ein Pflasterstreifen gelegt, das ist viel besser als die Gurten. Dass bei den Nabelstrangbrüchen neugeborener Kinder nichts angelegt werden kann, versteht sich von selbst; diese Kinder leben auch nicht lange nach der Geburt. Bei den Bruchbändern, welche bei später entstandenen Nabelbrüchen angewendet werden, besteht ber Gurt meist nur aus elastischen Geweben ohne Stahlfeder.

Die Pelotte der Nabelbruchbänder bei Erwachsenen (Fig. 37) ist meistens etwas grösser, als die Bruchpforte es erheischen würde, indem die Umgebung auch noch fixirt werden muss wegen der Bewegungen, denen die ganze Bruchpforte mit der Bauchwand ausgesetzt ist. Die Pelotten müssen manchmal sogar stark konisch sein, so dass ihre Spitze gerade so eng sein muss, wie die Bruchpforte, und in diese hineingetrieben werden muss; von der Grösse der Bruchpforte hängt dann auch die Grösse der Pelotte ab. Bei etwas vertieftem Nabelringe macht man Holzpelotten, in deren Mitte eine halbkugelförmige, convexe Pelotte vorspringt. Nun aber wissen Sie, dass die Nabelgegend bei allen Erwachsenen, namentlich etwas älteren Menschen, etwas weniger vortritt als die untere Schmerbauchgegend, so dass die Epigastricalgegend etwas weiter rückwärts gegen die Wirbelsäule liegt, und eine sanfte Neigung des Unterleibs gegen die Epigastricalgegend hin besteht. Nur bei mageren jüngeren Personen hat der Unterleib eine mehr concave Form. In Folge jener Neigung gleitet die Pelotte in den meisten Fällen wegen der Ausdehnung der unteren Schmerbauchgegend beim Athmen bald nach ihrer Anlegung nach oben gegen die Magengend hinauf. Man hat diesem Uebelstande auf mehrfache Weise abzuhelfen gesucht; die eine Modification ist die, dass man an der Bauchseite der Pelotte Spiralfedern angebracht hat (Fig. 38);

Fig. 37.

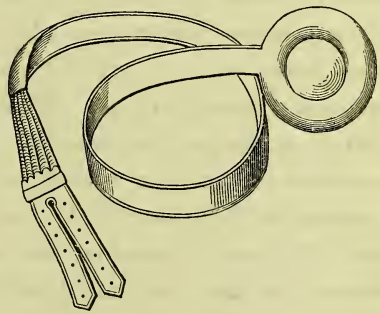

Fig. 38.

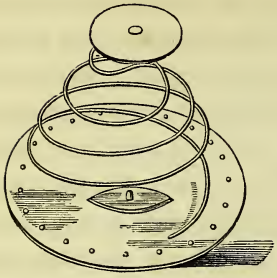

das wäre ganz zweckmässig, wenn sich beim Athmen nur der Brucksack ausdehnen würde, aber es dehnt sich ja der ganze Unterleib aus. Viel besser ist es umgekehrt, wenn man die Pelotte fest und den Gurt elastisch macht. Das hat man auch vielfach versucht und hat ausserdem, um das Verschieben des Bandes zu erschweren, dasselbe breiter gemacht, um eine grössere Berührungsfläche zu bekommen. Auch das hat sich in vielen Fällen nicht als ausreichend erwiesen. Man ist endlich dahin gekommen, dass man, wenn man mit nichts Anderem ausreichen konnte, Achsel- und Schenkelriemen anbrachte oder ganze Leibchen um den Bauch bildete und innerhalb dieser Leibchen die Pelotte anbrachte; das ist ein sehr zweckmässiges und in manchen Fällen (besonders bei Hängebauch, wie dies bei alten, früher fetten oder oft entbundenen Frauen, oder nach einem Ascites vorkommt) unentbehrliches Mittel, man kann dadurch die Pelotte wirklich an ihrem Orte erhalten. Diese Leibchen sind sehr schwer zu machen; wenn man nemlich in aufrechter Körperstellung ein noch so passendes Leibchen formirt, so wird, wenn sich der Kranke niedersetzt, die ganze Spannung der vorderen Fläche des Leibchens aufgehoben, so dass man mit dem Finger zwischen demselben und der Bauchdecke eingehen kann, und in solchen Fällen verschiebt sich die Pelotte immer wieder. Ich hatte eine hiesige alte Frau in Behandlung, bei der sich eine breite, feste, panzerförmige Pelotte, die die ganze vordere Fläche des Bauches einnahm und durch ein breites Stück Gummigewebes festgehalten wurde, unter allen versuchten Bandagen am besten bewährte.

Alle Bruchbänder hatten ihr nichts genützt, so dass sie schliesslich den Bruch sich selbst überliess; dabei bildete sich aber eine förmliche Eventration, die Verdauung wurde aufs äusserste gestört, das Genossene wieder erbrochen, und sie magerte zum Scelett ab. Nach Anlegung des erwähnten Leibchens oder besser Panzers wurden die Verdauungsstörungen wieder völlig aufgehoben, sie bekam enormen Appetit und wurde sogar wieder fettleibig. Unter den Panzer legte ich einen Conus aus Flanellscheiben formirt, welcher etwa eine Höhe von fünf Zoll hatte; dieser Zapfen wurde, nachdem der

Bruch zurückgebracht war, (was eine gute Stunde dauerte) angelegt, und darüber kam an der vorderen Seite der Kürass, an der hinteren Seite war ein elastisches etwas nachgiebiges Gewebe.

Nun kann es aber auch Brüche geben, wo das nicht anwendbar ist, z. B. bei einem dicken, fettleibigen Menschen mit eingezogenem Nabel und faustgrosser Nabelhernie, da muss man einen einfachen Gurt, der sich in das Fett ganz gut eindrücken lässt, und eine tief hineinragende Pelotte anlegen. Hiebei ist besonders wichtig, keinen Theil im Bruchsacke zurück zu lassen, bevor man das Bruchband anlegt. Bei angewachsenen Nabelbrüchen, wovon wir später sprechen wollen, muss man wieder ganz eigene Bandagen formiren lassen, welche nur das Zerren an den Eingeweiden verhindern.

Ganz in derselben Weise wie bei Nabelbrüchen muss bei den Brüchen der linea alba verfahren werden, nur muss ich Ihnen bemerken, dass die epigastrischen Brüche viel schwerer zurück zu halten sind als die hypogastrischen. Bei den ersteren habe ich immer die Pelotte mit Heftpflastern befestigen und über diese erst einen Gurt von Gummi legen müssen; bei einem Kinde musste ich sogar ein Tricot-Leibchen machen lassen, das unten in eine kurze Hose endigte.

Nun kommen wir zu den Leistenbruchbändern. Die gewöhnlichsten Leistenbruchbänder (Fig. 36.), die nur für eine Seite passenden einfachen, sind die etwas modificirten Camperischen Bruchbänder. Die Federn der Camper. Bruchbänder gingen bis an die Pelotte um den Leib herum. Man hat das aufgegeben, weil es doch zu sehr drückt, und ist bei den jetzt gebräuchlichen Bruchbändern nur ein Theil des Leibriemens mit der Feder ausgestattet. Das Charakteristische des Leistenbruchbandes ist, dass die Pelotte etwas oval und vom Hals der Feder etwas abgezogen sein muss, doch weniger, als dies bei der Schenkelhernie nöthig ist, welche viel tiefer heraustritt. In der aufrechten Stellung steht nemlich die äussere Mündung des Leistenkanals tiefer als die Aushöhlung des Kreuzbeins; über dieses und zwischen der Crista ilei und dem Trochanter muss der Leibgurt laufen; desshalb muss die Feder so spiralförmig gebogen sein, dass ihr freies Ende höher steht als das Ende, wo die Pelotte angebracht ist (der sogenannte Hals).

Ausser dem Leibriemen haben die meisten Bruchbänder noch den sogenannten Schenkelriemen (Fig. 36. c.); derselbe hat an einem Ende

eine Oehr oder Schleife, mit welcher er an den Leibriemen angeschoben wird, am anderen Ende ist ein steiferes Stück Leder angenäht, welches zur Befestigung des Schenkelriemens an dem unteren Knopfe der Pelotte dient. Dieser Riemen läuft von der Kreuzbeingegend an der Innenseite des Schenkels herum zur Pelotte. Sein Zweck ist das Aufwärtsgleiten und Verschieben der Pelotte zu verhindern.

Die Anlegung eines solchen einfachen Bruchbandes geschieht folgendermassen. Man bringt den Bruch zurück und überzeugt sich, ob wirklich kein Theil desselben mehr aussen ist, dadurch, dass man den Finger auf die Bruchpforte auflegt und den Kranken husten und in die Faust blasen, dann einige Schritte machen lässt. Wenn man dann merkt, dass die Eingeweide zwar an die Bruchpforte anprallen, aber nichts mehr hervorschlüpft, so legt man das Bruchband an. Man kann, wenn der Kranke zur starken Transpiration geneigt ist, der Reinlichkeit halber ein Fleckchen Leinwand oder besser feinen Flanell unter die Pelotte legen, wodurch Eczeme und Excoriationen verhütet werden, zu welchen der Schweiss und Hautschmeer Veranlassung geben können. Man legt das Bruchband in liegender Stellung an, legt die Pelotte fest auf die Bruchpforte auf, d. h. sie muss mit ihrem inneren breiten Ende die äussere Oeffnung des Leistenkanales verschliessen und den Bruchsackhals comprimiren. Dies ist eine Conditio sine qua non; soll dies aber die Pelotte bewirken können, so muss die untere Ecke der Pelotte auf dem Theil des Schambeines, der zwischen tuberculum pubis und der Symphyse liegt, d. h. (anatomisch ausgedrückt) auf der unteren inneren Begrenzung der Leistenspalte aufliegen. Diesen eben ausgesprochenen Grundsatz stellte *G. Richter* auf, und ich habe mich vielfach in der Praxis überzeugt, dass er vollkommen praktisch, ja nothwendig ist. Sie werden in den meisten Büchern lesen, dass das Bruchband resp. Pelotte nie auf den Schamknochen aufliegen darf, sondern nur den Leistenkanal comprimiren müsse. Ich war früher auch ein Anhänger dieser Ansicht, habe sie aber aufgegeben, und lege nur bei interstitiellen Brüchen Pelotten an, die bloss den Leistenkanal comprimiren. Erinnern Sie sich wie verändert der Leistenkanal bei alten Brüchen ist; es ist gar kein Kanal da, sondern ein grosses Loch, und wenn sich dabei die Pelotte nicht an den Knochen stützt, so geht der Bruch unter der Pelotte immer hervor. Aber auch bei langhalsigen Leistenbrüchen muss die Leistenspalte ganz verlegt werden; eine Compression des

Kanales allein nützt bei completen Brüchen gar nichts. Den Leibriemen zieht man genau zwischen Crista ilei und Trochanter herum, dann lässt man den Kranken aufstehen und legt den Riemen so in den Hacken ein, dass das Bruchband bequem, und ohne nachtheiligen Druck zu üben, aufliegt und keine Bewegung des Körpers hemmt. Dann führt man den Schenkelriemen zwischen dem Oberschenkel und Perineum durch und hängt ihn in den unteren Knopf der Pelotte. Die Schleife des Schenkelriemens, d. h. das Ende, mit dem er am Leibriemen befestiget ist, muss genau der Symphysis sacro-iliaca entsprechen. Manchmal werden Sie es mit widerspänstigen Personen zu thun haben, die das Bruchband immer über der Crista ilei auflegen wollen, weil es da weniger drückt. Ein so angelegtes Bruchband wird aber nie den Bruch zurückhalten, weil die Pelotte von dem Leistenkanale weggerückt ist.

Man hat in der neuesten Zeit auch Bruchbänder, welche nur aus Pelotte und Leibriemen bestehen; wenn das Bruchband gut passt, kann man damit ausreichen. Eine besondere Art ausgezeichneter Bruchbänder haben namentlich die Engländer. Dieselben haben nicht einmal einen Riemen, sondern bestehen einfach aus einer Feder, aus einer vorderen und hinteren Pelotte, und werden einfach wie eine Klammer angelegt. Sie müssen aber so genau gearbeitet sein und desswegen so theuer zu stehen kommen, dass ich überzeugt bin, dass bei uns nicht viele Menschen sich finden werden, die sich ein solches Bruchband anschaffen.

Hat ein Mensch zwei Brüche, so legt man ein doppeltes Bruchband an, aus zwei Pelotten und zwei Federn bestehend, die hinten durch ein Stück Leder oder einen in Schnallen angehängten Riemen verbunden sind. Es ist viel besser, wenn die zwei Pelotten isolirt sind und durch einen Riemen verbunden werden (Fig. 39 und 40), als dass beide Pelotten durch ein festes Mittelstück verbunden gewissermassen eine Pelotte darstellen (Fig. 41), da sich letztere zu leicht verschieben.

Fig. 39.

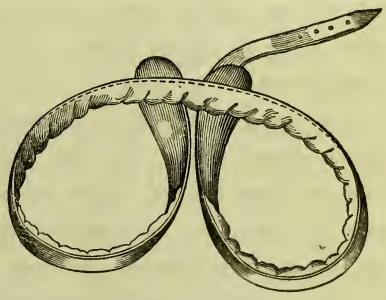

Fig. 40.

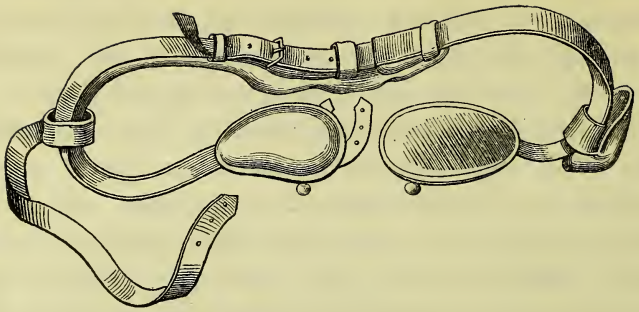

Fig. 41.



Die meisten Leistenbruchbänder haben den grossen Nachtheil, dass sie sich leicht verschieben, auch wenn sie ursprünglich ganz fest anpassen. Wenn die Pelotte etwas gross ist, so wird sich ein Mensch nur etwas rasch niedersetzen dürfen, und die Pelotte liegt nicht mehr an ihrem Platze. Ist sie einmal über die Leistenöffnung hinaufgetreten, so geht sie nicht mehr zurück, und das Bruchband muss neu angelegt werden. Desshalb vorzüglich hat man den Schenkelriemen angebracht, und das reicht auch meistens aus, obwohl behauptet worden ist, dass der Schenkelriemen ganz überflüssig sei; denn wo man den Schenkelriemen vorn anzieht, zieht man damit den Leibriemen hinten herunter, so dass dadurch nichts gewonnen ist. Dies ist ein nicht ganz stichhaltiger Einwurf. Der Schenkel-

riemen soll nicht stark angezogen werden; wenn man auch einen Schenkelriemen sehr mässig anzieht, wirkt er doch, freilich ist er für die Kranken, besonders im Sommer, lästig. Es gibt auch Fälle, wo ein Leistenbruchband die Bruchpforte gar nicht einmal verlegen hann, und immer ein Theil unbedeckt bleibt. Das ist nemlich in jenen Fällen, wo die Convergenz der horizontalen Schambeinäste sehr gross ist, das Becken an der Symphyse einen scharfen Winkel macht, das Tuberc. pub. etwas weiter zurücksteht als der innere Rand der Symphyse; dadurch geschieht es, dass die Pelotte immer auf der Symphyse und der Columna interna der Leistenspalte oder gar ganz über der äusseren Oeffnung des Leistenkanales aufliegt, das Tuberc. pub. und die Columna externa aber von der Pelotte entfernt liegen, und hier schlüpft der Bruch leicht unter der Pelotte hervor.

Wir werden bald eine Reihe von Modificationen kennen lernen, welche alle dazu angethan sind, diese Unzulänglichkeiten eines Bruchbandes zu beseitigen; aber Sie werden aus alle dem ersehen, dass man eine möglichst vollständige Genauigkeit nur im concreten Falle erzielen kann, nämlich durch immer fortgesetzte Beobachtungen und danach eingerichtete Modificationen.

Ausser der leichten Verschiebbarkeit gibt es aber noch mancherlei andere Uebelstände der Bruchbänder. Wenn ein Bruchband gut anliegt, so muss es mit seinem vorderen dicksten Ende die Leistenspalte ganz bedecken und den Bruchsack gegen den Knochen drücken. Da die Bruchbänder hauptsächlich an der Scrotalmündung den Bruchsack gegen den Knochen comprimiren, so geschieht es häufig, dass der Samenstrang einem unleidlichen Druck ausgesetzt wird. Dadurch, dass derselbe manchmal unter der Pelotte weggleitet, wird durch die Cohäsion desselben mit dem Bruchsack auch letzterer verzerrt, so dass der Bruchsack nicht mehr unter dem breitesten und dicksten, sondern seitwärts unter dem schmälsten Theil der Pelotte liegt, wodurch das Eintreten neuer Darmschlingen in den Bruchsack ermöglicht wird. Um dies Alles zu verhüten, hat *Scarpa* zuerst am unteren Rand der Pelotte einen Ausschnitt machen lassen, welcher den Samenstrang aufnehmen, ihn vor Druck schützen, zugleich aber durch sein genaues Anliegen das Austreten von Darmschlingen verhindern sollte; aber man ging wieder davon ab und zwar desshalb, weil man von vornherein nie genau die richtige Stelle für den Ausschnitt treffen konnte. Wie Sie wissen, hängt es von der Stärke des Auseinander-

weichens der Columnae ab, an welcher Seite der Samenstrang mehr zu liegen kommt; ist nemlich die Columna externa stark nach aussen gerichtet, das Tuberculum mehr nach rückwärts gerichtet, so liegt der Samenstrang mehr nach aussen. Wenn in einem solchen Falle der Ausschnitt zu weit nach innen läge, so müsste durch jene Modification mehr geschadet als genützt werden.

Eine anderweitige Modification der Bruchbänder ist folgende: Man hat gesucht, die Pelotte vom Leibriemen in ihrer Lage unabhängig zu machen und zwar zunächst dadurch, dass man die Pelotte mit dem Leibriemen nicht fest, sondern im Nussgelenke beweglich vereinigte.

Diese Bruchbänder haben allerdings einige Bequemlichkeiten, z. B. die, dass beim Ausdehnen und Zusammensinken der Bauchdecken die Pelotte immer gleich gut anliegt, aber beim Husten, Niessen u. s. w. kann bei der grossen Beweglichkeit die Pelotte leichter verschoben werden und etwas von Baucheingeweiden unter dem Bruchbande hervorkommen. Das Verschieben der Pelotte nach oben kann durch diese Einrichtung nicht verhindert werden, denn beim Niedersitzen wird durch den Schenkel die Pelotte hinaufgerückt, nicht der Leibriemen; dieser folgt dem Zuge der Pelotte. Ein berühmt gewordenes Bruchband dieser Art ist das von *Salmon* (Fig. 42); es besteht aus einer grossen langen Leibfeder, an deren vorderem Ende eine runde im Nussgelenke bewegliche Pelotte sich befindet, am andern Ende der Feder ist eine nicht bewegliche Pelotte, die auf das Kreuzbein zu liegen kommt. Die Feder geht über die gesunde Seite und den gesunden Leistenkanal über den Schamberg weg. Man hat dadurch die Verschiebbarkeit zu beseitigen gesucht; allein es ist ausgemacht, dass das *Salmon*'sche Bruchband seinem Zwecke nicht entsprochen hat, indem es eben so verschiebbar ist, wie alle andern.

Fig. 42.

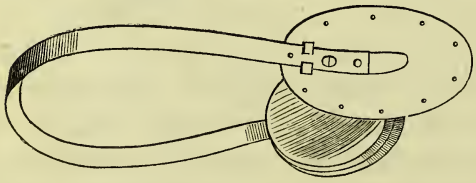

Eine andere Art, die Pelotte von den Bewegungen des Leibriemens unabhängig zu machen, ist die, dass man den Leibgurt an das eine Ende einer Spiralfeder befestiget, das andere Ende der Spiralfeder

ist an der Pelotte befestigt (Fig. 43). DieseEinrichtung ist sehr gut, namentlich liegen diese Pelotten beim Ausdehnen und Einsinken des Unterleibes besser an als die *Salmon*'schen Pelotten, und auch besser als diejenigen Pelotten, welche die Spiralfeder an der Innenseite haben, wie Sie dies bei den Nabelbruchbändern gesehen haben.

Fig. 43.

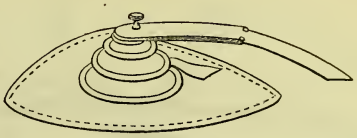

Man hat dann auch von Seite der Anhänger *J. Richter*'s finden wollen, dass die gewöhnliche Pelotte nicht so sehr auf den ganzen Leistenkanal als nur auf die äussere Mündung drücke, und hat gemeint, man müsse die innere Mündung und den Kanal noch ganz besonders comprimiren; desshalb hat man an dem Theile der Pelotte, welcher dem Leistenkanale entspricht (etwa der obere Rand), einen länglichen Vorsprung angebracht. Allein man weiss nicht, wie lang der Leistenkanal im gegebenen Fall ist; gerade bei alten Hernien besteht kein Leistenkanal mehr, sondern der ganze Kanal ist so ausgedehnt und verschoben, dass nur ein grosser Ring vorhanden ist. In solchen Fällen nützt diese Art von Bruchband nichts; aber auch bei langhalsigen, äusseren Leistenhernien ist der Nutzen sehr problematisch, da der Leistenkanal gegen die Bauchhöhle zu keine resistente Wand hat, gegen welche er angedrückt werden könnte.

Sie haben gesehen, dass keine der bekannten Modificationen dem Verschieben der Pelotte nach oben beim Niedersitzen vollkommen entgegenwirkt. Ich habe eine Idee, welche, wenn sie ausführbar ist, das Vollständigste in dieser Beziehung liefern würde; indem dadurch das Verschieben nach oben verhindert würde. Die Hauptschwierigkeit in der Herstellung dieses Bruchbandes ist die Polsterung der Pelotte, die keiner unserer Bandagisten zuwege brachte. Ich will Ihnen das Gestell dieser Pelotte auseinandersetzen (Fig. 44): Ein schmaler Streifen Eisenblech liegt fest in der Verlängerung der Feder; es ist der obere Theil der Pelotte. Am Hals dieser Pelotte sind Charnier-Gelenke, und an diesen plattgedrückte Eisenstückchen mit der Fläche nach oben und unten gerichtet. Diese Blättchen werden durch zwischenliegende S-förmige Stahlfedern auseinander gehalten, durch Zusammendrücken der dünnen Federn werden die Blätter einander genähert und

Fig. 44.

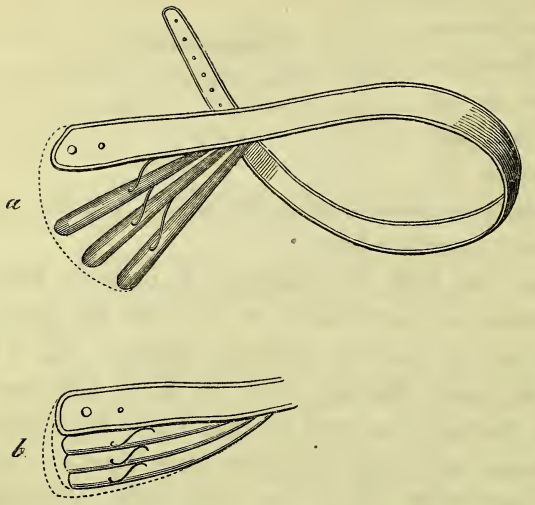

a Pelotte bei aufrechter Stellung.
b beim Sitzen des Patienten.

dadurch der Durchmesser der Pelotte verkleinert, ohne dass der obere Rand der Pelotte verrückt würde. Wenn der Druck von unten (z. B. beim Niedersetzen der Druck der Oberschenkel) aufhört (wie beim Aufstehen), sodrängen die Federn die Pelotten-Rippen wieder auseinander und die Pelotte liegt wieder gut an. Wenn das ausführbar ist, und dazu noch an der innern Seite die Polsterung durch eine leichte Spiralfeder gehoben wird, so ist das das Vollständigste, was sich erreichen lässt. Am auffallendsten würde dies bei Schenkelhernien sein, wo es ausgemachte Thatsache ist, dass ein Bruchband, so wie sich der Kranke setzt, nach oben von der Bruchpforte weg verschoben wird, während beim Aufstehen die Pelotte nicht mehr in ihre alte Lage zurückgehen kann. Sie sehen also die ungeheueren Schwierigkeiten, welchen man beim Anlegen eines Bruchbandes ausgesetzt ist.

Bei grossen Brüchen, wo eine grosse Scrotalöffnung da ist, und wenn die Schambeine etwas stark nach rückwärts und oben laufen, da kann man den Bruch oft gar nicht zurückhalten, er tritt immer am untern Rande der Pelotte hervor. Dagegen hat man eine Menge Modificationen angegeben: 1) Gehört daher die Verdickung des unteren Randes der Pelotte. 2) Kann man die Pelotte durch ein Zahnrad und eine Feder beweglich machen, so dass der Kranke die Pelotte selbst bewegen kann, ohne am Leibriemen etwas zu ändern. Diese Möglichkeit ist dadurch gegeben, dass an dem Zahnrad eine Feder eigreift (Fig. 45). Man kann durch Druck auf den Schnabel der Pelotte den unteren Rand derselben fester andrücken, und durch die

Stellfeder bleibt die Pelotte in dieser Lage, wenn sich der Patient niedersetzen will; oder wenn nach einer Mahlzeit die Bauchdecken etwas gehoben sind, so kann man den Druck des unteren Pelottenrandes dadurch beseitigen, dass man auf den Drücker der Stellfeder drückt, diese aus dem Zahnrade hervorhebt und die Pelotte in der entgegengesetzten Richtung um die Achse dreht, wodurch der untere Rand abgehoben wird. Diese Dinge haben einen grossen Nachtheil. Es überzieht nemlich das Leder die Federn, und da kann es leicht geschehen, dass sie sich einklemmen und rückwärts gehen. Dazu ist die Federkraft von vielen Zufälligkeiten abhängig, und wie leicht kann es geschehen, dass die Stahlfeder bricht. Dies hat man wohl schon eingesehen und daher keine Feder als bewegendes Moment angebracht, sondern eine ewige Schraube (Fig. 46). Diese Modification ist schon desshalb besser, weil man jeden möglichen Grad der Verschiebung vornehmen kann. Allein auch das ist oft ein gefährliches Spielzeug in den Händen mancher Menschen, und die meisten Aerzte sind in ihrer Praxis von dieser Modification zurückgekommen. Alle diese beschriebenen Einrichtungen zur Verhütung des Hervortretens des Bruches unter der Pelotte sind bei Weitem nicht so gut als folgende Einrichtung: Man lässt die Pelotte, so breit sie ist, in einen gut gepolsterten Schnabel auslaufen (Fig. 47), der bis über's Perineum läuft. Von

Fig. 45.

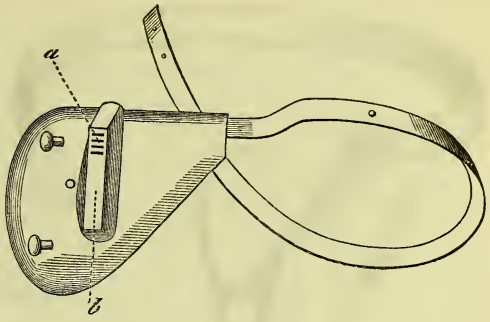

a Zahnrad. *b* Feder.

Fig. 46.

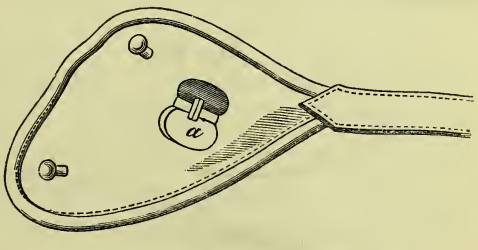

a ein Metallplättchen, welches im Charniergelenk befestigt ist, und mit welchen man die unter dem Lederüberzug liegende Schraube dreht.

Fig. 47.

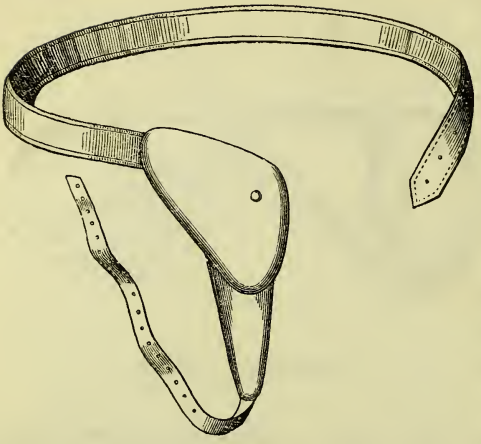

da an geht ein Schenkelriemen nach rückwärts und wird hinten am Leibriemen befestigt, so dass dadurch die ganze Gegend der Symphyse verdeckt und zusammengedrückt wird, während der grösste Theil der Oeffnung durch die Pelotte verschlossen wird; die unteren für die Pelotte unzugänglichen Parthien werden durch den Schenkelriemen zurückgehalten. Wenn doch noch immer Bruchtheile heraustreten sollten, so kann man jenes Verfahren anwenden, welches ich Ihnen bei den Nabelhernien zeigte, nemlich das Eindrücken eines Zapfens von Flanellscheiben in die Leistenmündung, worauf dann die Pelotte zu liegen kommt; letztere braucht keine besondere Wölbung mehr; der Bruch jedoch muss vorher vollständig reponirt sein. Was sonst noch an den Bruchbändern modificirt wurde, betrifft meist nur Mode oder Comfort, und die Veränderungen sind geradezu unnütz; leider wird mit der Patentirung und dem Verkauf der Bruchbänder viel Unfug und Betrügerei getrieben.

Fig. 48.

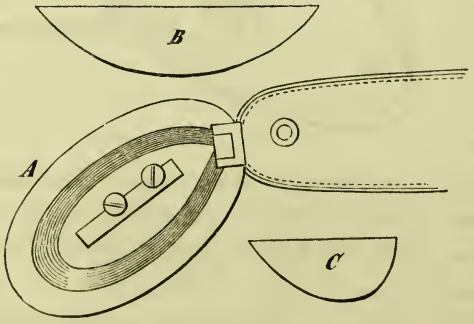

A Pelotte von der Fläche gesehen. B Längendurchschnitt. C Querdurchschnitt.

Erwähnen will ich hier zweier amerikanischer Bruchbänder, die sehr gerühmt werden, an denen ich aber gar nichts ausserordentliches finden kann:

1) das Bruchband von *Chase* (Fig. 48),
2) das Bruchband, welches mir ein Arzt aus San Francisco schenkte (Fig. 49).

Fig. 49.

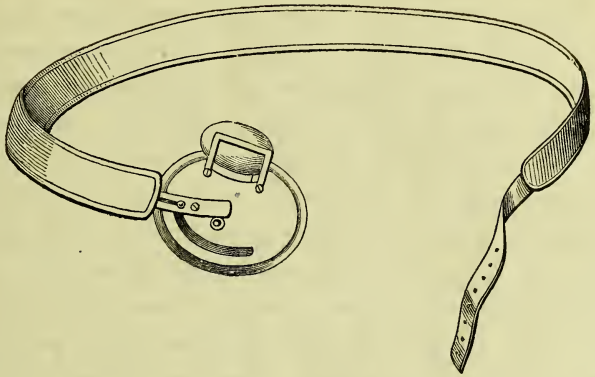

Das Wesentliche beider Bruchbänder ist das, dass

a) die Pelotten von Holz gefertigt, also sehr dauerhaft sind;

b) die Pelotte am Leiberiemen im Charniergelenk befestiget ist und in verticaler Ebene auf- und abwärts bewegt werden kann; durch diese Einrichtung wird es möglich, das Bruchband rechts und links tragen zu können.

Dies ist nur eine Bequemlichkeit für den Bandagisten, der nur einerlei Bruchbänder zu machen braucht.

c) Haben die Bracherien keinen Schenkelriemen, also eine Unbequemlichkeit weniger.

Die aufgezählten Eigenschaften blenden den praktischen Sinn des amerikanischen Laien leicht, aber ich habe mich überzeugt, dass diese Bruchbänder auch nicht besser liegen, als die unserigen. Vor fünf Jahren kam ein Mann aus Cincinnati zu mir, der ein *Chase*'sches Bruchband trug, das er aber gerne mit einem Würzburger vertauschte.

Wir haben noch eine Modification der Bruchbänder zu besprechen, das ist die bei den interstitiellen Hernien. Man hat an der Scrotalöffnung nichts zusammenzudrücken; diese Oeffnung comprimiren hiesse den Bruch frei lassen, da er entweder im Leistenkanale liegt oder durch die Wandungen desselben vorgetreten ist (indem es, wie Sie wissen, auch innere interstitielle Hernien gibt). Bei den interstitiellen Brüchen ist es nothwendig, dass die Pelotte klein und stark

gewölbt ist, und genau der Richtung des Leistenkanals entspricht, also am wenigsten abgebogen ist und nach den Seiten zu nicht vorspringt. Sie muss ein mehr weniger gleichschenkeliges Dreieck vorstellen. Ist der Mensch dick, so kann die Pelotte sehr wenig gepolstert sein, bei mageren Menschen oder schlaffen Bauchdecken, bei älteren Leuten, muss die Pelotte mehr gewölbt sein. Die Compression des Leistenkanals geschieht dadurch, dass durch pralle Spannung des Peritoneums und der Bauchwand überhaupt die vordere Wand des Leistenkanals gegen die hintere gedrückt wird; wird die hintere Wand nicht von innen aus durch andringende Eingeweide gegen die vordere Wand getrieben, so dass zwischen diesen beiden Kräften der Leistenkanal und der darin liegende Bruchsack platt gedrückt wird, so ist eine Compression unmöglich. Aber nur dadurch ist ein interstitieller Bruch zurückzuhalten.

Eine grosse Schwierigkeit für das Anlegen eines Bruchbandes wird dadurch gegeben, wenn der Hoden nicht ganz herabgestiegen ist, wenn also eine angeborene Hernie mit unvollständigem Descensus testiculi sich findet. Man muss dann, wenn der Hoden etwas tiefer und schon jenseits der Scrotalöffnung liegt, denselben gegen das Scrotum herabdrücken und dann die Pelotte anlegen. Kann aber der Hode nicht herabgedrückt werden, wenn er im Leistenkanale liegt, und ist die Hernie eine interstitielle oder wenig herabragende, so muss man eine concave Pelotte wählen, welche den Hoden mit aufnimmt; aber dabei wird der Bruch wenig oder gar nicht zurückgehalten. Ist der Hode im Leistenkanale und der Bruch weit vor der Scrotal-Oeffnung, im vergrösserten *Seiler*'schen Blindsacke, so ist die Schwierigkeit enorm. Man muss manchmal eine Pelotte wählen, die an der Scrotalöffnung convex, an der Stelle des Hodens concav ist.

Wenn man bei ganz kleinen Kindern ein Bruchband anlegt, so muss man beachten, dass das Fett bei diesen sehr massenhaft und prall ist, bei stärkerem Druck aber schwindet, wesshalb die Pelotte von Zeit zu Zeit mehr gewölbt werden muss. Ausserdem müssen die Bruchbänder noch sorgfältig gegen Durchnässung und Beschmutzung geschützt werden, was am besten dadurch geschieht, dass man sie mit Wachstaffet überzieht.

Wir kommen nun zur Anlegung des Schenkelbruchbandes. Dieses unterscheidet sich vom Leistenbruchband in der äusseren Con-

figuration und den einzelnen Bestandtheilen gar nicht, nur muss die Pelotte etwas mehr am Halse abwärts gebogen sein, weil der Leibriemen in derselben Stelle wie beim Leistenbruche läuft und die Schenkelhernie tiefer liegt. Man hat der Pelotte eine dreieckige Gestalt gegeben, aber nicht so gleichschenkelig wie beim Leistenbruche, sondern mehr rechtwinkelig, wie die Pelotte in der Fig. 41, so dass die Hypothenuse in den Schenkelbug zu liegen kommt, die eine Kathete nach innen, die andere horizontal oder schräg nach aussen verläuft. Diese Spitze nach unten halte ich für ganz überflüssig, weil sie zu weit über das Bereich des Bruchsackhalses hinausgeht und durch Bewegung des Schenkels ein Verschieben nach oben viel leichter erfolgt, als wenn die Pelotte rund oder oval ist. Die Wirksamkeit einer Pelotte bei Schenkelbrüchen ist viel geringer als bei Leistenhernien. Ein Bruchband überhaupt kann nur von vorn nach hinten einen Druck ausüben, und was auf diesem Wege comprimirbar ist, wird comprimirt; wird auf diese Weise der Bruchsack verlegt, d. h. bis zur Berührung seiner Wände comprimirt, so erfüllt das Bruchband seinen Zweck. Erinnern Sie sich an die Lage des Schenkelbruches, dass derselbe in der Regel einwärts von der Vene durch die Vagina vasorum femoralium tritt und sich in der Fovea ovalis einbettet. Die Richtung, in der die Hernie austritt, ist entweder gerade von oben nach unten oder schräg von aussen und oben nach innen und unten; die Mündung des Bruchsackes liegt im Niveau des Poupart'schen Bandes, in der aufrechten Stellung des Körpers gerade nach abwärts sehend. Dass unter solchen Umständen weder der Hals des Bruchsackes noch die Bruchpforte comprimirt werden kann, liegt auf der Hand; man kann also nur den Körper des Bruchsackes comprimiren, d. h. von vorn nach hinten in die Fovea ovalis drücken. Je magerer ein Individuum ist, desto leichter ist die Compression, je fettreicher, desto weniger ist sie möglich. Ist ein Individuum fett, oder der Bruch klein, so ist es gut, wenn die Pelotte nur so gross ist, als der Bruchsack selbst, damit die Pelotte nicht nach innen zu sehr an die Musculatur, nach aussen an die Gefässe anliege und einen nachtheiligen Druck ausübe. Es ist bei etwas grösseren Pelotten nicht selten der Fall, dass sie an dem Theil am meisten drücken, wo sie nicht drücken sollen, nämlich am Schambein und an den Gefässen, während ein Druck auf die tiefer gelegene Hernie in die Fovea ovalis hinein nicht ausgeübt wird. Aus dem Grunde habe ich von dem Bandagenmacher Vogel

in Wien eine Pelotte anfertigen lassen, welche einen kleinen Bruchsack, selbst einen Theil des Bruchsackhalses einer tiefer liegenden Hernie vollständig comprimiren kann. Es ist dies ein gewöhnliches Bracherium mit gewöhnlicher Pelotte, an deren innerer Seite ein pilzförmiger beweglicher Fortsatz (Fig. 50 *a*) sich befindet, der auf der grossen Pelotte im Nussgelenk beweglich aufsitzt. Diese Einrichtung ist der *Malgaigne*'schen Pelotte ähnlich, bei welcher letzteren aber der kleine pilzförmige Ansatz feststeht und nicht im Nussgelenke beweglich ist. Der grösste Uebelstand, der bei Schenkhelhernien immer vorkommt, ist der, dass sich die Pelotten bei jedem Niedersetzen, ja bei etwas rascherem Gehen verschieben müssen. Wenn man im Liegen oder Stehen eine Pelotte anlegt, so liegt sie im gestreckten Zustande ganz gut am Schenkelbug auf, sowie der Kranke aber den Schenkel etwas stärker beugt, so verliert sich die Schenkelbugfläche, der Oberschenkel legt sich an den Unterleib und es bleibt nur eine verlegte tiefe Furche zurück. Das Bruchband muss aus der Falte heraus, schiebt sich am Bauche hinauf und wird durch Reibung an den Bauchdecken festgehalten. Das Bruchband wird meist soweit verschoben, dass der ganze Bruch darunter vortreten kann; wenn Sie öfters Kranke mit Schenkelbrüchen gelegentlich untersuchen, so werden Sie in der Mehrzahl der Fälle finden, dass das Bruchband zu hoch liegt und der Bruch unten vorgetreten ist. Dieser Umstand ist daran schuld, dass namentlich viele Frauen von allen Klassen der Bevölkerung die Bruchbänder nach einiger Zeit ganz hinwegnehmen. Die oben beschriebene pilzförmige Pelotte kann ich Ihnen in schwierigen Fällen am meisten empfehlen, nur muss der Aufsatz im Nussgelenk beweglich sein, so dass die grosse Pelotte nach allen Richtungen beweglich ist, ohne dass der kleine pilzförmige Aufsatz ausser Berührung mit der Stelle tritt, an welcher derselbe anliegt. Wichtig ist noch, dass diese Gattung von Bruchbändern für jeden Kranken eigens gemacht werden müssen. Aber auch diese Einrichtung sichert nicht für alle Fälle; ich habe erst vor Kurzem bei einem Manne eine Schenkelhernie von mehr als Faustgrösse gesehen, die ziemlich

Fig. 50.

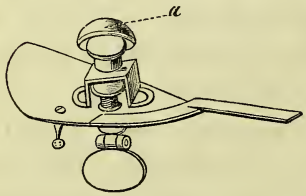

leicht reponirt, aber in gar keiner Weise zurückgehalten werden konnte. In solchen Fällen pflegt man gewöhnlich die Pelotten immer grösser und grösser zu machen und verfehlt dadurch den Zweck immer mehr.

Die Bruchbänder bei der *Hernia foraminis ovalis* wurden nur von Wenigen beschrieben, und nach dem, was ich davon gelesen habe, scheinen mir diese Beobachtungen und Studien entweder auf irrthümlichen Diagnosen zu beruhen, oder am Schreibtische ausgedacht zu sein. Stellen Sie sich die Richtung des Schenkelbruches vor und bedenken Sie die Schwierigkeit der Verlegung der Bruchpforte, so werden Sie es geradezu unmöglich finden, eine Hernia obturatoria zurückzuhalten, abgesehen davon, dass sie fast nur im incarcerirten oder besser gangränescirten Zustande erkannt oder im Cadaver gefunden werden. Es ist schon durch die Lage des Musc. pectineus, Adductor brevis und Gracilis nicht recht begreiflich, wie man auf einen Brucksack wirken könnte. Nehmen wir an, es sei ein Mensch etwas musculös und habe derbes Bindegewebe, so wird der Pectineus eine solche Dicke haben, dass keine Pelotte im Stande sein wird, auf den Bruch zu wirken, wenn sie nicht den Muskel in die Bruchpforte hineintreibt; dies ist aber nicht möglich, da der Musculus pectineus gerade herabläuft, während die Bruchpforte entfernt davon nach unten mündet. Selbst wenn die Musculatur eingedrückt würde (was desswegen unwahrscheinlich ist, weil sich der Muskel bei Bewegungen des Schenkels contrahirt), so könnte die Hernie eine Strecke weit in den knöchernen Kanal eintreten. Ich halte eine Bandage bei der H. foraminis ovalis, selbst wenn sie diagnosticirbar ist, für ganz unanwendbar.

Man hat verschiedene Vorschläge gemacht, wie man die Pelotte fertigen lassen sollte. Sie müsste gebaut werden wie beim Schenkelbruch nur noch tiefer herabgerückt sein. Es ist zu bedenken, dass, wie die Pelotte beim Schenkelbruch sich verschiebt, dies noch mehr bei der H. obturatoria sein müsste. Man hat daher daran gedacht, eine Pelotte dadurch zu befestigen, dass man sie in kurze Beinkleider eingenäht hat und diese, welche von aussen zusammen zu schnüren sind, dem Kranken anlegt; ausserdem müsste noch eine Feder angebracht sein, welche die Pelotte noch tiefer eindrückt als die Feder des Leibgurtes. Aber Alles dieses sind nur Auskunftsmittel, um den theoretischen Schwierigkeiten zu entgehen, von den praktischen gar

nicht zu reden. *Garangeot* hat eine Spica vorgeschlagen, aber dieselbe mag aus was für einem Stoff immer gefertigt sein, aus Leinwand, Gummi, Flanell oder dgl., sie wird nicht einmal einen Bubo zu comprimiren im Stande sein, geschweige eine Hernie zurückhalten. Sie können einen Charpiebausch dadurch auf eine eiternde Fläche befestigen, aber sonst richtet die Spica nichts aus. Die Spica muss in gestreckter Lage angelegt werden, bei der geringsten Bewegung aber ist sie locker; *Garangeot* hat sie mit Eiweiss und Alkohol bestrichen, wofür man in neuerer Zeit Dextrin, Kleister oder Gyps genommen hat, aber dies Alles nützt nichts. Der Druck muss federnd sein und ziemlich stark. Wenn schon eine federnde, ziemlich starkdrückende Pelotte keinen Effekt hat, so ist es um so weniger bei einer Spica oder einer von *Vinson* vorgeschlagenen Hose der Fall. *Vinson* geht so weit in seinen Hoffnungen, dass er sagt, die H. obturatoria könne eher als jede andere durch ein Bruchband geheilt werden. Sie werden sehen, dass zur radikalen Behandlung Momente gehören, welche den Bruchsack zur Verwachsung bringen müssen, und das ist hier durch Druck nicht zu erreichen. Wir wollen vorläufig sagen, dass selbst, wenn wir diese Hernie diagnosticiren könnten, wir ein Bruchband für unprakticabel halten müssen.

Was die *Hernia ischiadica* betrifft, so kennt man zu wenig Fälle davon, als dass man einige Erfahrung haben könnte. Ein anzulegendes Bruchband müsste so gebaut sein, dass ein federnder Leibgurt zwischen Crista ilei und grossem Trochanter herabginge; an der Incisura ischiadica müsste eine Feder gerade nach unten gehen, deren unteres mit einer Pelotte versehenes Ende gerade aufs Foramen ischiadicum zu liegen käme.

Bei der *Hernia perinealis* hat man auch Bruchbänder angegeben; dieselben müssen aber auch nicht sehr günstige Resultate geliefert haben, schon desshalb, weil während des Gehens und Stehens mit angezogenen Beinen das Mittelfleisch und die Excavatio ischio-rectalis in der Gegend der Sitzknorren ganz verschwindet. Das Bruchband besteht aus einem Leibgurt an derselben Stelle wie für andere Hernien, und von diesem geht in der Gegend des Schambeins nach rückwärts zum Perineum ein Stahlbogen, welcher eine conische Pelotte trägt. Dieselbe muss ziemlich tief in den Spalt des levator ani eindringen, um den Bruch zurück zu halten. Bei etwas grösseren Hernien ist es nicht möglich ein Bruchband gut anzubringen, da nicht einmal

bei den magersten Leuten das Perineum eine Pelotte aufzunehmen vermag.

Bei der *Hernia vaginalis* muss die Pelotte ebenfalls der Oeffnung entsprechen, durch welche der Bruch austritt. Sie wissen, dass diese Brüche als Vorfälle der Scheide sich charakterisiren und, wenn sie Gedärme enthalten, entweder seitlich oder in der Mitte zwischen Blase und Vaginalportion oder zwischen dieser und dem Mastdarm hervortreten. Vorn liegt häufig die Blase, hinten Dünndarm schlingen, selten das Rectum. Für die Blasenbrüche hat *Roser* ein eigenes Compressorium angegeben (Fig. 51), welches die Oeffnung mehr gegen die Symphyse drückt; die hintenvorgefallenen Scheidenbrüche kann man unter Umständen durch den Zwank'schen Hysterophor zurückhalten.

Fig. 51.

Eine Zurückhaltung einer Hernia rectalis scheint mir desshalb gänzlich unmöglich zu sein, weil die Pelotte der Defäcation wegen häufig entfernt werden muss, bei welchem Akt immer neue Darmpartien hineingetrieben werden. Man kann eine solche Hernia rectalis, wenn sie einen starken Vorfall bildet, nur durch Compression mittelst Schwämmen oder dgl. zurückhalten.

So weit hätten wir die Anlegung der Bruchbänder bei den einzelnen Hernien beendigt. Sie haben gesehen, dass die Bruchbänder in der Leistengegend sich am zweckmässigsten anbringen lassen, obwohl auch hier manchmal geradezu unübersteigliche Schwierigkeiten entgegenstehen. Sie werden manchmal Monate lang mit einem Kranken zu thun haben, bis irgend eine Modification den Zweck mehr weniger vollständig erfüllt.

Radicale Behandlung freier Hernien.

Wir kommen nun zur radicalen Behandlung der freien Hernien. Dass Hernien wirklich heilen können, ist jetzt eine constatirte anatomische Thatsache; die Heilung besteht darin, dass der Bruchsack obliterirt und zwar zunächst am Hals. Die angeborenen Bruchsäcke obliteriren durch Rückbildung des Scheidenkanals, welcher sich immer so zurückbildet, dass er zuerst am Hoden, dann an der Leistenspalte, zuletzt im übrigen Verlauf verwächst. Seit *Cloquet*

wissen wir, dass auch erworbene Bruchsäcke sich in derselben Weise zurückbilden können, obwohl man nur wenige Beobachtungen davon kennt. Ich habe einzig zum Zweck meiner Bruchstudien viele hundert Cadaver untersucht und dabei nur zwei Fälle von geheilten Bruchsäcken gefunden. Wie ich Ihnen eben gesagt habe, erfolgt die Heilung nur durch Obliteration der Bruchsäcke. Die Bruchpforten spielen bei der natürlichen Heilung keine Rolle, eine Thatsache, welche für die Beurtheilung der operativen Verfahren zur radicalen Heilung von ausserordentlicher Wichtigkeit ist.

Man spricht viel von der Radikalheilung durch Bruchbänder in Folge des Druckes. Dies hat auch seine Richtigkeit, indem sehr zahlreiche Erfahrungen, namentlich bei angeborenen Hernien, gezeigt haben, dass ein Druck die serösen Flächen so mit einander in Berührung bringen kann, dass durch adhäsive Entzündung eine Verschmelzung und Verwachsung des Bruchsackes am Hals und später im Körper entstehen kann. Die meisten verwachsenen Bruchsäcke, die man fand, waren nicht im ganzen Verlaufe verwachsen, sondern entweder nur am Halse oder an diesen und einigen anderen Stellen; zwischen diesen Obliterationsstellen waren einzelne cystenartige Hohlräume.

Zu allen Zeiten hat man blutige Verfahren angewendet, um die Brüche zu heilen. Die Methoden sind von Zeit zu Zeit ganz vergessen und später als neue Erfindungen wieder begrüsst worden und zwar mit demselben Enthusiasmus und derselben Grosssprecherei, mit welcher man Mittel für unheilbare Krankheiten gewöhnlich anempfiehlt. Diese blutigen Verfahrungsweisen waren in der ersten Zeit schrecklich grausam. Man hat nemlich früher bei eingeklemmten Hernien die Herniotomie nicht gemacht, sondern nur bei freien und dabei den Hoden, und wenn die Geschichte wahr berichtet, selbst Gedärme mit weggeschnitten. Wir lachen gegenwärtig über solche Verfahrungsweise; wenn man aber in älteren Beschreibungen liest, wie solche Operationen auf offenem Markt gemacht wurden, so weiss man nicht, was man mehr anstaunen soll, die Rohheit der Patienten oder die der Operateure. Man kann die übrigen Methoden in zwei Hauptklassen bringen; die erste Gruppe beabsichtigt den Bruchsack zum Verwachsen zu bringen; die zweite Gruppe beschränkt sich auf die Bruchpforte und will diese verstopfen und dadurch radicale Heilung erzielen.

Was die erste Gruppe betrifft, so hat man eine ziemliche Anzahl von Verfahrungsweisen angegeben. Zunächst die Castration. Das ist jedenfalls zu massiv. Dann hat man den Bruchsack geöffnet und mit Glüheisen oder Aetzmitteln cauterisirt und durch die nachfolgende Granulation Verwachsung zu erzielen gesucht. Ein solches Verfahren musste eine ungeheure Peritonitis erzeugen, an welcher die Patienten meistens zu Grunde gingen. (Dieses Verfahren soll *Kern* in Wien ausgeführt haben.) Ferner hat man den Bruchsack ausgeschnitten, nachdem man ihn vom Samenstrang lospräparirt hatte; ich spreche nemlich meist von Leistenhernien, auf welche fast alle Radicaloperationen sich beziehen. Manche haben den Bruchsack blos abgebunden und gangränesciren lassen.

Ferner hat man um der Gefahr der Verjauchung zu entgehen Verwachsung per primam intentionem erzielen wollen und zwar durch Vereinigung der Länge nach, weil das Isoliren des Bruchsacks mit vielen Schwierigkeiten verbunden ist. Man hat denselben in eine Längsfalte erhoben und quer mit Lanzennadeln durchstochen oder eine Steppnaht durchgeführt (die sogenannte königliche Naht). Nachdem man einen Theil so abgesteppt hatte, hat man das übrige mit der Scheere weggeschnitten, den Bruchsack also eigentlich nicht eröffnet. Auch dieses Verfahren ist aufgegeben, weil die Nähte zu leicht Eiterung bewirken.

Auch hat man den Bruchsack einfach geöffnet und offen gelassen, und wie bei der Radikalheilung der Hydrocele durch eingelegte Leinwandläppchen Heilung durch Eiterung erzielt.

Eine in neuerer Zeit auf die Analogie mit der Hydrocele sich stützende Methode ist die Jodinjection. Man reponirt den Bruchinhalt, comprimirt den Bruchsack hoch oben, so dass die Mündung desselben verlegt wird, sticht den Bruchsack an und spritzt Jodtinctur ein. Wenn dies wirklich gelingt, so ist dies die beste, rationellste und zugleich schonendste Behandlungsweise, um den Bruchsack zur Verwachsung zu bringen. Zu demselben Zweck, nemlich Verwachsung des Bruchsacks zu erzielen, hat *Belmas* ein eigenthümliches Verfahren angegeben, welches viel Aufsehen gemacht hat; nemlich das Einlegen einer thierischen Blase oder eines Goldschlägerhäutchens in den Bruchsack, welches mit demselben verwachsen und später resorbirt werden sollte. Eine solche Membran könnte wohl Entzündung verursachen, mit der Resorption

wird es aber nicht so leicht gehen. Ueber die wirkliche Anwendung dieser Operation und ihrer Resultate weiss ich nichts. Dies sind die bekanntesten Verfahrungsweisen, welche auf Verwachsung des Bruchsackes abzielen.

Wir kommen zu der zweiten Gruppe der Operationen, welche zunächst den Zweck haben die Bruchpforte zu verschliessen. Ich habe Ihnen hier zuerst ein ziemlich altes Verfahren zu erwähnen, nemlich die Scarification der Bruchpforte.

Man spaltet die Hautdecken bis man zur fibrösen Bruchpforte gelangt, schneidet dieselbe mehreremal ein, und dadurch sollte eine Verwachsung derselben erfolgen. Ich brauche Ihnen nicht zu sagen, dass dieses Verfahren unphysiologisch ist, denn was will man scarificiren? Schneidet man z. B. beim Leistenbruch die äussere Oeffnung ein, so wird dadurch der Kanal nicht verschlossen, der Bruchsack bleibt offen, und die Hernie drängt sich wieder heraus; bei anderen Hernien ist dies Verfahren nicht einmal gut auszuführen und hat auch niemals viele Anhänger gehabt.

Ich habe ferner in verschiedenen Werken gelesen, dass die Erweiterung der Bruchpforte mittelst stumpfer Dilatatorien vorgeschlagen worden sein soll; als Autoren dieses sinnlosen Vorschlags habe ich *Arnaud* und *Leblanc* angeführt gefunden. Aber diese Männer sind grosse Herniologen und bedeutende Anatomen gewesen, und ich glaube, dass hier ein Missverständniss obwaltet, denn diese Autoren haben die unblutige Dilatation bei der incarcerirten Hernie empfohlen, und das ist etwas ganz anderes. Es versteht sich von selbst, dass bei diesem Verfahren als Radikaloperation freier Hernien nicht der entfernteste Grund vorliegt, warum die Hernie nicht wieder vortreten sollte; es müsste der einfachsten Logik zufolge gerade das Gegentheil stattfinden.

Eine weitere Methode ist die Bildung einer Narbe vor der Bruchpforte in der Haut und dem subcutanen Bindegewebe. Man hat die Haut an dieser Stelle in Falten erhoben, durch Nähte zusammengeheftet, selbst auch durch Aetzmittel und Incisionen eine Vernarbung erzeugen wollen. Wenn Sie aber bedenken, dass eine mehrere Pfunde tragende Stahlfeder, welche die Pelotte niederdrückt, in vielen Fällen nicht im Stande ist, eine Hernie zurück zu halten, so wird doch Niemanden einfallen zu glauben, dass eine im Binde-

gewebe liegende Narbe nach der Tiefe so drücken werde, dass sie eine Hernie zurückhält. Die Narbe würde einfach bei der Erfüllung des Bruchsackes aufgehoben werden. Sie sehen aus allen diesen Erfindungen, dass man mit der Technik der Chirurgie wahrhaft gespielt und gegen alle anatomischen und physiologischen, ja selbst physikalischen Grundsätze verstossen hat.

Ferner hat man angerathen einen Lappen aus dem Integument auszuschneiden und in die Bruchpforte einzustopfen, d. h. eine Transplantation zu machen. Man umschnitt ein Stück Haut, bis es nur noch an einer Ernährungsbrücke hing, befestigte es in der Bruchpforte und erwartete, dass es innen anwachsen sollte. Ich habe Ihnen immer gesagt, dass man sich die Bruchpforten im normalen Zustand nicht hohl vorstellen dürfe. Sie sind mit Bindegewebe und fibrösen Membranen ausgefüllt, und so gut dieses vorgestülpt wird, wird es der eingeschobene Pfropf auch, wenn er nicht schon früher durch die Narbenbildung herausgezogen wird, denn jeder transplantirte Lappen schrumpft der Länge und der Dicke nach.

Dazu kömmt noch das, dass die Bruchsäcke namentlich älterer Brüche nicht reponirt werden können. Was soll nun der Pfropf neben dem Bruchsacke in der Bruchpforte?

Ferner hat man in neuerer Zeit gerathen, die Scrotalhaut in den Inguinalkanal einzustülpen und darin zu befestigen, die sogenannte Invagination. Obwohl diese Operation eigentlich nur für Leistenhernien erfunden wurde, so hat man doch später davon gesprochen, sie auch bei Umbilical- und Femoralhernien anzuwenden, aber mir ist kein Fall davon bekannt; was ich gesehen habe, geht nur Inguinalhernien an. Diese Operationsweise, welche von *Gerdy* erfunden wurde, hat sich bis in die neueste Zeit eine grosse Anzahl von Anhängern erworben, und zwar ziemlich rasch, und es gab zur Zeit der Erfindung derselben zu Anfang der vierziger Jahre wenige Chirurgen, die sie nicht gemacht hätten. Trotzdem sage ich Ihnen, bevor ich Ihnen die Gründe anführen werde, dass diese Methode eben so widersinnig und noch widersinniger ist, als die Einheilung eines transplantirten Lappens. Das Verfahren besteht in Folgendem: Man reponirt die Hernie, führt dann einen oder zwei Finger an's Scrotum in der Nähe der Leistenöffnung oder etwas entfernt davon je nach der Grösse der Hernie. Nun stülpt man einen Hautkegel in den Leistenkanal und durch denselben in die Bauchdecken. Die Befestigung

Fig. 52.

des eingestülpten Kegels versuchte man auf verschiedene Weise. *Gerdy* bediente sich einer eigenen Nadel, welche in einer flachen Röhre mit zurückgezogenem Stilet eingeführt und dann durchgestochen wurde (Fig. 52). Durch das Oehr der Nadel wurde ein doppelter Faden gezogen; das Ende dieses Fadens, welches beim Kegel herausstand, wurde nochmals durch das Nadelöhr geführt und nochmals durchgestochen. In der Kuppel dieses eingestülpten Hautkegels hatte man nun eine Schlinge. Die Fäden, welche aussen hervorstanden, wurden über Röllchen von Heftpflasterstreifen (Fig. 53) geknüpft, oder man hat jedes Ende durch eine Korkplatte gezogen oder auf ein Stückchen Holz und dergleichen gelegt, über welchem sie zusammengebunden wurden. Es war jedoch sehr oft der Fall, dass die Hernie wieder hervortrat, und da hat man dem Umstand Schuld gegeben, dass der Hautkegel zu dünn werde und die Bruchpforte nicht ausfülle; man trachtete desshalb, den Kegel mehr gegen die Wand des Leistenkanals anzupressen, wofür eine Masse Modificationen ersonnen wurden. So hat *Waltmann* einen Conus aus Kork in der Kanal eingebracht. Er hat nemlich die Fäden, bevor sie durch die eingestülpte Haut und die Bauchdecken durchgeführt wurden, zuerst durch Korkkegel gezogen, so dass die Schlinge den Korkkegel hinaufzog. Auch hiebei kam es vor, dass, wenn nicht grösseres Unglück eintrat, die Hernie

Fig. 53.

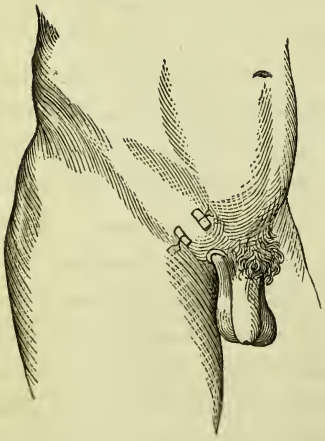

wieder vorfiel. *Wutzer* hat zuerst eine etwas bedeutendere Modification vorgeschlagen, eine Methode, welche sich unter allen Invaginationsarten noch jetzt erhalten hat. Er construirte ein cylindrisches Inment mit abgerundetem Ende (Fig. 54), welches dazu diente, während der Einheilung des Propfes den invaginirenden Finger zu ersetzen. Dieser Cylinder (Fig. 54 *a*) ist durchlöchert und hat einen Kanal, in welchen eine ursprünglich stählerne, später silberne Nadel *(b)* mit stählerner Spitze verschoben werden kann. Ist die Invagination gemacht, so führt man statt des Fingers dieses Instrument ein, stösst die Nadel durch die schräge Oeffnung des Kanales an der Kuppel durch und kann dieselbe entweder liegen lassen oder zurückziehen. Auf die Hautdecke kommt eine Holzplatte *(c)* zu liegen. Das Anwachsen des eingestülpten Kegels der Länge nach soll aber bewirken, dass derselbe nicht herausfällt. Wenn Sie aber dieses Instrument ansehen, so werden Sie begreifen, dass in den Fällen, wo ein sehr grosser Bruch mit einer breiten Bruchpforte vorhanden ist, z. B. beim Leistenbruch, wenn der Leistenkanal als solcher fehlt, und nur ein weiter Ring vorhanden ist, dies Instrument viel zu dünn ist. Es flottirt und man würde höchstens an einer Wand der Bauchdecken den Pfropf annähen und zur Verwachsung bringen können. Dies scheint *Rothmund* bewogen zu haben, dieses Invaginatorium so zu modificiren, dass er damit zwei oder drei Stichkanäle machen kann (Fig. 55). Dabei ist die Invaginationsplatte so eingerichtet, dass sie durch ein oder mehrere verschieden dicke Einlegungsplatten breiter gemacht werden kann; dadurch wird die invaginirte Platte eine grössere Berührungsfläche bilden. Durch die Platten wird der invaginirte Kanal seitlich angedrückt, nicht aber oben und unten. Auch dieses Verfahren leistet nicht mehr als alle anderen.

Fig. 54.

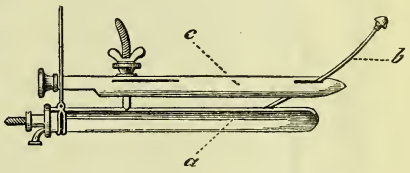

Fig. 55.



Max Langenbeck in Göttingen hat das Invaginatorium durch ein zangenartiges Instrument (Fig. 56) ersetzt. Die Idee der

Invagination ist dieselbe; bei längerer Application der Zange wird man aber leicht einen Brandschorf erzeugen.

Fig. 56.

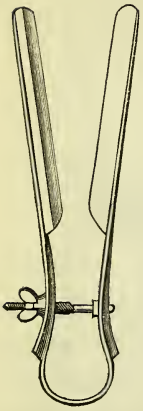

Signoroni hat, um das Herausfallen des Propfes zu verhindern, in einem Falle bei einer Inguinalhernie ein originelles und soviel ich weiss, von Niemanden nachgeahmtes Verfahren ausgeführt, das er Intro-Retroversio nennt. Er stülpte die Scrotalhaut in den Leistenkanal und bog den invaginirenden Finger um das Poupart'sche Band herum beim Schenkelring heraus; hier schnitt er die Tegumente durch und befestigte an dieser Hautwunde das Ende des invaginirten Pfropfes. Ueber das Resultat weiss ich Ihnen nichts zu sagen; das absolute Stillschweigen über diese originelle Operation ist aber immer verdächtig.

Wir wollen zunächst die Erfahrung über die Invagination befragen, und diese zeigt, dass mit wenigen Ausnahmen in allen Fällen die Operation entweder gar kein Resultat hatte und der Bruch wieder zum Vorschein kam, was am häufigsten geschah, oder dass gefährliche Zufälle eintraten. Diese letzteren bestanden in Scrotalgangrän, heftiger Entzündung der Umgebung und in lebensgefährlichen, ja selbst tödtlichen Peritonitiden. Wenn man die anatomischen Verhältnisse, welche hier obwalten, beobachtet, so ist ersichtlich, dass diese Verfahrungsweisen, was ihre mechanische Seite anbelangt, nicht einmal etwas nützen können, und dass die Erfahrung, die beinahe jeder Arzt darüber gemacht hat, dass die Sache entweder unnütz oder sehr gefährlich ist, in anatomischen Verhältnissen ihre Begründung findet. Seit *Gerdy*, der die Sache leicht nahm und nur an die Technik, nicht an die Anatomie dachte, hat die Idee sich verbreitet, dass man den Bruchsack während der Reposition mit reponirt, und dass man eine leere Bruchpforte habe, die man nur zu verstopfen braucht. Dies ist richtig, wenn man einen Bruchsack reponiren und die Bruchpforte so verstopfen kann, dass sie nichts mehr passiren lässt, dann wird Heilung eintreten; allein das kann man eben nicht.

Sie haben gehört, dass der Bruchsack nicht mit zurückgeht, und je älter und grösser eine Hernie ist, je mehr sie den Kranken genirt, desto weniger wird man im Stande sein, den Bruchsack auch

nur zu verschieben. Man invaginirt die Haut an die Bruchpforte und zwar zwischen den Bauchmuskeln und namentlich zwischen Bruchsack und Fascia transversa. Man hat dann einen Kegel eingestülpt, welchen man befestigt; allein hinten und neben demselben liegt plattgedrückt der ausgestülpte Bruchsack (Fig. 57). Sie sehen ein, dass eine solche Operation nichts nützen kann, da der Bruchsack an seiner Breite nichts verloren hat und allmälig an seinem Halse die frühere Weite wieder erreichen muss, wenn er nicht noch grösser wird, indem der Pfropf durch Nachrücken der Eingeweide nach vorn gedrückt und die fibröse Bruchpforte erweitert wird.

Fig. 57.

Ein zweiter Fall ist der, wenn man bei sehr grossen Hernien die Cutis, die accessorischen Hüllen und einen Theil des Bruchsackes am Halse einstülpt und wirklich annäht (Fig. 58). Man hat dann das Peritoneum zweimal angestochen, während der Bruchsack mit engem Halse geblieben ist. Diese Operation kann nur bei so heftiger Peritonitis etwas nützen, dass Verwachsung des Bruchsackes entsteht. Eine solche Entzündung bleibt aber nicht am Halse des Bruchsackes fixirt, und es hat die Erfahrung gezeigt, dass bei heftiger Peritonitis die Stichkanäle eitern und das subcutane Bindegewebe und die Dartos dermassen eiterig zerstört werden, dass die Operation gefahrvoll und abschreckend ist. Ohne eine so heftige Entzündung nützt aber die Operation gar nichts.

Fig. 58.

Ein dritter Fall ist der (Fig. 59), dass man wirklich einen ganz kleinen Bruchsack der nicht angewachsen, sondern im Leistenkanale leichter beweglich ist, ganz invaginirt. Dies kann nur während der Invagination der Haut geschehen, bei der Reposition bleibt auch der beweglichste Bruchsack aussen. Man müsste während der Invagination den Boden derart umstülpen, dass er

Fig. 59.



nach der Bauchhöhle zu einen Cylinder bildet und wie ein Handschuhfinger in dieselbe hineinragt. Auch dies ist eine doppelte Verletzung des Peritoneums, welche jedenfalls mit äusserster Gefahr verbunden ist und auch desshalb keinen Schutz gewährt, weil der eingestülpte Kegel nicht rund bleibt, sondern platt gedrückt wird und schrumpft und daneben allmälig wieder ein Bruch hervortreten kann. Sie sehen, dass diese Invaginationen entweder nutzlos oder sehr gefährlich sind; letzteres gilt auch von allen denjenigen Verfahren, welche auf Verwachsung des Bruchsackes abzielen. Dieselben sind sicherer und viel rationeller, aber viel gefährlicher, denn wenn man eine theilweise Gangrän, wie z. B. bei Abbindung und Cauterisation, erzeugt, so kann man immer auf eine lebensgefährliche Reaction rechnen. Wenn Sie in einer Statistik lesen, die Operation sei mit glücklichem Erfolge gemacht worden, so beweist das nur einen glücklichen Zufall. Ich glaube nicht, dass ein Kranker, der nicht einen sehr kleinen Bruch gehabt hat, jemals durch Invagination geheilt worden ist. Wir wissen, dass der Scheidenkanal bei Kindern verwächst; wollte man denselben unterbinden, so würde sich zeigen, dass die künstliche Schliessung eine Störung ist, welche zwar zur Schliessung führen kann, welcher aber viel wahrscheinlicher eine lebensgefährliche Erkrankung folgt.

Die Radikaloperationen sind Verfahren, die ich ganz verwerfe, weil sie entweder nutzlos oder gefährlich sind. Die meisten Chirurgen sind der Ansicht, dass man den Kranken nicht bereden dürfe, sich operiren zu lassen, sondern dass man sich eher zur Operation zwingen lassen solle, wie *Chelius* nach dem Grundsatz „Volenti non fit injuria.“ Es gibt aber Chirurgen, wie *Rothmund,* welche behaupten, dass man den Kranken zur Operation überreden solle; dies ist eine subjective Ueberzeugung von der Unfehlbarkeit und Gefahrlosigkeit der Operation, welche selbst *Wutzer* vor seinem Tod geändert hat. Als einzig rationelles Verfahren würde ich Ihnen empfehlen, dass man den Bruchsack näht oder Jod injicirt. Aber auch das ist gefährlich, und um so mehr zu vermeiden, als bei kleinen Brüchen, wo das gut ausführbar ist, die Gefahr und die Unannehmlichkeit von Seite des Bruches für den Kranken gering ist; bei grossen Brüchen aber, die nicht zurückgehalten werden können, die den Kranken überall behindern und eine radikale Beseitigung wünschenswerth machen, ist Alles grösstentheils fruchtlos und mitunter selbst sehr gefährlich. Wenn man die Erfahrung zu Hülfe nimmt, und weiss, dass Brüche

spontan heilen und vielleicht durch Gebrauch eines Bruchbandes eine Obliteration erfolgen kann; wenn Jahre lang keine Eingeweide mehr eintreten und durch starken Druck Verödung und Resorption in dem fibrösen Grundgewebe des Bruchsackes stattfindet, dann könnte man durch Anlegung einer Pelotte die Möglichkeit einer radicalen Heilung nicht ausschliessen, womit jedoch nicht gesagt sein soll, dass man damit eine Radicalheilung geradezu beabsichtigen oder gar dem Kranken versprechen solle. Bei angeborenen Brüchen der Kinder erfolgt, wenn ein Bruchband gut angelegt und fortwährend getragen wird, meistens radicale Heilung, aber man muss das Bruchband oft Jahre lang tragen lassen.

Eine Zeit lang waren die *Beaumont*'schen Pelotten sogar unter Aerzten berühmt geworden. Man hat eine mit Tanninpulver gefüllte Pelotte angelegt und Tannin, Alaun, Galläpfeltinctur u. dgl. auf die Haut gebracht, dieselbe gewissermassen gegerbt, und meinte es würde sich die Bruchpforte verengen oder gar verwachsen; diess war aber Alles natürlicher Weise ohne Erfolg. Die in neuerer Zeit empfohlenen Bruchpflaster und Bruchsalben sind durch sich selbst gerichtet, aber sie bringen trotz aller Warnungen von Aerzten das Geld des geprellten Publikums in die Taschen der Charlatane. Dem ist nun nicht abzuhelfen. Je mehr von Seite der Aerzte und Behörden gegen Charlatane eingeschritten wird, desto bessere Geschäfte machen dieselben. Ich war früher ein Gegner des Sprüchwortes: Mundus vult decipi, ergo decipiatur, aber jetzt bin ich mit der ersten Hälfte des Satzes ganz einverstanden, für die Erfüllung der zweiten wird schon gesorgt werden.

Therapie der irreponiblen nicht incarcerirten Brüche.

Meine Herren! Wir müssen, bevor wir zur Behandlung der incarcerirten Hernien schreiten, noch die der irreponiblen Brüche besprechen. Ich habe Ihnen gesagt, dass der Hauptnachtheil der irreponiblen Brüche darin besteht, dass dieselben an sich leicht Koth-Anschoppungen, sogenannten Kotheinklemmungen und Entzündungen ausgesetzt sind. Aber auch das ist ein ziemlich wichtiger Nachtheil, dass zu einem vorhandenen irreponiblen Bruch sehr leicht andere bewegliche Eingeweide hinzutreten und durch Vergrösserung der Masse einerseits und verschiedenartige Umschlingungen anderseits zu exquisiten

Incarcerationen Veranlassung gegeben wird; die Gefahr einer Incarceration ist also grösser bei einer irreponiblen als bei einer reponiblen Hernie. Wenn eine irreponible Hernie nicht entzündet ist, so hat man das zu thun, was möglicher Weise ein Hervortreten beweglicher Eingeweide verhütet, und was einen Schutz gegen äussere Einflüsse, Stoss, Schlag, Erschütterung, Erkältung u. dgl. gewährt. Wenn wir einen irreponiblen Darmbruch vor uns haben, so wissen wir, dass derselbe entleerbar ist, d. h. man kann den Inhnlt des Eingeweides zurückdrücken; man muss die etwa nebenbei vorgefallenen beweglichen Darmschlingen reponiren; dies begreift man unter dem Ausdruck: „Man kann den Bruch bis zu einem gewissen Grad verkleinern." Hat man dies gethan, so muss man eine hohle Pelotte anlegen, deren Höhlung so eingerichtet ist, dass sie den ganzen ausserhalb der Bruchpforte gelegenen Theil der Eingeweide in sich aufnimmt. Die Ränder dieser hohlen Pelotte müssen gut gepolstert und in der Umgebung der Bruchpforte genau anliegend gemacht werden, wozu von Seite des Fabrikanten besondere Sorgfalt gehört. Es ist meiner Erfahrung nach sehr zweckmässig, wenn man die hohle Pelotte zuerst ganz roh mit gehöriger Unterlage von Compressen dem Kranken anpasst, um zu wissen, ob dieselbe ihrem Zwecke entsprechen kann; erst wenn man sich genau davon überzeugt hat, dass die Pelotte gut passt, lässt man sie überziehen. Liegt irreponibles Netz allein vor, so hat man weniger Besorgniss zu haben, als wenn Darm vorliegt. Solche Netzbrüche sind in der Regel wenig oder gar nicht zu verkleinern, indem die Fettklumpen nicht zusammengedrückt werden können; ein Theil derselben könnte reponirt werden, ein anderer Theil jedoch bleibt, ohne comprimirt werden zu können aussen, liegen. Auch bei Netzbrüchen muss man Hohlpelotten anwenden, wobei man die Vorsicht gebrauchen kann, dieselben mit Watte oder Charpie theilweise auszufüllen, so dass ein sanfter Druck stattfindet, welcher das Netz gegen die Bruchpforte drängt und dadurch das Hervortreten von Gedärmen verhindert. Es haben wohl Manche auf die Erfahrung hin, dass ausserhalb der Bauchhöhle gelegenes Netz ohne Gefahr selbst gangränesciren kann, und dass an der Bruchpforte angewachsenes Netz, besonders wenn es anschwillt, am besten das Hervortreten von Eingeweiden verhindert, vorgeschlagen, einen Druck auszuüben, welcher eine leichte Entzündung bewirkt. Dies ist ganz zu zu verwerfen, denn 1) kann man nie genau wissen, ob nicht hinter

der Netzmasse eine Darmschlinge vorliegt, oder sich später vorlegen wird; man könnte also dadurch Einklemmung des Darms mittelst des Netzes hervorrufen; 2) ist der Druck auf das Netz nicht so leicht zu beschränken, so dass man nicht wissen kann, wie weit die Entzündung sich verbreitet, und welch nachtheilige Folgen eine nach der Bauchhöhle hin ausgebreitete Omentitis haben würde. Wenn Sie früher gehört haben, dass bei freien Hernien das Zurückhalten des Bruches mit Schwierigkeiten verbunden ist, dass namentlich Bruchbänder in der grössten Mehrzahl der Fälle bei nur einigermassen grossen Brüchen sich im Laufe eines Tages mehrmals verschieben, so werden Sie einsehen, dass Sie bei irreponiblen Brüchen mit noch viel mehr Schwierigkeiten und Gefahren zu kämpfen haben werden. Haben Sie nemlich einen Bruch, z. B. ein rechtseitig vorgefallenes Coecum oder ein linksseitig hervorgetretenes S romanum sammt Gekröse im Bruchsack, so würde bei Verschiebung der Pelotte der Darm sich sofort wieder füllen und weiter vorgedrängt werden, und die Ränder der concaven Pelotte würden direkt auf einen Darm drücken, der unterhalb des Druckes angefüllt ist. Man weiss auch durch die Erfahrung, dass bei Verschiebung der Holzpelotte die Nachtheile bei irreponiblen Brüchen viel grösser sind als bei freien. Die Kranken klagen augenblicklich über Erscheinungen, wie sie der Incarceration zukommen, heftigen Schmerz, Meteorismus, Stuhlverstopfung u. dgl. Es gibt Fälle, wo man die Pelotte unterhalb eines angewachsenen Darmbruchs nicht gut anlegen kann, und desshalb gezwungen ist, den Bruch sich selbst zu überlassen. Sie werden viele Kranke in Ihrer Praxis finden, welche ohne Ihren Rath ein anfangs noch so gut passendes Bruchband entfernen, weil es Schmerz verursacht, und neues Hervortreten von Eingeweiden zulässt.

Wenn ein Bruch so gross ist, dass er den grössten Theil der Gedärme enthält, eine sogenannte Eventration, dann haben die Eingeweide in der Bauchhöhle nicht mehr Platz, dann ist an ein Zurückbringen und Zurückhalten nicht mehr zu denken, und man hat nichts zu thun, als die Nachtheile zu beseitigen, welche durch Druck und Zug in Folge der Schwere der Bruchgeschwulst entstehen können. Auch dafür hat man zu sorgen, dass die freiliegenden von dünner Hülle umgebenen Eingeweide vor äusseren Einflüssen geschützt werden; am besten eignet sich hiezu ein Suspensorium, und zwar muss bei sehr grossen Eventrationen dasselbe mittelst Schultergürteln nach Art von

Hosenträgern befestigt werden; an der Schulter muss der Aufhängepunkt des Tragbeutels sein. Diese Eventrationen erreichen manchmal eine so riesige Ausdehnung, dass wer sie nicht gesehen hat, sich kaum eine Vorstellung davon machen kann.

Wir hätten nun noch zu erwähnen, was zu thun ist, wenn bei einer freien oder irreponiblen Hernie eine Anschoppung von Koth oder eine Entzündung auftritt. Wenn eine freie Hernie obstruirt wird, also Kothmassen enthält, welche durch die peristaltische Darmbewegung nicht entleert werden können, so muss man den Darminhalt auf mechanische Weise zu entfernen trachten. Man verfährt hiebei, wie bei der Taxis, man sucht den Darm zu entleeren, ihn hierauf, wenn er frei ist, zurückzubringen, und wenn er irreponibel ist, so gut es geht, zurückzuhalten. Dies geschieht entweder durch längere Zeit fortgesetzte ruhige Lage, erweichende Ueberschläge über die Bruchgeschwulst oder durch Abführmittel und Klystire. Ich kann Ihnen sagen, dass bei solchen Anschoppungen in Brüchen, wo Dünndarm vorliegt, ein innerliches Purgans besser wirkt als alle Klystire; ist nemlich eine weite Bruchpforte da, sind die Darmschlingen an derselben nicht comprimirt, so dass das Lumen offen bleibt, so kann aus einem oberen Darmstück flüssiger Inhalt in die unterliegenden Massen eintreten, und der auf diese Weise verflüssigte Koth wird ziemlich leicht zurückgebracht werden können. Sie wissen, dass zur Fortleitung etwas festerer Kothmassen im Dünndarm die peristaltische Bewegung allein nicht ausreicht, sondern dass die Bauchpresse dazu helfen muss; dieselbe wirkt jedoch auf einen ausserhalb der Bauchhöhle gelegenen Darm nicht mehr, sondern im Gegentheil drückt sie den Koth noch mehr in den aussen gelegenen Darm hinein. Man ist desshalb manchmal gezwungen, zu folgendem mechanischem Verfahren zu greifen. Man drückt die Geschwulst nahe an der Mündung gegen die Bauchhöhle abwechselnd zusammen, so dass die Kothmassen beweglich werden; allmälig kann man durch concentrischen Druck theils an dem Bruchkörper, theils am Halse, so wie durch seitliche Bewegungen der Bruchgeschwulst einen Theil des Darminhaltes nach der Bauchhöhle drücken; dann streift man mit Daumen und Zeigefinger den Darm aus, wodurch man ihn manchmal vollständig entleeren kann. Nun wird, wenn der Bruch frei ist, derselbe reponirt, wo dies nicht möglich ist, ein concaves Bruchband angelegt. Sind die Kothmassen stark und fest, so können

längere Zeit die Erscheinungen, welche das Zurücktreten erkennen lassen, ausbleiben; ist jodoch etwas mehr entleert, so wird das Gurren immer lebhafter, und Sie merken die rasche Abnahme des Volumens; zuletzt findet unter wahrnehmbarem Schall ein Zurückschlüpfen des Restes statt. Was ich Ihnen von Kothanschoppungen sagte, gilt auch für Luftansammlungen.

Ist ein Bruch entzündet, so muss Antiphlogose angewendet werden. Man lässt vorzugsweise erhöhte Lage mit angezogenen Beinen einnehmen, und auf die Geschwulst erweichende Ueberschläge machen. Die Kälte ist ein sehr riskirtes Mittel, welches momentan eine Entzündung nicht beseitigen kann, sondern nur langsam durch Abnahme der Hyperämie; da aber auf den Darm Erkältungen sehr nachtheilig wirken, so werden Sie sich nicht leicht entschliessen, die Kälte längere Zeit anzuwenden. Blutegel nützen in manchen Fällen; sie entleeren jedoch das Blut nur aus der Bruchpforte und höchstens den accessorischen Hüllen, aus dem Darm selbst niemals. Cataplasmen*) fand ich mit Einreibungen der grauen Quecksilbersalbe an den Unterleib und die Gegend der Bruchpforte sehr zweckmässig. Repositionsversuche gelingen in der Regel nicht; erst nach Ablauf der Entzündung oder zu Anfang derselben, wenn auch Kothanhäufungen da sind, können dieselben vorgenommen werden. Sie werden oft die Beobachtung machen, dass solche Entzündungen bei einem Kranken wiederholt vorkommen und bei geeigneter Behandlung wieder verschwinden, eines Tages aber heftig auftreten und sich so steigern, dass man nicht mehr weiss, ob blosse Entzündung oder Incarceration da ist. Wenn sich bei einer solchen entzündeten Hernie die Spannung vermehrt, wenn wirklich Brechen oder selbst Kotherbrechen bei starker Stuhlverstopfung sich einstellt, so muss man unverzüglich zur Herniotomie schreiten. In einem solchen Falle darf selbst die mechanische positive Taxis nicht mehr versucht werden, weil die entzündeten Gedärme schon ohnehin sehr empfindlich sind und von Schädlichkeiten hart betroffen werden. Bei der Herniotomie kann man manchmal Incarcerationen finden, bedingt durch Aufblähung des Darms durch Luft oder durch Entzündung, wenn der Darm eine gewisse Füllung gehabt und eine pralle

*) Vor den Cataplasmen fürchten sich viele Aerzte in der irrigen Meinung, dass der Cataplasmirung Eiterung folgen müsse.

Geschwulst gebildet hatte, so dass eine bedeutende Hyperämie schon genügte, das Volumen viel zu gross zu machen. Was aber noch häufiger vorkommt bei entzündeten Hernien, wobei die Incarcerationserscheinungen oft plötzlich auftreten, nachdem die Kranken vorher sich ganz wohl gefühlt hatten, das sind Darmverschlingungen. Sie haben erst kürzlich in der Klinik einen solchen Fall gesehen. Der Kranke hat lange Zeit eine entleerbare Hernie, welche zwar etwas schmerzhaft und entzündet, jedoch nicht incarcerirt war. Plötzlich bekam er Brechen und Kotherbrechen u. s. w. Bei der Herniotomie fanden wir die Bruchpforte sehr gross, den Darm an der hintern Seite durch frische Exsudate angelöthet, und beim Umgreifen der Darmschlinge mit dem Finger fühlte ich an der Bruchpforte die Darmschlinge deutlich um ihre Axe gedreht, was eine vollständige Verlegung des Lumens zur Folge gehabt hatte. Nachdem ich die Darmschlinge hervorgezogen und aufgedreht hatte, konnte ich den Inhalt leicht entleeren und die Darmschlinge zurückbringen. Diese Zustände kommen viel häufiger vor, als man glaubt, und viele Fälle, welche man durch chronische Einklemmung entstanden angibt, sind solche Axendrehungen. Ich will Ihnen noch bemerken, dass gerade, wenn Einklemmungserscheinungen im Gefolge einer lang bestehenden Entzündung der Hernie entstanden sind, die Taxis am wenigsten versucht werden soll, sondern sogleich die Herniotomie zu machen ist. Man wird freilich in vielen Fällen von entzündeten Hernien gar nichts von Incarcerationen oder Umschlingung finden; dagegen wird eine grosse Menge Serum ausfliessen, die Entzündung sich heben oder die allgemeine Peritonitis ihren Verlauf nehmen, wenn der Erfolg günstig ist; allein nach meiner Erfahrung enden die Operationen bloss entzündeter nicht incarcerirter Hernien, besonders wenn sie ganz oder theilweise irreponibel waren, häufiger ungünstig als Herniotomie bei incarcerirten Hernien. Der Grund scheint mir darin zu liegen, dass bei entzündeten Hernien die Ausbreitung des Leidens nach der Bauchhöhle hin eine in- und extensiv bedeutendere ist.

Therapie der incarcerirten Hernien.

Wir kommen zur Behandlung der incarcerirten Hernien. Wenn wir im Allgemeinen über dieses Thema sprechen, so müssen wir immer vor Augen haben, dass die Incarceration verschiedene

Grade haben kann, dass die Abschnürung der Gedärme eine circuläre, manchmal eine lineäre, zwingenartige sei, dass ein Netzstrang, ein Muskelrand die Gedärme niederdrücken, dass die verschiedensten mehr weniger resistenten Theile Incarceration erzeugen können, und dass, wie ich Ihnen gesagt habe, die Incarceration durch den Bruchsack selbst und im Innern desselben stattfinden kann durch Lücken des Netzes, welche durch mehrfache Adhäsionen entstanden sind. Alles das sind Gegenstände, die man von aussen her nicht leicht erkennen kann. Wir wollen zunächst im Allgemeinen die Verfahren angeben, welche man bei incarcerirten Hernien anwendet.

Das erste, unschuldigste und gewöhnlich zuerst angewendete Mittel ist die sogenannte negative Taxis, d. h. man bringt den Kranken in eine solche Lage, in welcher die Eingeweide sich entleeren können, der Inhalt nach der Bauchhöhle abfliessen kann, und zu gleicher Zeit die Gedärme sich nach der Bauchhöhle zurückziehen können. Das ist eine Stellung, in welcher die Bauchdecken nicht gespannt und natürlich auch die Extremitäten in einer Lage sind, in der ihre Cohärenzen mit den Bauchwänden erschlaffen. Die gewöhnlichste Lage ist die Rückenlage, Schultern und Kopf müssen erhöht sein; nebenbei lässt man noch die Schenkel anziehen und abduciren. Ausserdem kann man noch Alles anwenden, was man als Unterstützungsmittel der negativen Taxis kennt, z. B. erweichende Ueberschläge, Blutegel, Quecksilbereinreibungen u. dgl.

Die ebenbeschriebene Lage ist die gewöhnlichste, aber nicht die einzig und unter allen Umständen zweckmässigste; man hat gesehen, dass nicht immer die Erschlaffung der Bauchdecken durch vorgebeugte Lage des Körpers dem Zwecke entspricht. Gerade in gestreckter Stellung, bei gespannten Bauchdecken, gingen manchmal die Brüche leichter zurück. Das ist so zu erklären, dass, wenn der Körper nach rückwärts gebogen wird, ein Zug an den Gekrösen stattfindet. Es scheint diese Lage mehr bei nicht sehr mit Luft und Flüssigkeit angefüllten Därmen oder bei Netzsträngen anwendbar zu sein.

Wenn die Lagerung einige Zeit beibehalten wurde, ohne einen Effect zu haben, so darf man die Sache nicht zu lange forttreiben, besonders wenn die Erscheinungen heftiger auftreten und namentlich das Allgemeinbefinden gestört wird. Da muss man mit positiven

Mitteln eingreifen, um den Bruch zurückzubringen, durch sogenannte positive Taxis, eine Manipulation mit der Hand zur Zurückbringung des Bruches. Sie müssen dabei immer im Auge haben, dass, wenn es sich um Darm handelt, man nicht blos vom Zurückbringen desselben sprechen darf, sondern zuerst vom Entleeren des Darmes; das Zurückbringen der Schlinge ist erst dann möglich, wenn der Darm entleert ist. Dies ist ungemein wichtig; es wird dies gewöhnlich nicht hervorgehoben, aber ich lege seit mehr als fünfzehn Jahren grossen Werth darauf, zuerst den Darm zu entleeren und dann zurückzubringen. Ich habe Ihnen gesagt, dass, wenn es möglich ist, einen Bruch so zu verkleinern, wie er beim Heraustreten war, jeder Bruch zurückgebracht werden kann. Beim Netz wird man es nur damit zu thun haben, dasselbe, soweit es seine Compressibilität erlaubt, zu verkleinern und allmälig nach der Bauchhöhle hineinzuschieben.

Die allgemeinen Grundsätze bei der Taxis sind folgende: Zuerst gebe man den Kranken eine zweckmässige Lage, welche von der Art sein muss, dass die Bruchpforte möglichst erschlafft wird, so dass keine passive Spannung, kein Druck auf die Bruchtheile durch die Bruchpforte selbst bewirkt wird. Wenn auch damit in den meisten Fällen für die eigentliche Reposition nichts Positives gethan ist, so ist wenigstens ein Hinderniss damit beseitigt. Es ist, wie ich Ihnen oft gesagt habe, in der Mehrzahl der Fälle der Bruchsack und das umgebende Gewebe, nicht die eigentliche Bruchpforte, dasjenige, was Incarceration bedingt. Gewöhnlich pflegt man dem Kranken eine Rückenlage zu geben mit erhöhtem Oberkörper und Steiss und mit flectirten Oberschenkeln; bei Inguinal- und Femoralhernien muss man auch eine gewisse Adduction oder Abduction berücksichtigen. Letztere ist insofern bequemer, als man leichter zur Bruchstelle kommen kann; allein bei der Adduction will man die Spannung der fibrösen Theile geringer gefunden haben, namentlich soll dies bei der Schenkelhernie der Fall sein. Diese Beobachtung ist richtig, wenn man in gestreckter Stellung abducirt, wenn man aber die Oberschenkel bei der Abduction stark beugt, so entsteht dadurch die allergrösste Erschlaffung des Processus falciformis. Gar zu viel Werth darf nicht darauf gelegt werden, denn man hat, wie ich vorhin sagte, schon beobachtet, dass in manchen Fällen die entgegengesetzte Stellung die Reposition erleichtert hat. Kommen Sie desshalb auf die eine Weise nicht zum Ziel, so versuchen Sie andere Stellungen, gestreckte

Beine, übergebogenen Körper u. s. w. Man ist noch weiter gegangen, man hat die Kranken ganz verkehrt auf den Bauch gelegt. Diese Verfahrungsweisen haben noch einen andern Zweck Man hat nemlich mit dieser Lagerung zugleich einen Zug, den sogenannten indirecten Zug, an der Hernie selbst bewirken wollen. Hiefür hat man die merkwürdigsten Lagen empfohlen. Man hat die Kranken auf die entgegengesetzte Seite gelegt, so dass z. B. bei einer rechtsseitigen Scrotalhernie ein Zug nach der linken Seite hin stattfand; man hat die Kranken so gelegt, dass der Steiss hoch, der Kopf tief lag; ja in manchen älteren Werken werden Sie sogar finden, dass man den Kranken bei den Beinen aufgehängt hat, ähnlich wie dies in alten Zeiten bei der Einrichtung der Luxationen des Oberschenkels geschah. Einige ältere Autoren haben auch empfohlen, den Kranken unter Umständen auf die Hände zu stellen, ihn bei den Beinen zu fassen, so wie man einen Schubkarren fasst, und ihn auf diese Weise einige Schritte auf den Händen gehen zu lassen; durch diese Bewegung soll die Reposition ermöglicht oder wenigstens erleichtert worden sein. Auch hat man empfohlen, den Zug dadurch zu verstärken, dass man den Kranken die Knieellenbogenlage einnehmen liess. Es gibt unter den angeführten Verfahrungsweisen manche, die etwas roh und lächerlich erscheinen, aber die Idee eines Zuges ist nicht ganz zu verwerfen. Wenn auch meistens der indirecte Zug wenig Nutzen bringt, so ist doch der directe Zug, welcher zur positiven Taxis gehört, von grossem Werth. Was die Manipulation der Taxis betrifft, so hat man als Hauptmethode einen Druck auf die Hernie angegeben; derselbe soll zunächst den Inhalt des Darmes in die Bauchhöhle zurückdrängen, dann den Darm selbst. Der Druck muss theils concentrisch sein, theils nach verschiedenen Richtungen hin stattfinden. Ich habe Ihnen unlängst gesagt, dass die Gedärme, wenn sie einmal beweglich geworden sind, und ihr Inhalt entleert ist, wenn sie nicht gar so lange aussen gelegen haben und lange schlaffe Gekröse besitzen, unendlich leicht von selbst zurückgehen. Die Regel, die man angegeben hat, dass man die Eingeweide nach der Richtung des Kanals, durch den sie vorgefallen sind, zurückschieben solle, ist eine theoretische Redensart ohne praktischen Werth. In den meisten Fällen ist dieser Vorschlag gar nicht ausführbar z. B. bei der Femoralhernie, bei welcher die Achse des Kanals parallel mit der Längen-

achse des Körpers liegt. Die wichtigsten Dinge sind concentrischer Druck und seitlicher Druck am Bruchsackhals, welcher die hier zunächst gelegenen Partien, wenigstens den Darminhalt, durch die Bruchpforte treibt. Ich mache Sie besonders darauf aufmerksam, dass ein Druck am Bruchsackhalse geübt werden muss, indem die klappenartige Verschliessung des Darmlumens oft nur dadurch aufgehoben werden kann. Wenn Sie die Bruchgeschwulst am Halse comprimiren, so können Sie viel eher einen kleinen Theil des Inhaltes zwischen den klappenförmigen Wulsten hindurch treiben. Ein gewaltsames Zusammendrücken einer stark gespannten Bruchgeschwulst darf nie stattfinden. Man muss, wenn man nicht in kurzer Zeit ein Gurren und Entleeren wahrnimmt, von weiterem Drucke abstehen, denselben blos am Halse anwenden oder sich zu einem gleich zu erwähnenden Zug bequemen, welcher die Manipulation in manchen Fällen viel besser unterstützt. Das kann man mit Gewissheit sagen, wenn ein gleichmässig gespannter Bruch gurrt und weicher wird, so geht er auch zurück; ist ein Bruch aber nicht gespannt und gurrt von Anfang an, so ist es nicht ausgemacht, dass er zurückgeht. *Dupuytren* hat den Grundsatz aufgestellt, dass jede Hernie, welche bei Taxisversuchen gurrt, auch zurückgehe; es kann jedoch auch geschehen, dass eine Hernie blos an einer Stelle im Körper des Bruchsackes durch Netz und fibrinöse Stränge incarcerirt ist, während an der oberen Seite der Darm frei sein, gurren, der Inhalt hin und her gehen kann, die Hernie aber doch nicht reponirbar ist. Dies ist besonders bei Nabel- und grossen Leistenhernien der Fall, aber in solchen Fällen ist der Bruch als Ganzes nicht und wenigstens nicht gleichmässig gespannt.

Ausser dem Drucke haben viele Chirurgen einen directen Zug empfohlen. Dieser Vorschlag stützt sich auf verschiedenartige Beobachtungen, die fast alle unabhängig von einander gemacht wurden, und es haben die meisten Autoren, von welchen der Zug als Hülfsmittel angegeben wird, verschiedene Arten desselben angewendet. So hat *Heller* einen directen Zug dadurch empfohlen, dass er die Hernie umfasst und in gerader Richtung anzieht. Aehnliche Manipulationen wandten *Cosseret* und *Grynfeldt* an. Ich habe, ohne an die Ausübung eines Zuges zu denken, seit mehr als 15 Jahren ein Verfahren geübt, welches ich erst später als Zug bezeichnet habe, nemlich den Zug von der Seite her. Ich fasse die Hernie am Halse, bewege sie am Stiele nach verschiedenen Richtungen und ziehe sie dadurch etwas

hervor. Dadurch verlängere ich die Hernie am Halse und verhindere das klappenförmige Schliessen; später natürlich, wenn einige Durchgängigkeit des Darmes erreicht ist, wende ich concentrischen Druck an. Wer eine Darmhernie geradezu hineindrängen will, ohne sie vorher zu entleeren, wird leicht eine Reposition en masse oder ein Bersten des Darmes hervorbringen, wer aber daran denkt, zuerst ein sanftes Entleeren zu bewerkstelligen und dann erst zurückzuschieben, der wird selten ein Unglück anrichten. In neuerer Zeit hat *Maisonneuve*, der von historischen Thatsachen nichts erwähnt, eine auf Zug begründete zweckmässige Reposition beschrieben. Er wickelt nemlich die Hernie vom Halse an mit Binden ein, ähnlich, wie man eine acute Hydrocele zu comprimiren pflegt; er zieht den Bruch an, wickelt eine Binde darüber und übt dabei nicht Compression, sondern einen Zug aus. Hiebei geschieht Folgendes: Von dem Bruche wird ein Theil herausgezogen, der klappenförmige Schluss der Darmhöhle wird gelüftet, der Inhalt kann zurück und die Hernie wird verkleinerbar und reponibel. Die *Maisonneuve*'sche Manipulation ist also im Princip nicht zu verwerfen, nur scheint mir der Zug, den ich anwende, der schonendste und desshalb der wirksamste, weil er immer nach verschiedenen Richtungen hin stattfindet und zwar nach allen Richtungen und Durchmessern, durch Hin- und Herziehen und Lüften der klappenförmigen Schleimhaut-Wülste bald an dieser, bald an jener Seite. Freilich darf man bei all diesen Dingen die gewöhnliche Zartheit des Chirurgen nicht ausser Acht lassen. Wenn man sehr roh verfährt, wie dies leider noch heutzutage vorkömmt, so kann man freilich die Taxis für gefährliche halten, als die Herniotomie. Wenn Sie hören, dass *Amussat* eine forcirte Reposition empfiehlt, so dürfen Sie nicht glauben, dass das „mit aller Kraft reponiren" bedeute; forcirt heisst in diesem Falle unausgesetzt, ohne nachzulassen. Dies geht, wenn mit der nöthigen Zartheit vorgegangen wird, bis zu einem gewissen Grade vollkommen.

Ein englischer Chirurg *Wiese* hat von einem Muselmann in Indien ein Verfahren gelernt, welches dem *Maisonneuve*'schen vollständig ähnlich ist. Er umwickelte die Hernien mit Tüchern, zog an, und unter lebhaftem Gurren verkleinerte sich die Hernie und ging zurück. Sie sehen, dass dies Verfahren dem *Maisonneuve*'schen ganz ähnlich ist. Den Erklärungsgrund für die Wirksamkeit des Zuges haben wir in der Roserischen Klappentheorie.

Sentin hat noch kurze Zeit vor seinem Tode ein Verfahren angegeben, welches von manchen Seiten mit einer gewissen Geringschätzung abgefertigt wurde. Derselbe hat nemlich bei manchen incarcerirten Leistenhernien den Finger mit der Scrotalhaut eingestülpt und denselben zwischen Bruchpforte und Hernie mit einiger Gewalt gegen die Bauchhöhle invaginirt. Durch einen plötzlichen Ruck mit dem Finger, bei welchem ein Knarren fühlbar wurde, wurde die Hernie beweglich. Es ist dies in manchen Fällen ganz gut möglich, und das Verfahren durchaus nicht lächerlich, da manche Hernien nur durch leichte dünne Stränge incarcerirt sind, welche durch Abreissen und Zerreissen gelöst werden können. Ich will damit nicht etwa dieses Verfahren als die Herniotomie ersetzend empfehlen, ich will nur dessen Ausführbarkeit unter gewissen Umständen behaupten. Wir werden beim unblutigen Débridement weiter davon sprechen.

Unterstützungsmittel der Taxis.

Man hat die Taxis durch folgende Mittel zu unterstützen gesucht:

1. Blutegel. Dieselben nützen nicht viel, da sie nur aus der Haut Blut entleeren, höchstens noch aus dem Bruchsacke etwas weniges.

2. Cataplasmen auf die Hernie und Unterleib sind von grossem Nutzen, weil sie häufig eine allgemeine Blutstauung aufheben; allein bei heftiger Entzündung und vorhergegangenen starken Repositionsversuchen können sie lange angewendet zum Kothabscess führen.

3. Warme Bäder sind ebenfalls sehr zweckmässig.

4. Klystire, besonders narkotische. Tabakrauchklystire werden jetzt kaum irgendwo mehr angewendet.

5. Das Aufträufeln von Belladona auf die Bruchöffnung ist eine Spielerei, da keine Bruchpforte einen muskulösen Sphincter hat.

6. Das Aufträufeln von Aether hat nur den Zweck Kälte zu erzeugen; Kälte überhaupt ist gefährlich für das Peritoneum und die Gedärme, wesshalb ich sie ganz verwerfe.

7. Abführmittel können bei vollständigem Verschluss der Darmhöhle nichts nützen, sondern nur die Brechneigung vermehren.

8. Aderlässe schwächen, ohne irgend Nutzen zu gewähren; wenn die Erschlaffung etwas nützen kann, so ist Chloroform jedenfalls besser. Es ist aber damit nicht mehr zu erreichen, als Erschlaffung der Bauchpresse, welche in Folge der Schmerzen oft stark contrahirt ist.

9. Die Anwendung von Schröpfköpfen und der Luftpumpe ist eine lächerliche Spielerei. Ich habe selbst gesehen, dass ein sonst geistreicher Chirurg (wahrscheinlich in einem Anfalle von grosser Zerstreutheit) den in der Bauchhöhle zurückgebliebenen Hoden, mit einem Schröpfkopfe hervorziehen wollte. Aehnliche momentane Einfälle dürften auch bei Hernien die Saugexperimente hervorgebracht haben.

10. Hat man empfohlen bei mit Luft aufgetriebenen Gedärmen die Akupunktur vorzunehmen. Wenn dieselbe nicht mit Nadeln sondern mit einem feinen Troicart gemacht wird, so kann dieses Verfahren unter Umständen wirklichen Nutzen gewähren, ist aber immer etwas riskirt.

Taxis bei den einzelnen Hernien-Arten.

Im Ganzen sind die Manipulationen der Taxis bei allen Hernien gleich; nur hat man in Betreff der einzelnen Hernien nach der Localität einzelne Modificationen anzuwenden. So ist es z. B. bei den Scrotalhernien nothwendig, dass man das Scrotum oder besser die Bruchgeschwulst aufhebt, so dass sie mit ihrem Fundus am höchsten gelagert ist, und in dieser Stellung hat man die früher beschriebene Manipulation vorzunehmen. Während der Ausführung des Zuges kann, wenn die Hernie gross ist, ein Gehülfe gleichzeitig durch concentrischen Druck den Darminhalt nach der Bauchhöhle zu drücken versuchen. Nachdem man den Inhalt durch Bewegung entleert und unter Gurren eine Verkleinerung vorgenommen hat, kann man durch Bewegung nach verschiedenen Seiten den Bruch selbst zurückzubringen versuchen.

Bei Femoralhernien ist diese Vorsicht gewöhnlich nicht nöthig, indem die Geschwulst weder eine sehr herabhängende, noch weit vorragende ist. Man verfährt im Ganzen genommen wie bei Leistenhernien; man fasst die Geschwulst am Hals, zieht dieselbe sanft an, bewegt sie hin und her mit der nöthigen Vorsicht und entleert sie durch abwechselnden Druck. Dann kann man daran denken, den Darm selbst zu reponiren. Die beste Lage hiebei ist die mit erhöhtem Oberkörper, mit fluctirten und abducirten Schenkeln. Man hat bei Femoralhernien Adduction der Oberschenkel empfohlen; allein das beengt den Raum und verhindert das Umgreifen der Hernie am Hals, wesshalb ich auch bei Schenkelbrüchen immer die abducirte

Stellung wähle und die Erschlaffung des Processus falciformis durch starke Flexion bewirke.

Bei Nabelhernien verfährt man ebenso wie bei Leistenhernien. Man geht vom Halse auf die Mitte und so allmälig weiter, wobei man sich bei grossen Bruchgeschwülsten von einem Gehülfen unterstützen lässt. Wenn Sie diese Grundsätze, welche ich Ihnen in Betreff der Taxis aussprach, festhalten, so werden Sie Ihren Zweck immer erreichen, wenn er überhaupt erreichbar ist.

Was ist nach der Reposition zu sehen und zu thun?

Vor Allem entsteht die Frage, woher weiss man, dass die Reposition gelungen ist? Wenn ein Bruch vollständig unter den Fingern entschlüpft ist, die Gegend aber nicht vollständig leer geworden ist, sondern eine gewisse dicke Partie, nemlich der zurückgebliebene Bruchsack, fühlbar bleibt, dabei mit dem Finger durch die eingestülpten Bauchdecken die Bruchpforte und die Bruchsackmündung deutlich erkennbar und frei ist, so kann man sicher sein, dass die Reposition gelungen ist. Die Schmerzen hören meist plötzlich auf; in kurzer Zeit werden dieselben auch im Unterleib beseitigt, es tritt normale Oeffnung ein, und alle Incarcerations-Erscheinungen schwinden. Es gibt jedoch Fälle, in denen die eben beschriebenen objectiven Erscheinungen an der Bruchpforte vorhanden sind, aber die allgemeinen Incarcerations-Erscheinungen bestehen. Denken Sie sich, z. B. es wären mehrere Darmschlingen vorgefallen, welche sich gleich gespannt und schmerzhaft anfühlen. Sie können durch Entleerung einzelne zurückbringen, Sie haben aber doch noch eine gewisse Partie, an einzelnen Stellen durch Netz oder anderweitige Stränge incarcerirt; Sie haben den Bruch verkleinert und das Gurren gefühlt, es ist oft noch eine ganz kleine Geschwulst, die man für den Bruchsack halten könnte, zurückgeblieben, und die Incarceration dauert doch fort. Man kann den Bruch manchmal bis auf eine gewisse Grösse verkleinern, ein kleiner Theil jedoch bleibt zurück, entzündet sich später und bildet eine verborgene Incarceration, welche äusserlich nicht erkennbar ist; dies kommt besonders bei Schenkelhernien häufig vor. Ebensogut können, nachdem die Hauptmasse eines Bruches reponirt ist, Darmschlingen gedreht sein; an der gedrehten Stelle können sich auch Verlöthungen finden. Es kann aber auch vorkommen, dass eine Reposition gelungen ist, der Bruchsack leer aussen liegt, und die Incar-

cerationserscheinungen in Folge der schon ausgebildeten allgemeinen Peritonitis fortbestehen. In einigen solchen Fällen war ich gezwungen, die Herniotomie zu machen, um nachzusehen, ob nicht höher oben noch eine Einklemmung vorhanden sei, und fand den Bruchsack leer, seine Mündung frei, also eine vollkommen gelungene Reposition, aber Peritonitis. Alle diese Fälle, die mir vorkamen, endeten glücklich.

Ein ziemlich vielfach besprochenes ungünstiges Ereigniss bei der Zurückbringung incarcerirter Hernien ist die Reposition en masse oder en bloc, d. h. Zurückschieben des Darmes sammt dem Bruchsacke retroperitoneal. Man schiebt den Bruchinhalt nicht in die Bauchhöhle, sondern sammt dem Bruchsacke retroperitoneal zwischen die Bauchdecken hinein. In der allergrössten Mehrzahl der Fälle wird der Bruch mit seinem Bruchsacke in das subseröse Bindegewebe geschoben, so dass das Peritoneum etwas abgehoben wird und unter demselben der Bruchsack sammt dem Inhalte liegt. Derselbe kann an der vorderen Bauchwand, oder in der Fossa iliaca, oder sogar im kleinen Becken liegen. Es werden aber auch Fälle erzählt, wo der Bruch nach Zerreissung der Fascia transversa zwischen diese und die Bauchmuskel resp. Msc. transversus geschoben wurde; dies ist jedoch nur bei Leistenhernien möglich, besonders an der äusseren Seite des Leistenkanals, wo die Fasc. transversa sehr lose aufliegt. Zur Entstehung einer Reposition en masse gehören folgende Momente:

1) Muss die Incarceration am Bruchsackhals sein und nicht ausserhalb derselben.
2) Muss der Bruchsack in seiner ganzen Peripherie mit der Umgebung, namentlich mit den accessoriechen Hüllen, lose zusammenhängen, er darf nicht kurzzellig verwachsen sein, und das ist nur bei kleinen nicht lange bestehenden Brüchen der Fall.

Unter den Leistenhernien sind es am meisten die Herniae interstitiales, welche, wenn sie incarcerirt sind, en masse reponirt werden, und zwar aus dem einfachen Grunde, weil man eine solche Geschwulst nicht anders zu reponiren vermag, als dass man sie geradezu nach der Bauchhöhle zu drückt, da die Wände des Leistenkanales das Umfassen des Bruches und Entleeren des Darmes hindern. Am meisten machen Patienten selbst die Reposition en masse, wenn sie den Bruchsack einfach nach rückwärts gegen die Bauchhöhle drücken. Es gehört oft gar keine grosse Kraft dazu, um diese Reposition zu Stande zu bringen; sie kann bei loser Verbindung des Bruchsacks

auf ganz leisen Druck hin erfolgen. Bei grossen Hernien, welche an der Bruchpforte und ausserhalb derselben adhärent sind, ist dies unmöglich. Bei Schenkelhernien sind es auch meist die interstitiellen, welche en masse reponirt werden. Sie wissen, dass die unvollständigen Femoralhernien nicht aus der Vagina vasorum herausgetreten sind, aber vom Processus falciformis der Fascia lata fest umhüllt werden, so dass man ihren Hals nicht fühlt; da kann nun ein einfacher Druck genügen, eine Reposition en masse zu Stande zu bringen.

Ich hatte noch nie Gelegenheit, eine Reposition en masse in Folge der Taxis zu sehen, weder am Präparat, noch am Lebenden; aber ich glaube vollkommen den Autoren, welche den Zustand beschreiben, indem die anatomischen Verhältnisse incarcerirter Hernien mich gelehrt haben, dass ein lose adhärenter Bruchsack bei höher oben bestehender Incarceration selbst bei unten eröffnetem Bruchsacke hinaufgeschoben werden kann; nur möchte ich Sie darauf aufmerksam machen, dass Sie bei Sektionen die Divertikel oder parietalen Bauchfellhernien nicht mit Reposition en masse zusammenwerfen oder verwechseln. Ich will Ihnen die Criterien nochmals wiederholen.

Bei Divertikeln:

a) Kurzzellige Cohräenz der äusseren Divertikelwand mit Fascia transversa, oder nach Schwund derselben mit den Sehnen der Bauchmuskel.

b) Feste Verwachsung der rauhen Flächen des Divertikels und des Parietalblattes vom Peritoneum.

Diese Eigenschaften setzen ein langes Verbleiben des Bruchsackes hinter dem Peritoneum parietale voraus. War eine en masse reponirte Hernie incarcerirt, so kann sie nicht lange in dieser Lage bleiben, ohne dass der Patient stirbt, oder die Hernie operirt wurde. Dass eine freie H. en masse reponirt werden könne, oder der Bruchsack durch Zug benachbarter Organe, wie *Cloquet* glaubt, zurückgezogen werden können, das ist mir unwahrscheinlich.

Nabelbrüche sind wohl nicht leicht en masse zu reponiren, doch ist die Möglichkeit dazu nicht ausgeschlossen. Am leichtesten dürfte die Reposition en masse bei Perinealhernien erfolgen, doch fehlen hierüber Erfahrungen.

Die Reposition en masse erkennt man in der Regel ziemlich leicht. Wenn die Bruchgeschwulst etwas grösser ist, so wird man an der Stelle, wo der Bruchsack aus seinen Adhärenzen getrieben

wurde, eine ausserordentliche Höhlung finden. Ist z. B. ein Leistenbruch vollständig gewesen, so wird man an der Wurzel des Scrotums durch den Luftdruck ein Eingesunkensein bemerken. Stülpt man den Finger nach der Bruchpforte ein, und geht entweder in den Leistenkanal oder an die Schenkellücke, so wird man eine grosse, hohle Bruchpforte finden und in der Regel höher oder tiefer eine pralle Geschwulst, welche etwas höher oben an den Bauchdecken eine gespannte und ziemlich stark schmerzhafte Wölbung bildet. Je grösser der Bruch war, desto auffallender sind die Erscheinungen. Die von der Bruchgeschwulst verdrängten Bindegewebslagen werden deutlich Hohlräume fühlen lassen. Bei ganz kleinen Brüchen, namentlich interstitiellen Leistenbrüchen, ist das Erkennen nicht sehr leicht, und man schliesst auf den Zustand nur aus dem Andauern der Incarcerations-Erscheinungen. Dass der Bruch rascher zurückschlüpft, als bei gelungenen Repositionen, ist nicht maassgebend; denn es gibt Hernien, welche bei der Taxis schon durch das blosse Angreifen zurückgehen; umgekehrt muss man manchmal bei der Reposition en masse bedeutende Manipulationen machen. Diese letzte Erscheinung ist also nicht charakteristisch; aber soviel ist gewiss, dass wenn der Bruch plötzlich zurückschlüpft, und augenblicklich ein Hohlraum ausserhalb und an der Bruchpforte entsteht, die Wahrscheinlichkeit einer Reposition en masse vorliegt. Wenn sich aber noch eine gewisse Partie durchfühlen lässt (der zurückgebliebene Bruchsack), so ist das Gelingen einer Reposition mit grosser Wahrscheinlichkeit anzunehmen, namentlich wenn der Schmerz und Brechneigung schnell Stuhlverstopfung in kurzer Zeit schwinden.

Wenn man eine Reposition en masse erkannt hat, so handelt es sich darum, die Partie wieder herauszubringen. Man versucht auf die schmerzhafte gespannte Stelle des Bauches einen Druck auszuüben, um die Hernie vortreten zu machen; gelingt dies nicht, was leider oft der Fall ist, so muss man sich entschliessen, die Bruchgeschwulst bloszulegen; man trennt alle deckenden Theile, bis man in den betreffenden Raum kommt, worauf man entweder den Bruchsack öffnet oder ihn uneröffnet fasst und herauszieht mit der nöthigen Sorgfalt, dass der Darm nicht mit gefasst werde. Am sichersten geht man, wenn man sofort den Bruchsack spaltet und die Incarceration hebt.

Zuletzt fragt es sich noch, wie lange man eine Taxis fortsetzen solle. Hiefür gibt es keine allgemeine Regel, sondern es entscheidet

die subjective Erfahrung des Chirurgen. Alle stimmen darüber überein, dass man nicht zu lange fortfahren dürfe, 1) weil man Zeit verliert, während welcher der Bruch fortwährend eingeklemmt bleibt, und 2) weil man durch die Taxis selbst den Bruch noch beleidigt. Was die Zeit anbelangt, so ist das nicht zu lange etwas unbestimmt; ich will Ihnen hier nur meine eigenen Erfahrungen und Grundsätze angeben. Wenn die Incarcerations-Erscheinungen sehr heftig sind, so versuche ich die Taxis nur dann, wenn sie noch nicht lange gedauert haben; z. B. bei heftig incarcerirten angebornen Leistenhernien der Männer versuche ich die Taxis in dem Momente, wo ich den Kranken sehe, höchstens nach Anwendung eines warmen Bades, in demselben oder im erwärmten Bette. Ich setze die Repositionsversuche 10—15 Minuten fort, komme ich nicht zum Ziele, so gebe ich dem Kranken eine viertelstündige Ruhe, beginne dann die Taxis wieder, und wenn nach zwei- bis dreimaligem Versuche die Reposition nicht gelingt, so operire ich sofort. Einen Kranken mit heftigen Incarcerations-Erscheinungen verlasse ich nicht mehr, bis der Bruch zurückgeht, entweder durch Taxis oder Herniotomie, denn immer geht sonst eine kostbare Zeit verloren. Namentlich muss ich Sie vor dem allzu langen Gebrauche erweichender Ueberschläge warnen. Man soll dem Bruche eine einfache Bedeckung geben, alles Uebrige, z. B. Tabakklystiere u. dgl., ist überflüssig. Wenn die Erscheinungen nicht sehr heftig sind, so versuche ich zuerst die negative Taxis, sodann die Reposition zu wiederholten Malen, manchmal einen ganzen Tag hindurch; doch warte ich mit der Operation nie über Nacht, wenn die Incarcerations-Erscheinungen nicht nach geben oder gar sich steigern, operire ich noch an demselben Tage. Unbedingt operire ich jeden Bruch, bei welchem die Kranken sehr leidend aussehen, kleinen Puls haben, und bei welchen Störungen des gesammten Nervensystems und verschiedene Circulationsstörungen, namentlich bedeutende Transpiration, aufgetreten sind. Ebenso operire ich jede Hernie mit heftigen Incarcerations-Erscheinungen, welche nicht prall gespannt ist und keine Luft enthält. Diese Brüche lassen sich nicht entleeren und die Taxisversuche sind fruchtlos. Es ist freilich wahr, dass manchmal eine incarcerirte Hernie nach zwei Tagen noch zurückgegangen ist; allein hiebei war die Incarceration meist sehr gering; in der Regel waren es entzündete Hernien, die man von incarcerirten nicht unterscheiden kann, die dann durch Entleerung des Inhaltes, Abschwellung der Gewebe und

Resorption der Exsudate entweder von selbst oder durch leichte Manipulationen zurückgehen. Ist eine Hernie, resp. Bruchsack, mit der Haut verwachsen, diese geröthet und nicht verschiebbar, so muss man vollends von der Taxis abstehen, denn da ist bereits eine solche Beleidigung erfolgt, dass jeder weitere Versuch sehr gefährlich wäre. Ist Oedem an der Oberfläche da, so wird man meist hellen tympanitischen Ton und beim Befühlen ein Knistern wahrnehmen, und es ist Gangrän vorhanden, welche augenblickliche Operation erfordert.

Sie werden oft von einem ungünstigen Ereignisse hören, welches der Taxis folgen soll, nemlich die Berstung des Darmes; diese erfolgt nicht so leicht, als man glaubt. Dass ein Bersten des Darmes beim Zurückbringen operirter Hernien möglich ist, habe ich selbst schon einigemal gesehen, dass aber ein gesunder Darm durch die Haut hindurch bei der Taxis zum Bersten kommt, ist ungemein selten, er müsste bereits in einem gewissen Ulcerations-Stadium sich befinden oder durch fibrinöse Exsudationen brüchiger geworden sein. Ist eine grosse Menge Serum vorhanden, so ist das Bersten vollends unmöglich, und nur wenn man den Darm zusammendrückt, kann es geschehen, dass eine weit hinunterreichende Darmschlinge einer Ruptur ausgesetzt sein kann. Von manchen Aerzten wird solche Kraft angewendet, dass sie sich mit den Knieen gegen den auf der Erde liegenden Patienten stemmen, denn man findet manchmal die Spuren der Nägel des Chirurgen, Hautabschärfungen, Suggilationen, und doch tritt keine Berstung ein; dagegen kann eine forcirte Taxis, besonders wenn sie ungeschickt ausgeführt wird, Quetschung des Darmes hervorrufen. Bei dieser Gelegenheit muss ich auch erwähnen, dass manche Chirurgen der Taxis einen ausserordentlichen Werth beilegen, während Andere dieselbe so eingeschränkt als möglich wissen wollen. So hat *Amussat* eine Zeit lang behauptet, jede Hernie liesse sich reponiren; es gab aber Fälle, wo ihm, wie *Dieffenbach* erzählt, die Reposition nicht gelang. Ich habe auch sehr günstige Resultate von der Reposition seit mehr als fünfzehn Jahren gehabt, so dass ich den Grundsatz aufgestellt habe, es seien weit mehr Hernien reponirbar, als man glaubt. Ich kam darauf dadurch, dass ich anfing, die Brüche langsam zu entleeren und mich des concentrischen Druckes Anfangs der Taxis ganz zu enthalten. Dass man durch Gewalt eine Taxis nicht erzielen kann, versteht sich von selbst. Ich habe auch den Namen forcirte Reposition gebraucht, aber darunter die Fortsetzung

der Taxis so lange verstanden, bis sie gelang oder bis ich mich von der Unmöglichkeit der Entleerung überzeugte. Sie können also das Gesagte kurz so zusammenfassen, dass eine etwas länger fortgesetzte mit den nöthigen anatomischen und chirurgischen Cautelen vorgenommene Reposition nicht schadet, und dass eine gleichmässige Compression des Bruches ohne anderweitige Manipulationen meist nichts nützt. Sie werden von manchen neueren Schriftstellern, als ein ungünstiges Ereigniss nach der Reposition, eine durch Entzündungs-Produkte hervorgebrachte Verwachsung, Stenose, Verlegung &c. der Darmschlinge angegeben finden. Diese von *Morawek* gemachte Beobachtung hat mit der Taxis keinen ursächlichen Zusammenhang; sie ist ein Produkt der durch die Incarceration bedingten Peritonitis und kann nach der Herniotomie ebenso wie nach der Taxis vorkommen. Ich sah schon zweimal eine Darmstenose durch entzündliche Fibrinschwielen und Stränge nach der Herniotomie auftreten. In einem Falle, der sich langsam entwickelte, erfolgte sechs Wochen nach der Operation der Tod. Bei der Section sahen wir eine Dünndarmpartie durch fibrinöse Schwielen des Peritonealübezuges so comprimirt, dass der Darm kaum für eine Sonde durchgängig war. Nach der Taxis sah ich es nie.

Ich habe jetzt von der Taxis incarcerirter Darmbrüche gesprochen; was man durch die Taxis bei incarcerirten Netzbrüchen erreichen kann, weiss ich Ihnen nicht zu sagen, denn ich habe nie eine Netzhernie incarcerirt gesehen, aber es scheint mir, dass die positive Taxis eines incarcerirten Netzes höchst schwierig, meistens vielleicht unmöglich ist.

Herniotomie.

Meine Herren! Wir kommen heute zur Beschreibung der Herniotomie, desjenigen Verfahrens, welches in den äussersten Fällen, wenn eine Hernie nicht reponirt werden kann, angewendet werden muss. Sie ist das letzte Mittel und unstreitig das sicherste. Das Wesen der Operation besteht darin, dass man nach Eröffnung der Haut und Trennung der überliegenden Schichten zur einklemmenden Stelle selbst zu gelangen sucht, diese durchtrennt und dadurch die Möglichkeit setzt, den Bruchinhalt zurückzuschieben. Wir haben im Ganzen genommen drei Methoden der Herniotomie, welche sich ziemlich genau von einander unterscheiden, von denen aber nicht alle gleich häufige Anwendung finden. Ueber die Geschichte der Herniotomie will ich Ihnen bemerken, dass die Operation bei incarcerirten

Hernien der neueren Zeit angehört; bis zum siebzehnten Jahrhundert und selbst da noch hat man sie blos bei freien Hernien gemacht, und verstand unter Herniotomie überhaupt nichts Anderes, als eine Radicaloperation, welche hauptsächlich in der Castration bestand, wobei man manchmal auch den Bruchinhalt mit weggenommen haben soll*). Bei incarcerirten Hernien hielten sonderbarer Weise die älteren Chirurgen die Herniotomie für zu gefährlich. Man sieht, dass damals die Idee der Herniotomie eine ganz andere war, dass sie einen ganz anderen Zweck verfolgte, als gegenwärtig; jetzt will man nur die Einklemmung lösen und den Darm zurückbringen.

Die obengenannten drei Methoden sind folgende:

Erstens die Bloslegung des Bruchsackes und Erweiterung der einklemmenden Stelle ausserhalb desselben und das Zurückschieben des Darmes durch Entleerung des Bruchsackes, wobei letzterer aussen liegen bleibt. Diese Methode stammt eigentlich von *Petit*, wurde aber früher schon vielfach besprochen, aber nie genau ausgeführt; in neuerer Zeit wurde sie wieder von *A. Cooper, Aston Key* empfohlen, von Letzterem sogar zur Hauptmethode erhoben.

Man hat zu wiederholtenmalen dieser Methode eine Menge Vorwürfe gemacht, unter anderen den, dass es eben Einklemmungen im Bruchsack giebt; das ist allerdings ein Einwurf, der es unmöglich macht, die Operation zur alleinigen Methode zu erheben, indem sie unter Umständen zu den grössten Gefahren Veranlassung geben kann. In der allerneuesten Zeit gibt es wieder mehrere Stimmen, welche sich für diese Operation erheben. Ich war auch eine Zeit lang ein Vertheidiger dieser Methode und zwar aus dem einfachen Grund, weil das Peritoneum nicht verletzt, die Bauchhöhle nicht geöffnet wird; allein es ist die Gefahr der Eröffnung des Peritoneums bei Weitem nicht so gross als man glauben sollte, und gerade bei denjenigen Hernien, wo dies am meisten zu fürchten wäre, nemlich bei grossen Scrotalhernien und Nabelhernien, da braucht man die Erweiterung der Bruchpforte äusserst selten, da die Einklemmung meist durch

*) Selbst wenn man weiss, dass die Bruchoperationen damals von ganz rohen Menschen, den Bruchschneidern, vorgenommen wurden, kann man doch nicht glauben, dass dies im Operationsplane lag, es scheint vielmehr ein unvorhergesehenes Unglück gewesen zu sein.

Umschlingungen, Knickungen oder durch Netzadhäsionen oder neugebildete Bindegewebsstränge im Inneren des Bruchsacks besteht, und bei kleinen Hernien, namentlich bei langhalsigen Leisten- und Schenkelhernien hat man gar keine Garantie, dass der Bruchsack nicht auch eine Einschnürung macht. Es kann dabei leicht geschehen, dass man bei oben bestehender Incarceration einen Bruchsack unten frei macht und mit bestehender oberer Incarceration eine Strecke weit zurückschiebt. Die Gefahr einer Reposition en masse ist bei dieser Operationsmethode grösser als bei jeder anderen. Diese Methode möchte ich nur sehr bedingt empfehlen, und zwar, wenn man die Bruchpforte, nachdem man sie deutlich verengt gefunden, einschneidet und den Bruch leicht entleeren kann, den Bruchsack aber in seiner ganzen Länge und Breite aussen behält. Wenn darauf die Incarcerations-Erscheinungen schwinden, so war die Operation gerechtfertigt; wenn aber die Erscheinungen, wenigstens der Schmerz und das Erbrechen, nicht rasch vollkommen schwinden, öffne man gleich den Bruchsack, denn es kann geschehen, dass man ein Darmstück zum Theil in die Bauchhöhle bringt, aber den convexesten Theil der Schlinge, weil er mehr geschwollen ist als die Schenkel der Schlinge, nicht durch die Bruchsackmündung durchschieben kann, und so bleibt hoch im Halse des Bruchsackes ein incarcerirtes Darmstück, das man bei Betastung des Bruchsackes nicht fühlt. Erst vor Kurzem wurde ich auf's Land zu einer Frau gerufen, der einen Tag vorher eine Femoralhernie operirt wurde. Man hat ausserhalb des Bruchsackes die Incarcerationsstelle eingeschnitten und den Bruchsack entleert, aber die Einklemmung-Erscheinungen bestanden fort. Als ich den ganz schlaffen Bruchsack öffnete, fand ich ihn im Fundus und Körper ganz leer, hoch oben aber eine kleine Darmschlinge (vielleicht eine Littre'sche Hernie?) im Bruchsack eingeklemmt. Nach Lösung der Einklemmung schlüpfte der Darm zurück, und die Incarcerations-Erscheinungen verschwanden.

Die zweite Methode besteht in der Bloslegung des Bruchsacks, Eröffnung desselben und unblutiger Erweiterung der Incarcerations-Stelle. Diese Methode, welche vorzugsweise von *Arnaud, Leblanc* und *Thevenin* empfohlen wurde, zählt gegenwärtig weit weniger Anhänger als die erstgenannte. Die Mehrzahl der Chirurgen ist gegen dieselbe, und zwar desshalb, weil, wie sie sagen, eine gewisse Quetschung und Zerrung der Theile bei der

unblutigen Operation möglich wäre, und überhaupt eine zu massive Behandlung der Umgebung stattfände, und weil sie behaupten, dass die meisten Fälle von der Art sind, dass die einschnürende Stelle einem Drucke oder Zuge nicht nachgibt. Ich muss mich nach meiner Erfahrung entschieden gegen diese Einwürfe aussprechen, und kann sagen, dass die zweite Methode weit besser und sicherer ist als die Erweiterung ausserhalb des Bruchsackes. Das einzige, was bei dem Versuch, die Bruchpforte unblutig zu erweitern, geschehen kann, ist, dass es nicht gelingt. Eine übermässige Gewalt darf natürlich auch hier nicht angewendet werden, dass man aber im Stande ist, von der Bruchsackhöhle aus eine incarcerirende Stelle stumpf zu trennen, das ist eine ausgemachte Thatsache, die ich mit einer grossen Anzahl von Fällen belegen kann. In einem Zeitraume von 10 Jahren habe ich eine grosse Anzahl von Leisten- und Schenkelhernien unblutig dilatirt. Selbst da, wo ich die blutige Erweiterung zum Theil mache, bediene ich mich noch häufig der Ausdehnung durch Hacken. Die Erweiterung kann man oft mit dem Finger machen, indem man den Zeigefinger mit einiger Kraft sanft rotirend zwischen Darm und incarcerirender Stelle eindrängt und ihn gegen die letztere hindrückt. Unter deutlichem Knarren und Krachen wird man häufig die Incarceration heben, und gerade bei Schenkelhernien gelingt es am häufigsten, obwohl es viele Chirurgen hier am wenigsten zugeben wollen. Man erwähnt gewöhnlich die Einklemmung und den Widerstand von Seite des Gimbernat'schen Bandes; dass derartige Aeusserungen Fantasie-Produkte sind, wissen Sie. Bei Schenkelhernien kommt die Incarceration von der bindegewebigen Grundlage des Peritoneums oder von Balken der Lamina cribrosa resp. Vagina vasorum her, welche man, wenn sie nicht sehr fest sind, ohne Verwundung ganz gut trennen kann. Gelingt dies nicht mit dem Finger, so führt man den Zeigefinger, dessen Nagel gegen die incarcerirende Stelle, dessen Ballen gegen die Eingeweide gerichtet ist, ein. Am Nagel führt man den Arnaud'schen Hacken ein, und durch einen starken Ruck erweitert man diese Stelle, während man den Daumen der Hand, welche den Hacken führt, als Fixirungspunkt gegen die Umgebung stützt. Man hat eine Menge Instrumente dazu angegeben, so z. B. das Dilatatorium von *Leblanc*, der Hacken von *Brüninghausen,* welche aber alle nicht praktisch sind. Der *Arnaud*'sche Hacken in seiner jetzigen Form (Fig. 60) ist das einfachste und handlichste Instrument, namentlich auch desshalb,

Fig. 60.

weil er an der Spitze plattgedrückt ist, was ihn leicht einführbar und doch fest macht. Die ursprünglichen *Arnaud*'schen Hacken hatten einen grossen kreisförmig gebogenen Hacken.

Alle diejenigen Chirurgen, welche behaupten, diese Methode sei nicht ausführbar, sind vollständig im Irrthum. Es geht wirklich und zwar in vielen Fällen leichter als man glaubt, dass solche Stränge, die entweder circulär oder schräg oder wie immer sich ausdehnen, mit dem Finger oder dem Hacken leicht getrennt werden können. Diese Methode hat vor der folgenden den Vorzug, dass sie das Peritoneum nicht zweimal verletzt; denn schneidet man die incarcerirende Stelle von der Bruchsackhöhle aus durch, so hat man das Peritoneum nicht blos am Bruchsack, sondern auch an der Stelle der Incarceration getrennt. Der Hauptvorzug der unblutigen Dilatation besteht darin, dass es unmöglich ist, den Bruchinhalt durch den Peritonealspalt am Bruchsackhalse zwischen dem Peritoneum und den Bauchdecken in die Höhe zu schieben, ein ungünstiges Ereigniss, welches schon oft vorgekommen ist und vorkommen wird.

Die dritte Hauptmethode ist die, dass man den Bruchsack bloslegt, ihn eröffnet und die incarcerirende Stelle von der Bruchsackhöhle aus mit einem Messer trennt und nachher den Bruch zurückschiebt. Diese Methode ist dort, wo die unblutige Erweiterung nicht möglich ist, die einzig ausführbare, und da sie immer gemacht werden kann, auch die vollkommenste. Was man von Seite der Vertheidiger der unblutigen Erweiterung angegeben hat, dass weniger Gefässverletzungen stattfinden, darf man nicht zu hoch anschlagen, indem diese Gefässverletzungen aus später anzugebenden Gründen jetzt seltener vorkommen als früher. Diese dritte Methode unterscheidet sich von der zweiten nur dadurch, dass wenn es unmöglich ist, unblutig zu erweitern, man die incarcerirende Stelle einschneidet. Wir wollen nun diese dritte Methode als Haupttypus der Herniotomie näher beschreiben. Bevor ich dies aber beginne, muss ich Ihnen erwähnen, dass man auch vorgeschlagen hat, die H. subcutan zu machen, d. h. mit einem Tenotom die incarcerirende Stelle zu durchtrennen und den Bruch zu reponiren. Gefäss- und Darmverletzungen sind bei dieser Operation viel eher möglich als bei allen andern, und der Vortheil der

subcutanen Wunde ist hier sehr gering. Auch ist es begreiflich, dass man nicht die mindeste Sicherheit hat, den Tenotom wirklich unter den incarcerirenden Rand gebracht zu haben. *Max Langenbeck* schlug vor, die Haut neben dem Bruchsackhalse zu trennen und bloss die einschnürende Stelle zu trennen, d. h. die fibrösen Bruchpforten. Auch das ist ein Vorschlag, den wohl kaum Jemand befolgen wird, der weiss, wie selten die fibrösen Bruchpforten allein die Incarceration machen.

Die Momente der Herniotomie sind folgende:

1) Der Hautschnitt,
2) die Bloslegung des Bruchsackes,
3) die Eröffnung desselben,
4) die Lösung der Einklemmung, und
5) die Reposition der Eingeweide.

Ad 1. Der Hautschnitt soll möglichst gross sein und in denjenigen Fällen, wo die Hernie sehr gross ist, so dass der Schnitt nicht ihre ganze Ausdehnung einnehmen kann, möglichst nahe der Bruchpforte geführt werden, damit man die vorliegenden Theile besser erkennt. Für alle Fälle aber dieses Verfahren anzurathen, wie *Malgaigne* thut, ist nicht gut und zwar desshalb, weil man Theile zerschneidet, namentlich die die Bruchpforte umgebenden festeren Partien, deren Integrität, Derbheit und Festigkeit bei der späteren Heilung wünschenswerth ist. Die Art und Weise, wie man den Hautschnitt vollführt, ist verschieden; man kann eine Hautfalte erheben und diese entweder von aussen nach innen vom Rande der Falte nach ihrer Basis durchschneiden, oder so, dass man sie an der Basis durchsticht und gegen den Rand hin durchschneidet. Das letztere ist jedenfalls sicherer, indem man mit dem Rücken des Messers, welcher gegen die Bruchgeschwulst gerichtet ist, gegen die Gefahr gesichert ist, ein tieferes Organ zu verletzen. Man nimmt dazu ein spitzes scharfes Messer. Vor dem Hautschnitte müssen die Haare in ziemlich weiter Ausdehnung rasirt werden. Es ist dies nicht blos ein Moment, welches die Operation erleichtert, sondern auch insofern wichtig, als während der Operation Haare abgeschnitten werden und in die Wunde hineinfallen können, wodurch leicht eine stärkere Entzündung hervorgerufen wird.

Ad 2. Die Bloslegung des Bruchsackes geschieht dadurch, dass man schichtenweise Alles, was über dem Bruchsacke liegt, durchtrennt. Ich habe Ihnen gesagt, dass die Haut und das darunter liegende

Bindegewebe (die Fascia superficialis) bis zur nächsten fascienartigen Hülle eine Bedeckung bildet, welche auf die einfachste Weise getrennt werden kann. Wenn man nemlich die Haut durchschnitten hat, so bleibt immer ein Theil der Fascia superficialis in der Tiefe ungetrennt. Man wird immer finden, dass am Boden der Wunde in der Mitte der Schnitt am tiefsten gedrungen ist, während an den Ecken die Fasc. superficialis im grösseren Umfange ungetrennt bleibt. Diese Fascie ist immer daran zu erkennen, dass sie sich beim Verschieben der Hautwundränder mit verschiebt, so lange sie nicht ganz durchschnitten ist; es geht also der Boden der Wunde mit hin und her. Bemerkt man dieses, so fasse man mit einer anatomischen Pincette eine Falte von der losen Bindegewebshaut hoch empor und schneide sie mit flach gehaltener Messerklinge; dies wiederholt man so lange, bis im Boden der Wunde eine glänzende Membran erscheint, die beim Verschieben der Hautwundränder nicht mehr mitgeht und mit der Pincette nicht gefasst werden kann. Wer etwas unsicher mit der Hand ist (wie alle Anfänger), der kann die Fascia superficialis auf der Hohlsonde blätterweise spalten; hiebei macht man sich oft zehn und mehr sog. Schichten, d. h. Blätter, die man aber nicht als verschiedene anatomische Schichten ansehen darf; es ist und bleibt eine Schichte nemlich Fascia superficialis, die immer dieselbe bleibt; ob sie zäh und faserig oder fettreich prall ist, macht keinen Unterschied, immer kennt man sie daran, dass sie beim Verschieben der Hautwundränder eine sich über der Bauchgeschwulst verschiebende Zellgewebsschichte bildet. Ausser diesen zwei Schichten Haut und Fasc. superficialis hat, wie ich Ihnen schon früher bemerkte, jede zu operirende Abdominalhernie bis zum Eingeweide nur noch zwei Schichten; die eine ist eine fibrös-zellige, manchmal theilweise musculöse Haut (wie bei den Leistenhernien), welche aus den Schichten gebildet wird, welche vor der Hernie herabgetrieben werden, und in die sich die Hernie einsenkt. Diese accessorische Schichte hat verschiedene Dicke. Man kann diese sämmtlichen accessorischen mehr weniger zusammengehörigen Hüllen fast immer von der Fascia superficialis und von dem Bruchsacke deutlich trennen; nur in einigen Fällen ist dies schwer, so z. B. bei manchen Nabelhernien, wenn das subcutane Bindegewebe grösstentheils geschwunden und mit den accessorischen Schichten verwachsen ist, welche auch wieder durch Druck zum Schwund gebracht worden

sind, oder wenn an der Stelle der Operation durch Bubonen oder andere Abscesse oder durch eine früher gemachte Herniotomie das ganze subcutane Bindegewebe, die accessorischen Hüllen und der Bruchsack zu einer Narbe verschmolzen sind; in diesem letzteren Falle, den ich erst jüngst zur Beobachtung bekam, muss man, wie ich es auch that, höher oben, d. h. an einer Stelle operiren, wo keine Narbe ist. Mein Fall war eine Leistenhernie, und ich fing ganz oben an der Bruchpforte zu operiren an und konnte mit leicht orientiren. Nachdem man die Fascia superficialis durchtrennt hat, ist immer eine mehr weniger glänzend gestreifte-fibrös zellige Haut zu erkennen, welche in manchen Fällen allerdings an einzelnen Stellen, aber immer nur nur im kleinen Umfange, nie rundherum zwei- oder dreiblätterig sein kann. Dies ist jedoch sehr selten. In der Regel stellt die ganze dritte Schicht der Hernie eine einzige Membran dar, die aus verschiedenen verschmolzenen Elementen zusammengesetzt ist. Ich habe nach dem Muster *Cooper*'s, der diese Haut bei den Femoralhernien Fascia propria genannt hat, dieselbe bei den übrigen Hernien ebenso bezeichnet, indem ich sie bei den Inguinal- und Nabelhernien ebenso dargestellt habe, wie bei der Femoralhernie. Ich kann nur sagen, dass derjenige, der sich bemüht, diese Schichte genau zu erkennen (was nur durch häufige Präparation der Hernien möglich ist), kaum je in die Verlegenheit kommen wird, den Bruchsack zu verkennen. Die eben beschriebene dritte Schichte ist immer sehr gespannt und viel praller und derber, als der Bruchsack; dann kann sie fast nie mit der Pincette in eine Falte erhoben werden, was beim Bruchsack immer der Fall ist.

Wenn man diese Haut durchtrennen will, so verfährt man folgendermassen: man nimmt eine Hohlsonde nahe am Schnabel, stützt den kleinen Finger sanft an die Bruchgeschwulst und schabt mit dem Schnabel der Hohlsonde ein Loch in diese Haut, was bei der faserigen Structur sehr leicht geht, schiebt dann die Hohlsonde unter der Haut vor und durchschneidet auf der Hohlsonde diese Membran immer der ganzen Länge der Wunde nach. Hat man diese dritte Schichte getrennt, so findet man den Bruchsack in den meisten Fällen als eine dünne nicht gestreifte, oft durchsichtige Membran, an welcher man grosse dendritische Gefässe bemerkt. Bevor man die dritte Schichte durchtrennt hat, kann man jede Hernie umgreifen und mit dem Finger um sie herumgehen, indem

die Fascia superficialis losgelöst wird. Es ist also die alte Regel, dass der Bruchsack glänzend und gefässreich gestreift sei, ganz unrichtig. Wenn man sich daran hält, so kann man in vielen Fällen die Fascia propria für den Bruchsack halten und nach Spaltung derselben erst den Bruch-sack finden, und man glaubt dann, es seien Anomalien vorhanden, wie z. B. ein doppelter Bruchsack oder Pseudomembranen u. s. w., oder man glaubt gar, den Darm vor sich zu haben, nachdem man die Fascia propria gespalten hat. In zwei Fällen sah ich einen Schenkelbruch für irreponibel ausgeben und nach äusserem Débridement mit uneröffnetem Bruchsacke und bestehender Incarceration liegen lassen. In diesem Falle entstand ein Anus praeternaturalis, im andern hatte ich den Bruchsack später (zwei Stunden nach der Operation) gespalten, die Einklemmung gelöst und den Darm zurückgebracht; dieser Kranke starb an Peritonitis. Ist die dritte Schichte getrennt, so muss man sich daran erinnern, dass dieselbe mit dem Bruchsacke viel inniger verwachsen ist, als mit der Fascia superficialis; daher klafft die Wunde sehr wenig, und durch den Spalt der Fascia propria drängt sich nicht selten blasenförmig der Bruchsack vor. Wenn man erkennen will, ob das, was sich vordrängt, Darm oder Bruchsack ist, so darf man nur mit den Nägeln des Zeigefingers und Daumens eine Falte fassen und sie hin und her bewegen, dann wird man die glatte Oberfläche des Epithels fühlen und bemerken, dass man eine ganz dünne Membran zwischen den Fingern hat. Dieses Gefühl ist weit verschieden von dem, welches man hat, wenn man Darm zwischen den Fingern hält. Der Darm ist immer dicker und fühlt sich zottig, sammtartig an. Wenn man mit einer Pincette, die weder grob noch scharf gekerbt sein darf, eine dünne Falte erheben kann, so kann man überzeugt sein, dass man nicht den Darm, sondern den Bruchsack vor sich hat. Ferner hat man folgende Erscheinungen zu berücksichtigen: Der Bruchsack ist meist durchscheinend und das dahinter liegende Serum schimmert je nach seiner Farbe mehr weniger deutlich durch. Wenn der Bruchsack dicker wäre, was übrigens sehr selten vorkommt, so fehlt natürlich diese Erscheinung, und man ist gezwungen, durch sehr zarte Messerzüge in die Tiefe zu gehen, weil, wenn man auch aus anatomischen Gründen sagen kann, dass man den Bruchsack vor sich hat, man doch nicht wissen kann, wie dick er ist. Ich gehe folgendermassen vor: Ich nehme mit Zeigefinger und Daumen eine kleine Falte;

finde ich eine dünne Membran, so hebe ich die Falte mit einer anatomischen Pincette empor und steche sie an. Spritzt Serum aus, so führe ich die Hohlsonde ein und spalte den Bruchsack; ist kein Serum vorhanden, so hebe ich mit der Pincette das Gefasste empor, bis ein deutliches Klaffen erkennbar ist und etwas Luft eindringt. Man hat dann zwischen Darm und Bruchsack einen mit Luft gefüllten Raum. Kann man mit dem Finger in die Bruchsackhöhle eindringen, so erweitert man die Wunde mit dem Knopfbistouri. Sind Adhäsionen zwischen Darm und Bruchsack vorhanden, so ist es oft sehr schwer, sich genau zu orientiren, und man wird sich nur dann gut auskennen, wenn man eine dünne Partie angestochen, durch die kleine Oeffnung eine stumpfe Hohlsonde durchgedrängt und die dünne Membran gespalten hat. Es ist schon wiederholt vorgekommen, dass man bei der Operation den Bruchsack schon geöffnet hatte und aus dem Mangel an Serum und der Abwesenheit eines freien Raumes zwischen Darm und Bruchsack, letzteren noch vorliegend glaubte und die Höhle des Darmes gespalten hat. Dies ist jedoch in den Fällen, in welchen man die Operation mit anatomischer Kenntniss der Fascia propria gemacht hat, nicht so leicht möglich, indem man aus dem, was man durchschnitten hat, weiss, was noch zu durchscheiden ist. Dass eine Hernie der anderen nicht gleiche, wie man so häufig sagen hört, ist nicht wahr, die vorkommenden Verschiedenheiten sind durchaus nicht wesentlich. Bei der Eröffnung habe ich Ihnen noch zu bemerken, dass es vorkommen kann, dass im Bruchsackgewebe sich Cysten finden, dass ein Bruchsack in einem anderen oder in einer Hydrocele stecken kann, dass man dann zwei seröse Säcke hat, deren innerer auch eine glatte Oberfläche zeigt. Man muss hiebei wissen, dass man nach Trennung der dritten Schichte am Peritoneum anlangt; hätte man den Darm verletzt, so würde man dies augenblicklich kennen, durch Abgang von Koth oder durch die Form der Schleimhaut, welche mit ihren Klappen durch die Wunde prominirt und könnte bei einer sehr kleinen Wunde die Darmnaht anlegen. Hat man eine Höhle, die eine glatte und schlüpfrige Geschwulst sehen und fühlen lässt, eröffnet, so führe man den Zeigefinger so ein, als wollte man die glatte Geschwulst umgreifen. Bei einer Cyste kömmt man bald an deren Rand und kann den Finger nicht rund herum bewegen; ist aber die glatte Geschwulst ein invaginirter Bruchsack, so kann man den Finger ringsherum um

den inneren Bruchsack bewegen. Der innere Sack ist immer dicker als der äussere, da er aus zwei serösen Platten besteht.

Wenn man den Bruchsack gespalten hat, so spannt man sich denselben derart nach unten zu an, dass man von dem oberen Wundwinkel an der Innenfläche des Bruchsacks an einer gespannten Membran bis zur Incarcerationsstelle gelangen kann. Wenn man nach der Eröffnung den Bruchsack nicht anspannt, so fällt er zusammen, und das Auffinden der incarcerirenden Stelle kann dadurch sehr erschwert werden. Wenn man sich den Bruchsack anspannt, so wird man mit dem Finger leicht den Ort der Incarceration finden können. Um letzteren leicht zu erkennen und nicht etwa zwischen Peritoneum und Bauchdecken mit dem Finger auf einen falschen Weg zu gerathen, ist es rathsam, den Bruchsack nicht hoch hinauf zu spalten, welche von *Cooper* angegebene Maassregel nicht ausser Acht gelassen werden darf, indem es sonst geschehen kann, dass man an irgend einer Stelle mit dem Finger zwischen Bruchsack und Bruchpforte gelangt, irgend eine verengerte Stelle vielleicht ausserhalb des Bruchsackes durchtrennt, dagegen die Verengerung im Bruchsack selbst übersieht. Es muss also noch ein Theil des Bruchsacks unterhalb der Bruchpforte unversehrt bleiben, so dass der Hals desselben gegen die incarcerirende Stelle zu einen Conus bildet. Dabei mache ich Sie auch darauf aufmerksam, dass Sie ja nicht die Fasc. propria mitfassen, denn in diesem Falle können Sie den Bruchsack nicht genügend anspannen, indem die Fascia propria nicht dehnbar ist, wohl aber der Bruchsack. Wenn man den Bruchsack, wie oben angegeben gespannt, hat und mit dem Finger an einer Seite des Bruchsackes bis zur incarcerirenden Stelle vorgegangen ist, so muss man, wenn es angeht, mit der Fingerspitze zwischen den Darm und den incarcerirenden Rand einzudringen suchen. Ist die Incarceration sehr stark, so wird es höchstens gelingen, einen Theil der Weichtheile der Fingerspitze in die enge Stelle einzupressen. Die incarcerirende Stelle selbst fühlt man dabei immer als sichelförmigen Rand. Ist die incarcerirende Stelle ein vollkommener Ring, wie dies bei den Einklemmungen innerhalb des Bauchfells immer der Fall ist, so wird man, so lang ein Eingeweide in dem Bruchsacke liegt, immer nur an einer Seite des Eingeweides zu der incarcerirenden Stelle gelangen können; in welchem Falle man den Rand eines Loches nur als sichelförmigen Vorsprung fühlen kann, und zwar bei allen Hernien und rings herum am Loche.

Die Krümmung ist natürlich verschieden, je grösser die Oeffnung, desto flacher die Sichel.

Kann man an der Incarcerationsstelle zwischen dem incarcerirenden Rande und dem Eingeweide die Weichtheile der Fingerspitze nicht einpressen, so muss man wenigstens den Nagel des linken Zeigefingers ein klein wenig hinaufzubringen suchen. Dabei muss der Nagel gegen die incarcerirende Stelle, die Volarfläche gegen den Darm gerichtet sein. Dadurch schützt man das Eingeweide vor Verletzung mit einem schneidenden Instrumente. Ich habe Ihnen schon gesagt, dass in vielen Fällen sehr hartnäckiger Einklemmung auf stumpfem Wege mit dem *Arnaud*'schen Hacken es möglich ist, die incarcerirende Stelle zu zerreissen; dabei fühlt und hört man meist ein Knarren, welches durch das Trennen der gespannten Theile erzeugt wird. Diese Instrumente, deren ich mich bei der unblutigen Trennung bediene, sind fast nur die *Arnaud*'schen Hacken, deren jetzt übliche Form nicht mehr wie früher einen kreisförmigen, sondern einen mehr flachen Hacken hat.

Ist die unblutige Erweiterung möglich, so hat man natürlicher Weise erstlich den Vortheil, dass das Peritoneum am Bruchsackhals nicht ein zweites Mal verwundet wird. Der zweite Vortheil ist der, dass man nicht im Stande ist, ein Unheil anzurichten, welches schon ziemlich oft vorgekommen ist und darin besteht, dass man den Darm bei höher bestehender Incarceration oder auch ohne dieselbe statt ihn in die Bauchhöhle zurückzuschieben, durch den Schlitz der gemachten Oeffnung durchsteckt, so dass derselbe hinter das Peritoneum parietale hinauf oder seitwärts geschoben wird. Dies ist ein Zufall, der die Incarceration, selbst wenn sie gehoben ist, repetiren und in kurzer Zeit den Tod des Kranken herbeiführen kann. Man kann zwar den Zustand häufig erkennen und demselben abhelfen, häufig aber, besonders bei Schenkelhernien, wo die Eingeweide meist unter den horizontalen Schambeinast geschoben werden, wird derselbe übersehen.

Wenn die stumpfe Erweiterung nicht zum Ziele führt, so bedient man sich der blutigen Erweiterung, welche man nach Spaltung des Bruchsackes durch denselben hindurch vornimmt. Dilatirt man ausserhalb des Peritoneums, so kann man sich mit Vortheil einer Hohlsonde bedienen, auf welcher man das schneidende Instrument nach der Tiefe führt; ist aber die Incarceration durch den Bruchsack selbst bedingt, oder will man überhaupt von der Bruch-

sackhöhle aus dilatiren, so ist die Anwendung der Hohlsonde nicht zu empfehlen. Wenn die incarcerirende Stelle sehr eng ist, so pflegen manche Chirurgen eine Hohlsonde über die Strictur hinauf einzuführen und auf derselben das schneidende Instrument gegen die Incarceration zu richten. Man hatte eigene Hohlsonden dazu, wie z. B. die Flügelsonde von *Heister* (Fig. 61). Dieser flügelförmige Ansatz sollte die Gedärme vor Verletzungen mit dem Messer schützen. Diess wird jedoch, wie Sie später hören werden, besser durch die Finger eines Gehilfen bewerkstelliget. Die Hohlsonde hat in diesem Falle einerseits sehr viel Nachtheile und bringt andererseits sehr wenig Nutzen. Ihr Schutz reicht nur so weit, als man sie sieht, das nicht sichtbare Stück kann ausserordentlich viel Unheil anrichten. Selbst wenn der Darm in seiner Textur normal ist, kann es geschehen, dass er mit der Hohlsonde durchstochen wird; man würde dann, wie ich diess in einem Falle gesehen habe, von der Hohlsonde aus den Darm aufschlitzen. Desswegen verwerfe ich die Hohlsonde vollständig, und behaupte, das es keine Incarceration gibt, bei welcher man nicht mit der Spitze des Zeigefingers den Rand der incarcerirenden Stelle fühlen könnte; man kann den Darm immer so weit wegdrücken, dass man auf dem Ballen oder Nagel ein Messer einführen kann. Was die gebräuchlichen schneidenden Instrumente zur Lösung der Einklemmung anlangt, so kann man sich im Nothfalle eines gewöhnlichen Knopfbistourie's bedienen, wie dies *Kern* und *Wattmann* stets thaten. Dieses Instrument hat den einzigen Nachtheil, dass seine Schneide ziemlich lang ist, wodurch man sich während des Verschiebens leicht selbst verletzt, oder während der Wendung des Instrumentes der Darm von der Seite her über die Klinge fällt und einen Schnitt bekommt, besonders wenn der Darm etwas aufgebläht ist. Das Umwickeln der Schneide mit Heftpflaster ist ein höchst unangenehmes und hinderliches Verfahren. Es ist desshalb besser, Instru-

Fig. 61.

Fig. 62.

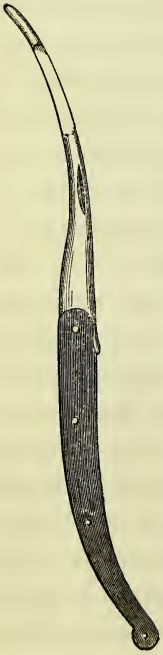

mente mit kurzer Schneide anzuwenden, die sogenannten Herniotome, unter welchen unstreitig das *Cooper*'sche (Fig. 62) das beste ist. Dasselbe kann im Bistourieheft eingelenkt sein, muss aber festgestellt werden können; es hat einen langen zapfenförmigen Knopf. (Instrumente dieser Art mit einem dachförmigem kleinen Knöpfchen sind schlecht.) Das Herniotom ist desswegen concav, weil, wenn die Schneide horizontal in der Bruchpforte liegt, man den leitenden Finger der linken Hand entfernt von dem Griff und desshalb das Messer fester halten kann, was bei einer geraden Klinge nicht möglich ist. Das Herniotom wird, wenn man an die incarcerirende Stelle kommt, mit dem Knöpfchen flach an die Palmarseite des Fingers angedrückt und bis zur incarcerirenden Stelle vorgeschoben. Dann dreht man das Instrument mit der Schneide gegen den incarcerirenden Rand (Fig. 63) und trennt mehr im Druck als Zug, die Einklemmung dadurch, dass man mit dem Zeigefinger, auf welchem man das Instrument einführte, gegen die incarcerirende Stelle drückt. Sollte es nicht möglich sein, auf der Palmarseite das Instrument einzuführen, so kann man es auf dem Nagel thun (Fig. 64) und mit diesem leicht gegen die incarcerirende Stelle drücken, sodann die Trennung durch einen leichten Zug gegen sich vervollständigen. Ich empfehle Ihnen, wenn Sie das Messer am Nagel einführen, den Schnitt mit dem Messer nur ganz wenig zu vergrössern, nicht weiter als nöthig ist, um den Finger vorschieben zu können. Dann kehren Sie den Zeigefinger so um, dass die Palmarseite gegen den Schnitt in die incarcerirte Stelle gerichtet ist, und führen auf dieser das Messer

Fig. 63.

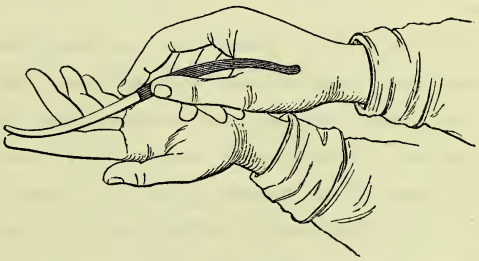

Fig. 64.

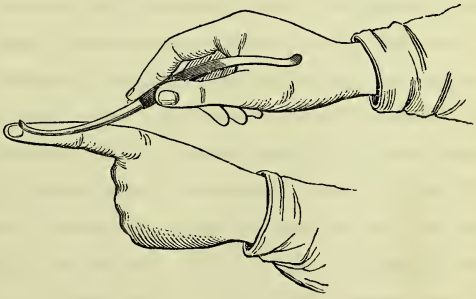

nochmal ein. Dies hat folgende Vortheile: 1) Hat man durch den Nagel nicht das richtige Gefühl, und 2) kann man durch die Streckung des Fingers nicht den gemessenen Druck ausüben, wie durch die Flexion. Man muss dabei mit grosser Ruhe und Festigkeit den Finger an der incarcerirenden Stelle festhalten und darf ja nicht aus Furcht, sich selbst zu verletzen, den Finger oder das Instrument drehen. Wegen der Möglichkeit der Selbstverletzung, darf man von der Operation nicht abstehen, obwohl häufig genug die Epidermis, selbst das Corium der Fingerspitze, nicht unbedeutend eingeschnitten wird. Zur Verhütung der Selbstverletzung hat man eine Menge Veränderungen, z. B. Schneidecker, Spitzendecker, ja ganz verborgene Instrumente angegeben, deren Handhabung aber zu umständlich und unsicher ist. Ausser diesen Instrumenten sind noch die Herniotome mit convexer Schneide und unter diesen besonders das von *Seiler* und *Scarpa* zu erwähnen. Die übrigen Herniotome kann man der Vergessenheit übergeben.

Es fragt sich, wie gross bei der Lösung der Incarceration der Schnitt sein soll. In der Regel wird angegeben, der Schnitt müsse so gross sein, dass der incarcerirte Darm leicht entleert und zurückgeschoben werden können, wozu in den einzelnen Fällen bald grössere, bald kleinere Schnitte nöthig sind. Aeltere Chirurgen haben Incisionen von 1—$1^1/_2$ Zoll und darüber in die Bauchdecken gemacht; allein man braucht nicht tiefer zu schneiden als nöthig, um die Fingerspitze neben dem Eingeweide in die Bauchhöhle einzuschieben, wozu eine Incision von 2—3 Linien genügt. Reicht eine Incision von 3 Linien nicht aus, um den Darm leicht zusammendrücken und entleeren zu können, so pflege ich die Erweiterung des Schnittes stumpf zu machen. Ist nemlich ein kleiner Schnitt in eine noch so derbe Partie gemacht, so kann man mit dem Arnaud'schen Hacken durch einen mässigen Zug die Wunde derart erweitern, dass immer genug Raum zum Zurückschieben des Darmes entsteht. Bei zu grossen Schnitten sind selbst tiefer liegende Gefässe, z. B. die Arteria epigastrica, Art. obturatoria (bei abnormem Verlauf), selbst auch die Art. spermatica externa einer Verletzung ausgesetzt. Man hat auch angerathen, zur Vermeidung grosser Schnitte nicht blos an einer Stelle, sondern an mehreren Stellen der incarcerirten Partie einzuschneiden (Débridement multiple). Man gewinnt aber immer mehr Raum, wenn man die Wunde stumpf dilatirt.

Ist die Incarceration auf diese Weise gehoben, so pflege ich oft noch einen oder zwei Arnaud'sche Hacken an der äusseren oder inneren oberen Seite der Bruchsackmündung anzusetzen, wodurch die Bruchpforte erweitert und gespannt erhalten wird; zugleich hat der Finger an diesem Hacken ein leitendes Instrument, welches ihm den Weg in die Bauchhöhle zeigt. Sodann zieht man den Darm etwas über die Incarcerations-Stelle hervor. Ist auch Netz vorhanden, so wird dasselbe vor der Reposition vorgezogen und nach oben hinaufgeschlagen, damit man den Darm an der hinteren Seite des Netzes deutlich sehen kann; dann zieht man den Darm vor und überzeugt sich, an welcher Stelle und wie die Incarceration eingewirkt hat, ob nicht Gangrän, Schorfbildung, eine dunkelbraunrothe erweichte Stelle oder wirkliche Perforation vorhanden ist. Dabei kann man auch erkennen, ob der Darm um seine Achse gedreht ist, und ob nicht am Halse frische Adhäsionen vorhanden sind, welche mit dem Finger leicht entfernt werden können. Man hat diese Adhäsionen immer abzulösen, da dieselben, wenn man sie alt werden lässt, zu inneren Incarcerationen u. dgl. Veranlassung geben. Hat man den Darm als gesund erkannt, so entleert man ihn zunächst durch allmäliges Zusammendrücken; etwa vorhandenes Netz muss durch einen Gehülfen fixirt werden, damit es nicht zu gleicher Zeit oder vor dem Darm zurückgeht, wodurch die Reposition sehr erschwert würde. Das Netz muss zuletzt reponirt werden, obwohl es immer vorn liegt, und nur hie und da dünne Netzstränge rückwärts oder seitwärts gefunden werden. Man sucht den zunächst der Bruchpforte befindlichen Theil des Darmes nach der Entleerung in die Bruchpforte hineinzubringen, und zwar dadurch, dass man mit dem Zeigefinger einen Theil tiefer drückt und mit demselben Finger der andern Hand sogleich nachgeht, bis das letzte Stück zurückgebracht ist. Sollte sich während dieser Manipulation der Darm wieder füllen, oder eine verkleinerte Darmschlinge durch die Compression der Luft praller geworden sein, so hält man inne und drückt den Darm wieder aus. Die Vollständigkeit der Reposition fühlt man durch das Entschlüpfen des Darmes unter dem Finger, welcher letztere sich ohne einen Widerstand zu finden frei in der Bauchhöhle bewegen kann. Man erkennt durch die freie Beweglichkeit des Fingers, durch das lose Anlegen der Gedärme an den Finger, das Ausweichen derselben bei Berührung, dass letzterer in die Bauchhöhle eingedrungen ist. Dieses Verhältniss ist wohl zu beachten, weil es das

Vorhandensein eines später zu besprechenden ungünstigen Ereignisses ausschliesst. Die Besichtigung des Darmes muss rasch geschehen, man muss eine gewisse Gewandtheit im Erkennen der Darmgestaltung im gesunden und kranken Zustande sich zu eigen machen. Je länger der Darm der Luft ausgesetzt ist, desto nachtheiliger sind die Folgen für die Herniotomie, und es ist eine Regel, die ich immer befolge, dass der Darm vor seinem Erkalten zurückgebracht werden muss. Lässt man den Darm erkalten, so wird er gelähmt, und paralytische Stuhlverstopfung wird die Folge sein. Das Netz schiebt man zurück, wenn es frei und nicht so sehr hypertrophirt ist; ist es hypertrophirt, so kann man den etwa reponirbaren Theil zurückbringen, das übrige lässt man im Bruchsacke liegen oder nimmt das vorragendste Stück weg, worauf man die einzelnen Gefässe unterbindet. Die Ligatur des Netzes im Ganzen ist nur im äussersten Falle anzuwenden, und zwar dann, wenn ein Netz ausserordentlich viel Gefässe, namentlich viel ausgedehnte Arterien hat. Man müsste in diesem Falle so viele Ligaturfäden anlegen, dass dieselben an Masse einem einfachen Faden überlegen wären. Die Operation würde sehr lange dauern und dennoch ziemlich unsicher in der Ausführung sein, da das Netz, wenn es gefaltet ist, nicht leicht so fixirt werden kann, dass man jedes durchschnittene Gefäss finden kann. Bei der Abbindung des Netzes muss ich Sie aber dringend darauf aufmerksam machen, dass Sie sich ja nicht einfallen lassen, das Netz hervorzuziehen, um es möglichst hoch zu unterbinden. In diesem Falle würde bei der nachfolgenden Peritonitis und Ausdehnung der Gedärme das Netz sammt dem Faden in die Bauchhöhle hinauf gezogen werden und müsste als fremder Körper eine tödtliche Peritonitis erzeugen. Ich habe gesehen, dass in einem solchen Falle der ganze Faden so in die Bauchhöhle hinaufgezogen wurde, dass das Ende desselben in der Wunde gar nicht mehr gefunden werden konnte. Bei der Section fanden wir ein furchtbares, fibrinöses Exsudat und das freie Ende des Ligatorfadens mehr als 3 Zoll über der Bruchpforte. Es muss also das Netz nicht gespannt, sondern mit der Unterbindungsstelle ganz lose im Bruchsacke liegen, und die Fäden müssen an der Haut neben der Wunde gut fixirt werden. Ich empfehle Ihnen daher, bei hypertrophirten Netzpartien nicht die ganze Partie abzutragen, sondern einen Theil der dicken Partie in dem Bruchsacke zurücklassen.

Wenn die Adhäsionen des Netzes am Boden des Bruchsackes selbst stattfinden, so kann man dieselben einfach trennen, und zwar schneidet man sie, wenn es dünne Stränge sind, wie dies bei angeborenen Hernien zu sein pflegt, mit der Scheere durch und schiebt den oberen Theil mit dem daranhängenden dünnen Strang zurück. Ist das Netz am Boden bes Bruchsackes mit dem Hoden verwachsen, so muss man es nahe an der serösen Haut des Hodens abschneiden, damit kein grösseres Stück durch sein Zurückbleiben die Bewegungen desselben im Scheidenfortsatz stören könnte. Sind die Adhäsionen breit, so müssen dieselben vorsichtig mit dem Scalpell abgetrennt werden, und zwar so, dass man kein grösseres Gefäss verletzt und auch nichts von den schwieligen Massen in die Bauchhöhle zurückschiebt. Finden sich Adhärenzen des Netzes am Darme, so müssen diese mit noch grösserer Vorsicht gelöst werden und ebenso alle schwieligen Massen vor der Reposition beseitigt werden. Wenn das Netz in der Bruchpforte am Bruchsackhalse angewachsen ist, so kann man die Adhärenzen nicht trennen, weil man nicht im Stande ist, die Theile so zu schützen, dass nicht eines oder das andere der tiefer liegenden Gefässe oder gar ein Eingeweide verletzt werde. Man lässt gewöhnlich ein solches Netz liegen und versucht später, durch Anlegung eines passenden Bruchbandes die Adhärenzen des Netzes an den Bruchsack allenthalben zu bewerkstelligen, um dadurch die Oeffnung des Bruchsackes zum Verschluss zu bringen. Während nemlich das Netz nach der Operation einer Entzündung ausgesetzt ist, entstehen Verwachsungen neueren Datums, welche durch das Tragen eines passenden Bruchbandes so fest und hart werden können, dass sie das Vortreten von Eingeweiden verhindern. Dieser Vorgang ist bei Weitem nicht so sicher für die Zukunft, als man gewöhnlich glaubt, denn die Adhäsionen können auch nur stellenweise stattfinden, in welchem Falle zwischen den Adhäsionen des Netzes und dem Bruchsacke kleine Darmschlingen eingetrieben und fest eingeklemmt werden können. Solche Incarcerationen sind hinterher ungemein schwer zu heben, da die Einschneidung der incarcerirenden Stelle mit heftiger Blutung verbunden und von heftiger Peritonitis gefolgt ist, da man meist in das Netz schneiden muss. Immer bietet ein irreponibles Netz grosse Schwierigkeiten, es mag dasselbe einfach verdickt, oder angewachsen sein, immer hat man nachtheilige Folgen zu gewärtigen. Wenn man die Gefässe

unterbindet, und sich der obere Theil des Netzes in die Bauchhöhle zurückzieht, so hat man die Ligaturfäden in der Bauchhöhle, welche über die Gedärme weggehen; unterbindet man en masse, so erfolgt brandige Entzündung des unter der Ligatur liegenden Stückchens des Netzes, deren Ausbreitung auf's übrige Peritoneum man nicht berechnen kann. Sind Adhäsionen vorhanden, so weiss man nicht, wie die abgeschnittenen Stücke sich später verdicken und einen Druck ausüben; reponirt man grössere knollige Massen, so riskirt man einen Druck auf die Eingeweide, der, wenn er auch nicht augenblicklich krank macht, wenigstens später störend einwirkt. Mit einem Worte, die Netzhernien sind sehr unangenehme Complicationen, so wie überhaupt jedes Netz, namentlich wenn es adhärent ist, auch der nicht operativen Behandlung oft enorme Schwierigkeiten in den Weg legt, da man zuweilen nicht im Stande ist, ein halbweg passendes Bruchband anzulegen.

Schwierigkeiten beim Reponiren der Därme.

Wir kehren zu den Gedärmen zurück. Es kommt manchmal vor, dass man die vorliegenden Gedärme nicht gut entleeren kann; während man sie an einer Seite ausdrückt, füllen sie sich an der andern wieder; während ein Theil zurückgebracht wird, kommt ein anderer wieder zum Vorschein und bläht sich auf. Man hat hiefür viele und verschiedene Ursachen angegeben, entweder eine ausserordentliche Ausdehnung aller Gedärme durch Luft oder Flüssigkeit, oder eine höher oben bestehende Achsendrehung, oder man hat die Räumlichkeit des Bauches als zu klein für die Aufnahme der Gedärme beschuldigt. Alles dies kann vorkommen, aber anzugeben, was in einem gegebenen Falle die Ursache ist, ist oft ganz unmöglich. Die Gedärme müssen aber unter allen Umständen zurückgebracht werden, und hiefür hat man allerhand Mittel angegeben, welche jedoch theilweise sehr eingreifend, theilweise mehr weniger unsicher sind, weil man eben den Grund der Irreponibilität nicht immer genau kennt. So hat man früher bei Luftansammlung das Anstechen mittelst Nähnadeln empfohlen, ein Verfahren, welches unter Umständen ganz praktisch ist. Man macht Stiche an verschiedenen Stellen; diese Nadelstiche sind sehr kleine Oeffnungen, auch wenn die Nadeln dicker sind, indem durch die conische Form der Nadel der Stich die Gewebe mehr auseinander drängt als zerschneidet; beim langsamen Zurückziehen

der Nadel geht die Luft heraus, worauf sich sofort die Oeffnung wieder schliesst. Verwundender ist der Act mit einem Trokart, aber manchmal nothwendig; man nimmt dazu einen kleinen Explorativtrokart, durch dessen Röhre die Luft entweicht. Dies ist allerdings ein für den Luftinhalt geeignetes Verfahren, aber es kommt manchmal vor, dass eine so zähe Flüssigkeit den Darm ausdehnt, dass sie durch die Röhre nicht ausgetrieben wird, besonders wenn der Darm bereits einen gewissen Grad von Paralyse erlitten hat. Es bleibt in diesem Falle nichts Anderes übrig, als das Einschneiden einer geräumigen Oeffnung in den Darm. Man macht einen Schnitt in der Richtung der Querfasern, fasst die Ränder der Oeffnung mit dem Finger und entleert die Flüssigkeit; nach Entfernung des Inhaltes legt man die Darmnaht an. Für dieses Verfahren gebraucht man den Namen Hernio-Enterotomie. Es versteht sich wohl von selbst, dass man alle mögliche Sorge tragen muss, dass nichts vom Darminhalt in die Peritonealhöhle kömmt. Ich habe vor mehreren Jahren diese Operation am prolabirten Quercolon mit dem besten Erfolge gemacht.

Von der Darmnaht bemerke ich Ihnen, dass man die serösen Flächen vereinigen muss, alle anderen Methoden sind zu verwerfen. Man stülpt die Wundränder so in die Darmhöhle hinein, dass sich die serösen Flächen berühren; nun führt man flach durch die Serosa mittelst einer gewöhnlichen englischen Nähnadel die Fäden durch. Die Vereinigung geschieht am besten mittelst der Knopfnaht; bedient man sich eines feinen Silberdrahtes, so kann man die Drahtschlingen zusammendrehen; Schlingen von Seide oder Zwirn wickeln sich immer wieder auf. Der Vortheil, den man bei gedrehten Fadenschlingen zu haben glaubte, nemlich die leichtere Entfernbarkeit, ist ein eingebildeter, da die Fäden sich von selbst abstossen. Das Entfernen aller Sorten von Heften mittelst Scheere und Pincette wäre ein tolles Unternehmen. Man muss die Fäden von selbst herausgehen lassen.

Was hat man bei Gangrän des Darmes zu thun?

Ist ein Darm gangränös, so ist oft ziemlich schwer zu sagen, wie man sich verhalten solle. Dieser Punkt hat die Chirurgen vielfach beschäftigt, und es sind in dieser Hinsicht die mannigfaltigsten Vorschläge gemacht worden. Dennoch konnte man sich bis zum heutigen Tage nicht darüber einigen, wie ich glaube, hauptsächlich dess-

halb, weil man die einzelnen Formen und Erscheinungen der Gangrän nicht genau von einander geschieden hat. Man hat darüber discutirt, ob man den Darm aussen liegen lassen, die incarcerirende Stelle ungelöst lassen und durch die Incarceration die Abschliessung der eingeklemmten Darmschlinge bewirken solle; denn bei vorhandener Gangrän befinden sich gewiss mehr oder weniger ausgedehnte Adhäsionen, welche den Eintritt von Koth in die Bauchhöhle verhindern. Wenn man die Incarceration hebt, so muss man wenigstens an einzelnen Stellen die Adhäsionen trennen, wodurch dem Koth der Weg in die Bauchhöhle offen steht. Desswegen hat man empfohlen, die Incarceration nicht zu trennen, sondern den Darm eingeklemmt zu lassen und die Ausbildung des widernatürlichen Afters der Natur zu überlassen. Andere haben dies deswegen für verwerflich erklärt, weil die Incarceration dennoch fortbestehen und bei einiger Heftigkeit einen Abschluss des Darmlumens bewirken könnte, in welchem Falle bei eintretender Koprostase kein anderer Ausweg übrig bliebe, als die Anlegung des künstlichen Afters. Alle diese Ansichten haben ihre Berechtigung, aber jede derselben hat ihre Seite, von welcher sie anzugreifen ist. Auf die Behauptung, dass man die Incarceration heben müsse, weil eine Darmabschliessung erfolgen könnte, kann man erwidern, dass es ausserordentlich wenig Fälle gibt, in welchen eine so enge Verschliessung des Darmes vorhanden ist, dass der Abfluss des Kothes nach aussen unmöglich wäre; denn man kann annehmen, dass in 99 % aller Darmeinklemmungen so viel Raum übrig bleibt, dass flüssiger Koth, wie er im Dünndarm immer sich findet, entfernt werden kann. Was die Furcht vor der Unmöglichkeit der Entfernung grösserer Kothmassen anlangt, so lehrt die Erfahrung, dass nur beim Dickdarm umfangreichere Kothmassen am Anus praeternaturalis zum Vorschein kommen; durch den Dünndarm geht immer breiiger Koth ab. Man könnte sich aber auch überzeugen, ob der Darm wirklich so verengt ist. Man führt nemlich einen kurzen weiblichen Katheter ein, bewegt ihn nach den zwei Richtungen der Darmenden und prüft die Durchgängigkeit. Ist an einer Seite eine zu kleine Oeffnung, so kann man die Einklemmung lösen, und zwar, wie *Rossander* in neuester Zeit vorgeschlagen hat, von der Darmhöhle aus. Bei der Lösung der Einklemmung ausserhalb der Darmhöhle reisst man leicht alle Adhäsionen ab, es schlüpft der Darm zurück, und der Inhalt ergiesst sich frei in die Bauchhöhle.

Führt man aber ein Instrument in die Darmhöhle, so kann man ziemlich leicht einen Einschnitt in den Darm und die Incarcerationsstelle machen, ohne gerade eine Oeffnung jenseits der Adhäsionen zu machen. Vielleicht könnte man sich hier der stumpfen Dilatation mit Nutzen bedienen, wenigstens versuchen, ob die Incarcerationsstelle leicht zu zerreissen ist. Diejenigen Chirurgen, welche die Lösung der Einklemmung ausserhalb des Darmes empfehlen, müssen natürlich, wenn der Darm frei wird, die Anlegung einer Gekrösschlinge anrathen. Bei diesem Verfahren wird allerdings die Incarceration gehoben, aber es sichert doch nicht so gegen den Kotheintritt in die Bauchhöhle als die natürlichen Adhäsionen. Die Gekrösschlingen werden in folgender Weise angelegt: Man zieht die Darmschlinge über die Incarcerationsstelle heraus, sticht eine conische Nadel mit einem Fadenbändchen von unten nach oben durch das Gekröse, hierauf sticht man dieselbe Nadel in der Entfernung von einem halben Zoll wieder von oben nach unten durch; dadurch entsteht oben eine Schlinge, deren unterliegende Fadenenden in der Nähe der Wunde befestigt werden, so dass sie den Darm mässig anspannen und in dem Brucksacke festhalten. Die Gekrösschlinge sichert aber nicht vor Kotherguss in die Bauchhöhle, und es kann leicht vorkommen und ist schon geschehen, dass nach gehobener Einklemmung Koth in die Bauchhöhle eingedrungen ist; ja manchmal ist der Darm trotz der Schlinge zurückgeschlüpft. Alles dies gilt nur für die Perforation einer Darmschlinge in der Mitte. Wenn aber die Perforation an der einklemmenden Stelle selbst vorkommt, was freilich seltener ist, so ist die Sache sehr misslich; denn man hat da keine Wahl mehr, zu lösen oder nicht, weil man die Gangrän an dieser Stelle erst nach Lösung der Einklemmung beim Vorziehen des Darmes erkennt. Man sieht oft nichts, als einen dunkelblaurothen Streifen, welcher während des Anziehens oder Zurückschiebens durchreisst und den Koth theils nach aussen, theils nach innen abfliessen lässt. In diesem Falle kann man das Eintreten von Darminhalt in die Bauchhöhle kaum verhüten. Ist die Perforation an dem Halse der Darmschlinge erfolgt, während man dieselbe reponirt, so ist es am besten, den Darm wieder vorzuziehen und eine Gekrösschlinge anzulegen. Es kommt freilich manchmal vor, dass bei Perforationen, wenn sie erst später nach der Reposition entstanden sind, Adhärenzen zwischen Darm und Parietalblatt des Bauchfells sich bilden, welche eine

Abschliessung des Darmes bewirken. Dies geschieht so, dass sich der Darm gleich nach seiner Reposition mit der perforirten Stelle an das Parietalblatt des Peritoneums anlegt, und die Umgebung der gangränösen Darmpartie mit dem Peritoneum verwächst. Die gangränöse Stelle selbst wird nach fettiger Degeneration resorbirt, oder durch Abscessbildung nach aussen oder mit dem Koth durch den Darm ausgestossen, während der Darm angelöthet und sein Lumenabge schlossen bleibt. Wenn dieser Vorgang auch häufig vorkommt und häufig mit Genesung endet, so ist doch nicht mit Sicherheit darauf zu rechnen.

Schliessung der Wunde.

Wir kommen nun zur Schliessung der Wunde. Wenn der Zweck erreicht und die Darmpartie zurückgebracht ist, so vereinigt man die Wunde, lässt vorerst das Serum, welches meist erst nach der Reposition in reichlicher Menge aus der Bauchhöhle abfliesst, austreten, sucht die blutenden Gefässe auf und unterbindet sie, öffnet den Schnitt des Brucksackes und legt ein kleines Leinwandläppchen ein, welches aber nicht, wie es ältere Chirurgen thaten, bis an den Bruchsackhals oder gar bis an die Bauchhöhle eingeschoben werden darf. Man glaubte früher dadurch eine Eiterung an der Bruchsackmündung erzeugen und durch die folgende Verwachsung per granulationem eine Radicalheilung erzielen zu können; dabei hat man aber vergessen, dass ein ungeheurer Nachtheil dadurch entsteht, dass die Eingeweide durch die fortwährende Reibung an dem Läppchen sich entzünden. Man hat daher das Einlegen eines fremden Körpers ganz verworfen und die einfache Schliessung der Wunde empfohleu durch Nähen von Bruchsack und Haut; aber auch dies ist nicht zu empfehlen, weil man durch Schliessung der Cutis Eiterabsackung und Eitersenkung möglich macht, sowie auch durch den gehinderten Abfluss etwaiger anderer Secrete nach aussen diese nach der Bauchhöhle hintreibt. Es ist allerdings richtig, dass die Bauchhöhle so gefüllt ist, dass von einem Hineinrinnen nicht so leicht die Rede sein kann, allein bei den Bewegungen der Gedärme können doch, da eine Oeffnung der Bauchhöhle an der Wunde besteht, leicht kleine Zwischenräume entstehen, in welche Flüssigkeit aspirirt wird. In neuerer Zeit hat man wieder grösstentheils die Naht aufgegeben; ich bin auch ein Gegner der-

selben, habe auch eine Zeit lang kein Läppchen in den Bruchsack eingelegt, bin aber wieder zur Einlegung des Läppchens zurückgekehrt, lege es jedoch nur in den Boden des Bruchsackes, so dass die Flüssigkeit eben längs des Läppchens aussickern kann. Nur die Ecken der Wunde werden genäht, während der Theil, welcher dem Bruchsackkörper entspricht, unvereinigt bleiben muss. Wenn der Bruchsack zu gross wäre oder mit kalkigen oder knöchernen Concretionen besetzt wäre, oder wenn Fettmassen sich darauf gebildet haben, so kann man die Fettklumpen oder einen Theil des Bruchsackes entfernen, soweit sie auf die Vereinigung der Wunde störend einwirken sollten; allein das empfehle ich Ihnen nie, was ältere Chirurgen häufig thaten, den Bruchsack ganz wegzuschneiden. Man glaubte dadurch die Umgebung zur Verwachsung zu bringen; allein die Oeffnung des Bruchsackes selbst schliesst sich nicht, und es entsteht später ein subcutaner Darmprolapsus, d. h. die Eingeweide, welche früher im Bruchsack gelegen waren, werden in das subcutane Bindegewebe hervorgetrieben und breiten sich da viel mehr aus als im Bruchsacke; sie sind auch dann viel weniger geschützt vor äusseren Einflüssen. Sie erinnern sich des Falles aus meiner Praxis, den ich Ihnen bei der Anatomie der Hernien erzählte.

Das in den Bruchsack gelegte Leinwandläppchen wird von selbst ausgestossen; durch Verdickung der Wände des Bruchsackes und durch nachschiessende Granulationen wird es immer weiter geschoben und fällt schliesslich von selbst aus. Sollte die Eiterung zu stark werden oder erysipelatöse Röthung in der Umgebung sich zeigen, so kann man es etwas lüften; gänzliche Entfernung ist nicht nöthig. Die Wunde selbst muss wie eine eiternde Wunde behandelt werden. Die Kälte ist selbst Anfangs, wo die Wunde gar nicht eitert, zu vermeiden. Dagegen sind sogleich Breiumschläge auf den Unterleib anzuwenden. Wird die Peritonitis stärker, entsteht meteoristische Auftreibung und Exsudat, so empfehlen sich Einreibungen mit Ung. cinereum. Blutegel und Schröpfköpfe, die man früher fast regelmässig in Anwendung zog, verwerfe ich ganz; sie entleeren kein Blut aus dem Peritoneum, und wenn sie es wirklich thäten, so könnte die Blutentleerung nichts mehr nützen, da, wenn man die Peritonitis erkennt, die Exsudation schon geschehen ist. Dazu haben sie den Nachtheil, dass man bei ihrer Application den Kranken längere Zeit entblöst halten muss.

Was ist bei irreponiblen angewachsenen Därmen zu thun?

Wenn nach vollendeter Operation eine Darmpartie irreponibel, angewachsen gefunden wird, so versteht es sich von selbst, dass keine Vereiterung des Bruchsackes bezweckt werden darf. Man muss zuerst den Bruchsack nähen, die Fäden nicht kurz abschneiden, sondern lang lassen und durch die Lücken zwischen den Nähten der Haut hervortreten lassen. Trotz aller Vorsicht werden aber doch oft Eingeweide und Bruchsack mit dicken fibrinösen Schwarten bedeckt und durch diese oder fibrinöse Stränge zusammengeklebt. Dadurch wird die Bewegung der Därme und die Fortleitung ihres Inhaltes noch mehr behindert.

Besondere Bemerkungen bei der Herniotomie der einzelnen Brucharten.

Ich habe zwar schon bei der Beschreibung der Herniotomie im Allgemeinen auf die Besonderheiten der einzelnen Hernien Rücksicht genommen, es bleibt aber doch noch Einiges zu erwähnen übrig, und ich will mit Bemerkungen über die Nabelhernien beginnen.

Nabelhernien.

Bei Kindern kömmt höchst selten eine Incarceration vor, und wenn dies der Fall wäre, so hätte man nur das zu berücksichtigen, dass:

1) die Haut sehr dünn, mit der Fascia propria, ja manchmal mit dem Peritoneum so innig verwachsen ist, dass man beim Erheben der Hautfalte alle drei Schichten fasst und nach Durchschneidung der Falte gleich den Bruchinhalt sieht; es ist also hier mehr, als irgendwo, nöthig, die Trennung der Hautfalte mittelst Durchstich von der Basis der Falte zu machen, weil dabei durch den Rücken des Messers die unterliegenden Eingeweide vor Verletzung geschützt sind;

2) dass man als Bruchinhalt meist Dünndarm findet, Netz kommt kaum je vor, und wenn, so ist es höchst unbedeutend. Bei den sogenannten Nabelschnurbrüchen hat man bei Incarcerationen die Herniotomie empfohlen und auch gemacht; so soll z. B. *Pochhammer* einen nicht reponirbaren Leberbruch mit Glück operirt

haben, indem er rings herum an der Nabelöffnung die Bedeckungen trennte, die Leber reponirte und hierauf eine Ligatur um den Nabelstrang anlegte.

Derlei Operationen sind als Wagnisse allerdings zu entschuldigen, können aber nicht in die Reihe der chirurgischen Operationen aufgenommen werden.

Was die Operation (Herniotomie) bei Nabelbrüchen Erwachsener anbelangt, so möchte man glauben, dass dieselbe ganz leicht ist, aber bei einiger Erfahrung überzeugt man sich, dass es oft bedeutende Schwierigkeiten zu überwinden gibt. Schon der Hautschnitt bietet manche Schwierigkeiten dar. Er wird am zweckmässigsten longitudinal angelegt. Die Haut ist manchmal sehr dünn, oft im ganzen Umfange, manchmal nur an einzelnen Stellen mit den unterliegenden Schichten verwachsen; wenn in solchen Fällen noch dazu das Netz am Bruchsacke angewachsen ist, dann können die Schwierigkeiten gross werden. Ich empfehle Ihnen daher, die Hautfalte dort zu erheben, wo Ihnen die Hautdecken am dünnsten erscheinen.

Manchmal ist das subcutane Bindegewebe sehr fettreich, so dass nur eine unvollkommene dicke Hautfalte erhoben werden kann. Wenn in einem solchen Falle das Fett knollig aussieht, so seien Sie sehr vorsichtig, spalten Sie die Haut lieber oberhalb des Bruches in der Linea alba, und gehen Sie von da allmälig abwärts.

Häufig ist die Haut dünn, leicht in eine Falte zu erheben, nach Durchtrennung derselben sieht man die glänzende Fascia propria und unter derselben eine Hernia adiposa. Dieser Fall kann so schwierig werden, dass es nur nach Spaltung der Linea alba möglich wird, diesen Fettklumpen von einer Netzhernie zu unterscheiden; in dieser Lage war ich erst im verflossenen Winter. Hat man das Fett erkannt oder nicht, gleichviel, man muss es von unten her aufzuheben versuchen, und gelingt dies nicht, muss es durchtrennt werden, dann findet man erst den Bruchsack. In einem Falle sah ich, dass der Fettklumpen nur einen und zwar den grössten Theil des Bruchsackes bedeckte, und an einer kleinen Stelle nach links hin sah ich den Brucksack, den ich auch an dieser Stelle eröffnete. Sollten Sie, meine Herren, in der peinlichen Lage sein, eine solche Hernia adiposa mit Netzhernien verwechseln zu können, so spalten Sie irgendwo die Linea alba etwa 1 Zoll lang, und Sie werden gleich den Zusammen-

hang des Fettklumpens mit dem subperitonealen Bindegewebe erkennen; dieses letztere, sowie das Peritoneum parietale müssen Sie, wenn Sie nur etwas praktisch-anatomische Kenntnisse haben, sogleich erkennen.

Was die Richtung des Schnittes bei der Einklemmung betrifft, so mache ich immer den Schnitt nach unten, nicht wegen der ververmeintlichen Verletzung der Nabelvene, sondern weil man das Netz das meist vorhanden ist, nach oben hinaufschlägt und sicherer zwischen Darm und incarcerirenden Ring eingehen kann; sollte dies nicht gut gehen, so kann man wo immer dilatiren. Das Einzige muss ich noch erwähnen, dass es besser ist, lieber mehrere kleine Schnitte zu machen, als einen grossen, weil im letzteren Falle die Eingeweide schwerer reponirt erhalten werden. Die einklemmende Stelle ist in manchen Fällen sehr eng, in manchen aber ziemlich weit, ja ich habe oft sehr grosse Nabelringe gefunden, die ich gar nicht erweitert, sondern nach Entwirrung der Darmschlingen dieselben leicht reponiren konnte.

Die grössten Schwierigkeiten macht die Reposition grosser Hernien, weil die Därme mehr als bei irgend einer anderen Hernie sich hervordrängen. Es braucht oft sehr lange Zeit, bis man den Bruch zurückbringt, und dabei sind die Därme in grosser Ausdehnung der Luft ausgesetzt. Man hat desshalb empfohlen, kleine Wunden zu machen, entweder eine einfache Incision, die etwa ein Drittel der Bruchperipherie einnimmt, oder man empfahl zwei kleine seitliche Incisionen ganz nahe an der Bruchpforte; beides ist aber sehr unsicher, man sieht und fühlt zu wenig. Gerade bei grossen Umbilicalhernien kommen sehr häufig Achsendrehungen, Incarcerationen durch Netzstränge etc. vor. Bei grossen Umbilicalhernien ist der Versuch einer extraperitonealen Herniotomie am meisten zu empfehlen, und zwar wegen der langen Entblösung der Gedärme bei der Reposition. Dabei ist das Verfahren von *Aston Key*, des eifrigsten Vertheidigers der extraperitonealen Herniotomie, zu empfehlen; man legt nemlich die Linea alba nach oben blos, schneidet dieselbe oberhalb der Incarceration bis zum subperitonealen Bindegewebe durch, schiebt eine Hohlsonde von oben her durch die Wunde unter den incarcerirenden Rand. Bei der nachfolgenden Reposition sei man aber sehr vorsichtig, damit nicht eine Scheinreposition und durch den Bruchsack oder im Innern durch Umschlingungen, Netzspalten etc. eine innere Incarceration stattfinde.

Schliesslich will ich Ihnen noch erwähnen, dass man oft eine vermeintliche incarcerirte Nabelhernie operiren muss, da alle Erscheinungen vorhanden sind, und schliesslich einen Abscess mit einem Gallensteine, ein verjauchendes Netz, Leber, selbst Darmkrebs findet (wie ich es in Wien sah; es war ein Carcinom des Quercolons und des auf demselben liegenden Netzes). Zum Glück bringt so ein Irrthum keinen Nachtheil.

Leistenbrüche.

Wir kommen jetzt zur Leistenhernie. Von diesen habe ich Ihnen sehr wenig nachzutragen, denn Sie haben bei der Herniotomie im Allgemeinen alles auf diese Hernie Bezügliche gehört. Nur Einiges will ich hier erwähnen.

Vor Allem wiederhole ich Ihnen nochmals, dass, wenn Sie eine complete Inguinalhernie operiren, Sie weder in der Bloslegung des Bruchsackes noch im Débridement irgend einen Unterschied zu machen haben, ob die Hernie eine externa, media, interna, congenita oder acquisita ist.

Die Lösung der Einklemmung mache ich aus Gründen, die Sie in der Anatomie gehört haben, stets nach oben. Kann ich das nicht, z. B. wegen einer dicken Netzadhäsion, so mache ich aussen oder unten einen oder zwei kleine Schnitte, so weit, dass ich mit der Fingerspitze eindringen kann, und dilatire stumpf.

Bei einer Hernia incompleta muss man die Haut und Fascia superficialis sowie die Sehne des M. obliq. extern. parallel mit der Richtung des Leistenkanals durchschneiden; dann findet man

1) bei der externa den Cremaster auf der Hernia liegen (den Samenstrang sieht man nicht, weil er mit der Hernie in der Fasc. infundibuliformis liegt);
2) bei der media oder interna *Hesselbachii* den Samenstrang sammt dem Cremaster aussen vor der Hernie und diese zum Theil von dem Rande der Fleischfasern des Obliq. int. und transv. bedeckt; diese Muskelfasern hebt man von unten auf oder spaltet sie, und hierauf hat man noch die dünne Fasc. transversa und das Peritoneum (Bruchsack) zu trennen. In diesem Falle kann man viel sicherer der Art. epigastrica ausweichen, als bei der Operation completer Hernien; man kann sie nach der Trennung der Fasc. transv. im lockeren subserösen Bindegewebe sehen.

Wenn man eine H. incarcerata interstitialis bei einem Cryptorchiden operirt, muss man ein besonderes Augenmerk auf den Hoden richten, um ihn nicht zu beschädigen. Meistens sind diese Hoden sehr klein, weich und sehr wenig empfindlich, und die Därme liegen oft im oberen Theile des Bruchsackes; der untere Theil ist das ausgedehnte Seiler'sche Blindsäckchen, das oft viel Serum enthält. Solche Hernien sind natürlich immer inguinales externae wie alle congenitalen.

Schenkelhernien.

Wir kommen zur Operation der Schenkelhernie. Bei dieser wird der Hautschnitt in derselben Weise gemacht, wie bei der Leistenhernie, d. h. man erhebt eine Hautfalte und trennt dieselbe mittelst Durchstiches und Incision; nur wenn die Haut ödematös oder geröthet ist, so dass sie sich nicht in Falten erheben lässt, wird, wie ich Ihnen schon bei der Herniotomie im Allgemeinen bemerkte, aus freier Hand eingeschnitten. Die Richtung des Hautschnittes ist ziemlich verschieden angegeben worden. Einige ziehen einen Längschnitt parallel mit der Längenachse des Körpers, Andere einen Querschnitt parallel mit dem Poupart'schen Bande vor. Die T und + förmigen Schnitte mit Lappenbildung hat man aufgegeben, indem sie einestheils zu grosse Verletzungen sind, andererseits sich bei der Vernarbung ungünstig gestalten. Wenn man sie nemlich nicht näht, so retrahiren sie sich, rollen sich auf und entblössen den Bruchsack. Man macht am besten einen einfachen geradlinigen Schnitt und dehnt denselben so weit als nothwendig aus. Ich verfahre gewöhnlich so: Ist der Bruch vollständig rund, und ragt er halbkugelförmig vor, so mache ich eine longitudinale Incision, ist aber der Bruch in schräger Richtung unterhalb des Ligamentum Pouparti ausgedehnt, so führe ich den Schnitt parallel mit diesem Bande, und zwar immer so weit, dass die Schnittenden auf beiden Seiten mindestens einen Zoll über den Bruch hinausragen. Man hat gewöhnlich schon beim ersten Schnitte, wenn man ihn quer führt, die Art. und Vena epigastrica superficialis durchschnitten. Meistentheils ist nur eine grössere Vene mit einer kleinen Arterie vorhanden; selten ist die Vene doppelt, in welchem Falle sie unterhalb des Poupart'schen Bandes zu einem Stamme vereinigt in die Vena saphena mündet. Diese Gefässe brauchen in der Regel nicht unterbunden zu werden, sondern man fasst, wenn die Arterie blutet, das untere Lumen in eine Sperrpincette,

welche man zusammenklemmt und herabhängen lässt; nach kurzer Zeit wird die Blutung gestillt sein. Sollte die Vene stärker bluten, so fasst man sie an ihrem oberen Ende und lässt die Pincette eine Zeit lang hängen; nach wenigen Minuten ist die Blutung dauernd gestillt. Die Fascia propria legt man eben so bloss, wie bei der Hernia umbilicalis und inguinalis. Man bewegt die Haut hin und herbis sich nichts mehr mit derselben verschiebt; das Verschiebbare gehört, wie ich Ihnen schon wiederholt bemerkte, zur Fasc. superficialis. Letztere fasst man am besten mit der Pincette, hebt sie in einzelnen Kegeln auf und trennt dieselben nach und nach durch, bis man die graue und braunröthliche, glänzende Fascia propria erreicht. Diese Schichte umzieht den Bruchsack straff und wird getrennt, indem man eine Hohlsonde zwischen die Kreuzung ihrer Fasern in ihr Gewebe sanft einbohrt und einschiebt, worauf das in der Rinne der Hohlsonde fortlaufende Messer die Haut spaltet. Ist der Bruchsack entblösst, so spaltet man ihn in der Richtung des Hautschnittes, aber nicht bis in die Nähe der Bruchpforte, sondern in der Entfernung von einem Zoll, so dass man das Peritoneum an der Bruchpforte spannen kann. Hat man den Hautschnitt horizontal gemacht, so muss man den Bruchsack, besonders nach innen hin, nicht weit dilatiren, weil sonst sehr leicht selbst nach Lösung der Einklemmung die Eingeweide retroperitoneal verschoben werden können. Der incarcerirende Theil bei den Schenkelhernien ist entweder eine Lücke in der Vagina vasorum femoralium, oder es kann geschehen, dass eine einseitige Incarceration durch zufällig vorhandene Stränge in dem Bindegewebe innerhalb der Gefässscheide bedingt wird; so kann z. B. ein Strang im Gewebe des Peritoneums oder ausserhalb desselben zwingenartig den Bruch niederdrücken, was an jeder Stelle des Bruches vorkommen kann. Wird die Einklemmung durch solche schmale nicht ringförmige Stränge im Schenkelbug erzeugt, so kann man dieselbe stumpf dilatiren, eine Erfahrung, die ich schon sehr oft gemacht habe. Man kann zwischen dem Bruchinhalte und dem Finger einen *Arnaud*'schen Hacken einführen und von der Bruchsackhöhle aus oder extraperitoneal durch einen gemessenen Zug oder Druck die Stränge durchreissen, worauf dann ohne blutiges Débridement die Hernie reponirt werden kann. Sind aber vollkommene zirkelförmige Einschnürungen von derbem Gewebe vorhanden, so muss man in der Regel zum Messer greifen. Dass bei der Femoralhernie die Incarceration immer fest und eng sei, das ist nicht wahr, indem

eben so viele Fälle vorkommen, bei welchen die Hernie nur durch, ich möchte sagen, innere Einklemmung incarcerirt ist. Da man bei den Verengerungen ausserhalb oder innerhalb des Bruchsackes, welche kreisförmig die Hernie umgeben, stets an einer Seite des Darmes mit dem Finger vordringt, so wird man allemal einen sichelförmigen Rand fühlen. Diesen Rand wird man immer innen antreffen, wenn man, wie dies seit *Gimbernat* fast allgemein geschieht, immer nach innen dilatirt. Der sichelförmige Rand gehört entweder einer narbenähnlichen Verdickung des Peritoneums oder der Umgebung einer Lücke der Vagina vasorum femoralium oder selbst auch einem Strange subperitonealen Bindegewebes an. Man schneidet bei der Dilatation das Peritoneum entweder allein oder mit der Vagina vasorum femoralium am besten nach innen durch, weil man dort keine Gefässe antrifft. Es gibt jedoch Fälle, wo die Dilatation nach innen nicht ausführbar ist. So hatte ich schon öfter Hernien zu operiren, bei welchen die Gedärme derart am Bruchsackhalse mit verwachsenen Netzsträngen durchsetzt waren, dass ich, um von der Innenseite dilatiren zukönnen, das ganze Netz hätte durchschneiden müssen, wodurch eine bedeutende Blutung in die Bauchhöhle erfolgt wäre; ich dilatirte desshalb nach oben. Bis gegen die Mitte der Vierziger Jahre wurden alle Stellen der Peripherie einer Schenkelbruchpforte mit Ausnahme der unteren Partie als passend zu Dilatation empfohlen; der Vorschlag, nach unten (in der horizontalen Lage des Kranken) zu dilatiren, blieb *Verpillat* vorbehalten. Nun, Sie wissen aus dem anatomischen Theile, was Sie davon zu halten haben. Es ist Ihnen bekannt, meine Herren, dass manchmal die Art. obturatoria aus der Epigastrica entspringt, in welchem Falle sie meist oben über dem Bruche wegläuft und daselbst mehr weniger scharf vorspringt. In diesem Falle wurde die Verletzung derselben so sehr gefürchtet, dass man den abnormen Verlauf Corona mortis genannt hat. Dies ist jedoch zu weit gegangen. Ist die Verletzung erfolgt, so comprimirt man mit dem Finger innen die Arterienwunde. Nachdem man sich genau von der blutenden Stelle überzeugt hat, lässt man einen verlässigen Gehülfen die Compression fortsetzen und spaltet schichtenweise die Haut, Aponeurose des Obliq. externus, nöthigenfalls das Poupart'sche Band selbst u. s. w., bis man das blutende Gefäss findet und dasselbe unterbinden kann. Sollte das Gefäss nahe an der Epigastrica durchschnitten sein, so muss diese unter und oberhalb der Wunde unterbunden werden.

Wenn man nur wenige Linien tief schneidet und dann zur stumpfen Dilatation übergeht, so wird man kaum je ein Gefäss verletzen. Ich habe schon ungeheuer grosse Oeffnungen an Schenkelhernien durch nachträgliche stumpfe Dilatation gemacht, ohne je eine gefährliche Blutung gesehen zu haben. Ist die Bruchpforte erweitert, so verfährt man wie bei allen anderen incarcerirten Hernien überhaupt.

Operation der Hernia obturatoria.

Wir gehen nun zur Operation der *H. obturatoria* über. Ich habe eine solche Hernie weder selbst diagnosticirt, noch diagnosticiren sehen; ich weiss jedoch, dass es von vielen, sogar operirten Fällen, problematisch ist, ob es H. obturatoriae waren. Manchmal kam man erst während der Operation darauf, dass man eine solche Hernie vor sich hatte. *Lorinser* hat in neuer Zeit die Momente der Operation allerdings richtig beschrieben, aber seine Diagnose der von ihm an einer Lebenden operirten Hernie ist eigentlich die eines Kothabscesses, den er sehr scharfsinnig auf eine gangränescirte Hernia foraminis ovalis zurückführte. Die gewöhnliche Operationsweise ist folgende: Man macht einen longitudinellen Schnitt am Schenkelbug, trennt alle oberflächlichen Schichten bis auf die Fascia pectinea; einwärts vom Processus falciformis schneidet man den Muskel und seine Fascie flach vom Knochen ab, manchmal auch den Adductor brevis, dann findet man die Hernie entweder unter dem Musculus obturator externus oder am oberen Rande desselben, in dem Raume zwischen Adductor, Pectineus und Psoas. Es wurden auch noch andere Vorschläge gemacht; so hat *Löwenhardt* gerathen, über dem Lig. Pouparti einzuschneiden und die Hernie in die Bauchhöhle zurückzuziehen, nachdem man die Einklemmung von der Bauchhöhle aus gehoben hätte. Aber man spaltet das Peritoneum nicht und geht extraperitoneal zur Bruchpforte. Dieses Verfahren ist sehr unsicher, weil die Einklemmung fast bei allen H. obturator. im Bruchsacke liegt. Wollte man die einschnürende Stelle mit dem Messer trennen, so müsste man dies nach innen und unten thun, worauf man wie bei den übrigen Hernien zu verfahren hätte. Ich muss Ihnen bemerken, dass, wenn man wirklich zur Reposition käme, man auf ausserordentliche Schwierigkeiten stossen würde, da in dieser Tiefe mit dem Darme nicht gut zu manipuliren ist. Fast alle mir bekann-

ten Fälle von Hernien des Foramen ovale fanden sich im gangränösen Zustande, so dass an ein Débridement nicht mehr zu denken war.

Operation der H. ischiadica und perinealis.

Die Vorschläge, die zur operativen Behandlung der H. ischiadica und perinealis gemacht wurden, habe ich Ihnen in der Anatomie schon angegeben. Für erstere rührt der beste Vorschlag von *Hyrtl* her, welcher am unteren Rande des Gluteus maximus einzugehen empfiehlt. Allein dieser Muskel ragt viel zu sehr nach unten vor, und wenn man ihn auch noch so weit am unteren Rande, welcher tief unter dem Trochanter liegt, ablöst, so wird doch noch eine Incision des Muskels in querer Richtung auf seine Fasern nöthig sein. Bei der *H. perinealis* würde eine longitudinelle Spaltung der Schichten gemacht werden müssen.

Elytro- und Hedrocele.

Die *H. vaginalis* und die *H. in recto* werden mittelst Durchtrennung der bedeckenden Schleimhautpartien operirt; dieselben finden sich jedoch ausserordentlich selten eingeklemmt.

Meine Herren! Wenn ich die letzten vier Hernien in Betreff der Herniotomie so gar kurz berührte, so liegt dies darin, dass ich hierüber gar keine Erfahrung habe.

Ungünstige Ereignisse bei der Operation.

Wir kommen zu den übeln Ereignissen während der Operation. Obwohl üble Ereignisse bei allen Operationen von grosser Wichtigkeit sind, so ist doch bei der Herniotomie ein besonderes Augenmerk darauf zu richten, da sie gerade hier in grosser Zahl auftreten können und häufig den lethalen Ausgang herbeiführen. Zunächst ist zu nennen die Verletzung des Darmes, welche auf mehrfache Weise erfolgen kann. Es geschieht häufig, dass, während man beim Débridement mit dem Instrument am Finger vorgeht, sich eine Darmschlinge über die Klinge des Messers legt, bevor sie geschützt ist; wenn sich nun der Darm aufbläht, so kann er beim Verschieben der Klinge verletzt werden. Auch während der Aufschlitzung des Bruchsackes mit dem Knopfmesser kann eine sich vorlegende Darmschlinge angeschnitten werden. Diese Verletzungen erfolgen immer an einer peripherischen Stelle des Darmes. In der Gegend der incarcerirenden Stelle, an der Bruchpforte, kann die Verletzung ebenso mit dem Messer stattfinden, als mit einer Hohlsonde, wenn man dieselbe an

einer stark gespannten Darmpartie vorbeizuführen sucht; dieselbe Art der Verletzung kann auch bei ungeschickter Handhabung von stumpfen Hacken erfolgen. Ferner kann der Darm während der Reposition bersten, und zwar kann dies nach Lösung der Einklemmung bei Anwendung grosser Gewalt. auch mit einer gesunden Darmschlinge geschehen, wenn dieselbe stark gespannt wird; in der Regel aber kommt es nur bei kranken Gedärmen vor. Wenn nämlich ein Darm ein Geschwür hat, das die Mucose und Muscularis zerstört hat, und wenn nur der Peritonealüberzug ganz ist oder auch dieser schon in Folge der Entzündung einen gewissen Grad von Brüchigkeit zeigt, so genügt eine mässige Compression, um eine Ruptur zu bewirken. Eine andere Erkrankung, welche das Bersten des Darmes ermöglicht, besteht in ausgebreiteten Extravasaten. Wenn bei früheren Taxisversuchen eine bedeutende Quetschung stattgefunden hat, so wird der Darm sugillirt, und durch das ausgetretene Blut wird die Muskelsubstanz, wie in einem apoplectischen Herde zerstört, zertrümmert, wobei dann schon ein mässiger Fingerdruck die Stelle durchreissen kann. Solche Fälle können dem gewandtesten Chirurgen widerfahren, während das Einschneiden des Darmes mit dem Messer bei zuverlässigen Gehülfen sich in der Regel verhüten lässt. Statt der gewöhnlichen Hohlsonde, welche man theils zur Spaltung des Bruchsackes, theils zur Hebung der Einklemmung benützt, hat man sich auch der sogenannten Flügelsonden bedient, von denen ich Ihnen schon früher sprach. Ist der Darm mit dem Messer verletzt, und liegt die Wunde nahe an der grössten Convexität der Darmschlinge, so braucht man nur die Entleerung des Inhaltes abzuwarten und sodann die Darmnaht anzulegen, wobei die Knopfnaht nach dem *Lambert*'schen System die zweckmässigste Methode ist. Die Wundränder stülpt man quer in die Darmhöhle ein, so dass die serösen Flächen aneinander zu liegen kommen, worauf man eine englische Nähnadel mit einem Seidenfaden flach, so dass der Faden nicht durch die Darmhöhle läuft, durchführt und die Schlinge über den eingestülpten Rändern knüpft. Der eine Faden wird kurz abgeschnitten, der andere aus der Wunde herausgeführt (Fig. 65).

Fig. 65.

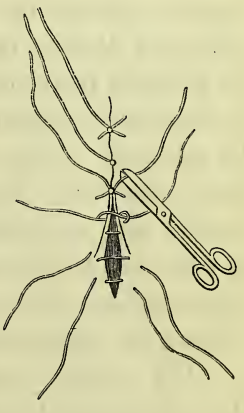

Dieses Verfahren wird so oft wiederholt, bis vollständige Vereinigung erreicht ist. Der Darm bleibt an der Stelle liegen, an die er zurückgeschoben worden ist, und fixirt sich daselbst durch Exsudate entweder dauernd oder nur für einige Zeit. In den Exsudaten werden die Fäden nach kurzer Zeit entweder fest gehalten, oder ausgestossen; durch das Hervorragen der langen Fäden wird das Eindringen derselben in die Bauchhöhle verhindert. Ich will Ihnen nebenbei bemerken, dass es eine Unzahl von Darmnähten gibt, welche mitunter bis zur äussersten Künstelei ausgeartet sind. Auch Klammern hat man angewendet zur Vereinigung des Darmes, aber all diese Dinge haben sich nicht bewährt. Einige Chirurgen, z. B. *Scarpa*, haben, auf die Beobachtung gestützt, dass Darmwunden sehr bald an die Bauchwand angelöthet werden, die Darmnaht ganz verworfen, aber ich würde mich auf dieses allerdings wahre Factum nicht allzusehr verlassen.

Die oben beschriebene Knopfnaht hat das Gute, dass sie zugleich den Darm fixirt, was für solche Fälle wichtig ist, in welchen sich durch Extravasat zertrümmertes Gewebe findet, indem das völlige Ausschneiden der ulcerirten Partien nicht immer zu empfehlen ist und auch von den wenigsten Chirurgen geübt wird. Ist der Darm entfernt von der Incarcerationsstelle, am freien Theile der Darmschlinge, durch einen einfachen Schnitt verletzt, so ist das Resultat in der Regel günstig, und Heilung steht zu erwarten; Ist aber die Verletzung an der Bruchpforte geschehen, so ist jede Hülfe sehr schwierig. Man muss nämlich den Darm weit herausziehen, die peripherischen Partie zurückschieben und den verletzten Theil mehr weniger nahe an der Bruchpforte durch Nähte fixiren. Das Hervorziehen des Darmes ist aber schwieriger, als man glaubt, namentlich bei jüngeren Individuen, bei welchen die Eingeweide noch nicht lange im Bruchsack gelegen hatten, und die Gekröse ziemlich kurz sind. Da geschieht es denn häufig, dass bei Verletzungen der incarcerirten Stelle sich sofort Koth in die Bauchhöhle ergiesst, ein Ereigniss, welches man als lethal bezeichnen kann. Ist ein geborstener Darm in grösserer Ausdehnung gangränös, so müsste man ihn mittelst der Gekrösschlinge fixiren, oder ohne Hebung der Einklemmung die Bildung des widernatürlichen Afters abwarten.

Ein zweites ungünstiges Ereigniss ist, wenn man nach dem Débridement den Darm, statt ihn in die Bauchhöhle zu-

rückzuschieben, ihn zwischen Peritoneum und Bauchdecken hineindrängt. Das kann auf zweierlei Weise geschehen:

1. Vom oberen Wundwinkel der Bruchsackwunde aus:

Wenn man den Bruchsack eröffnet und die Wunde nach oben bis in die Bruchpforte hinein dilatirt, so kann es geschehen, dass man bei dem Débridement die Wunde des Bruchsackes am oberen Winkel noch vergrössert; an diesem Winkel kann man nun die Eingeweide retroperitoneal zurückschieben, und zwar

a) vollkommen frei, nach gänzlicher Aufhebung der Einklemmung; in diesem Falle scheint die Operation Anfangs immer gelungen, aber in kurzer Zeit zeigen sich in Folge der Knickung der Därme, Anschwellung der Peritonealwunde neue Incarcerations-Erscheinungen;

b) mit einer höher oben bestehenden Einklemmung; nach Lösung einer tiefer gelegenen Hernie ist keinen Moment für die Kranken eine Erleichterung vorhanden.

Meine Herren! Die nun erwähnten ungünstigen Ereignisse sind diejenigen, welche selbst geübten Operateuren vorkommen können. Ich muss Ihnen dies an's Herz legen, dass Sie bei jeder Herniotomie an diese zwei Möglichkeiten denken, damit, wenn so etwas eintreten sollte, Sie gefasst dastehen. Besonders gefährlich ist der Fall a, weil man in diesem Falle nach Hebung der Einklemmung die Eingeweide entleeren kann und nach der Verschiebung nicht gleich die Incarcerations-Erscheinungen eintreten; Beides kann sehr leicht glauben machen, die Operation sei gelungen.

Ich habe zwei solche Fälle von b, d. h. mit höher oben bestehender Incarceration gesehen (beide Fälle betrafen Schenkelhernien), den einen in der Leiche, den andern erkannte ich noch rechtzeitig während der Operation, zog die Eingeweide (Dünndärme), welche gegen das Foramen ovale retroperitoneal herabgedrängt waren, hervor, suchte die Bruchsackränder auf, spannte sie stark an und konnte höher oben noch eine Incarceration entdecken, die ich nunmehr nach oben zu einschnitt, weil nach innen hin der Spalt des Bruchsackes lag; hierauf konnte ich die Eingeweide reponiren. Die Kranke genas. Wenn ein solches Unglück eingetreten wäre, so kann es ziemlich leicht erkannt werden. Erinnern Sie sich, meine Herren, an das, was ich Ihnen bei der Beschreibung der

Herniotomie als Erkennungszeichen dafür, dass die Zurückbringung der Eingeweide gelungen ist, angegeben habe.

Nachdem der Darm reponirt ist, müssen Sie bei Anspannung des Bruchsackes Ihren Zeigefinger frei in die Bauchhöhle führen und darin bewegen können; Sie werden mit Ihrem Finger die vorliegenden Därme schlaff nachgiebig finden. Haben Sie aber die Därme retroperitoneal verschoben, so werden Sie dieselben wie eingemauert in einer kleinen Höhle zusammen gedrängt fühlen, Ihr Finger wird nicht in die Bauchhöhle eindringen und nicht frei bewegt werden können; in dem Falle b, wo noch eine zweite höher oben gelegene Incarceration besteht, werden Sie noch dazu die Gedärme prall gespannt finden. Als Prophilacticum gegen dieses ungünstige Ereigniss kann ich Ihnen nur die schon oft erwähnte Vorsichtsmassregel angeben, den Bruchsack nur so weit gegen die Bruchpforte zu spalten, dass Sie den oberen Wundwinkel bei Anspannung der Wundränder des Bruchsackes deutlich und zwar während der ganzen Reposition der Eingeweide sehen können; dann ist noch sehr wichtig, den Bruchsack mit zwei Pincetten stets nach unten zu anspannen zu lassen.

Wäre aber das Unglück erfolgt und erkannt, so müssten die Därme hervorgezogen und, nachdem eine etwa vorhandene zweite Incarceration gehoben ist, die Reposition gemacht werden. Bei der Reposition empfehle ich Ihnen Folgendes: Sie führen eine Zungenpflasterspatel, wie Sie sie im Etui tragen, so bis in die Bruchsackmündung hinein, dass ihr Ende in die Bauchhöhle hineinragt, die Spatel muss den Wundwinkel des Bruchsackes bedecken; durch dieses Instrument geleitet, können Sie die Eingeweide mit Sicherheit reponiren.

2. Können Eingeweide durch den knopflochähnlichen Spalt im Bruchsacke retroperitoneal verschoben werden, der durch das Einschneiden der incarcerirenden Stelle entsteht.

Ich kenne diese Art von Verschiebung nicht aus eigener Anschauung, aber *Wattmann* legte stets einen grossen Werth darauf. Denken Sie sich, dass man den Bruchsack an seinen Rändern stark anspannt, den oberen Wundwinkel tief unter der Bruchpforte anlegt, und wie gewöhnlich 2—3 Linien tief mehr durch Druck als durch Zug die Incarceration einschneidet, so werden Sie wohl begreifen, dass man höchstens eine Wunde von $^1/_2$ Zoll Länge macht, deren Ränder bei fortwährender Anspannung des Bruchsackes nicht so weit klaffen

können, dass man die Eingeweide durchschieben könnte. Sollte dies möglich werden, so müsste nach dem Schnitte mit dem Finger oder einem Instrumente dieser Spalt im Bruchsacke besonders nach oben zu erweitert worden sein, was wohl allerdings möglich ist. Dieser Zustand kann ebenfalls ohne oder mit einer höher oben bestehenden Einklemmung vorkommen und wäre immer schwieriger als die sub 1 beschriebenen Fälle, da man die Eingeweide nicht so frei fühlen und noch schwerer hervorziehen könnte. Die Therapie ist dieselbe, wie in den früher beschriebenen Fällen.

Ein weiteres ungünstiges Ereigniss ist die sogenannte Reduction en masse oder en bloc, von welcher ich Ihnen schon bei der Taxis gesprochen habe. Bei der Taxis gehört nicht viel Gewalt dazu, bei Interstitialhernien oder kleinen Hernien überhaupt, welche mit der Umgebung nicht verwachsen, in losem, leicht dehnbarem Bindegewebe liegen, diese Art der Reposition zu Stande zu bringen. Bei der Herniotomie ist eine Reduction en masse ohne Eröffnung des Bruchsackes jedesmal ein Operationsfehler; denn hat man extraperitoneal débridirt, so muss man wissen, dass man den Bruchsack nicht zurückschieben darf, sondern ihn nach der Entleerung frei vor sich liegen haben muss, was das Criterium einer gelungenen Reposition ist. Hat man aber den Bruchsack für den Darm gehalten, so muss man wissen, dass man den Darm erst reponiren darf, bis man ihn entleert und etwas hervorgezogen hat. Eine Art der Reposition en bloc ist ausserordentlich schwer zu erkennen; das ist nemlich die Reposition eines Darmes nach der Lösung der Einklemmung in eine höhere Partie des Bruchsackes, an welcher sich wieder eine Incarcerationsstelle vorfindet. Stellen Sie sich vor, Sie hätten einen Bruchsack von der sogenannten Sanduhrform und es sei derselbe äusserlich an einer tieferen Stelle incarcerirt. Lösen Sie nun die untere Einklemmung, und halten Sie den Bruchsack nach unten gespannt, so können Sie auch die höher liegende Einklemmung erkennen, lassen Sie aber nach einer gewissen Zeit mit der Spannung des Peritoneums nach, so werden Sie durch fortgesetzten Druck den Darm sammt der incarcerirenden Partie und dem Peritoneum höher hinaufschieben. Wenn man nach dem Vorschlag *Cooper*'s den Bruchsack nicht bis zur Bruchpforte einschneidet, so erkennt man die zweite Incarceration beinahe immer, und es wird nicht leicht geschehen, dass man bei Beobachtung dieser Vorsichtsmassregel ein Zurückschieben des Darmes bei höher liegender

Einklemmung vornehmen wird. Wenn während der Reposition einem Gehülfen das Peritoneum ausgleitet, so hat man die Seite des Bruchsackes, welche man noch halten kann, rasch und stark anzuziehen, den losgelassenen Wundrand des Bruchsackes abermals zu fassen, anspannen zu lassen und den zurückgeschobenen Theil der Eingeweide wieder herunterzuziehen. Dann würde die Einklemmung zu lösen sein, und damit wäre die Gefahr beseitigt. Auch diese Reposition en masse ist bei der Herniotomie in den meisten Fällen eine Folge von Unvorsichtigkeit.

Ein ungünstiges Ereigniss muss ich Ihnen noch erwähnen. Sie kennen aus der Anatomie der Brucksäcke die Divertikelbildungen am Parietalblatte des Peritoneums. Es kann nun vorkommen, dass man die Därme, selbst wenn man die Einklemmung gehoben hat, in einen solchen Divertikel schiebt, oder es liegt in einem solchen Divertikel eine andere Darmschlinge, die man übersieht und die sogar eingeklemmt sein kann. Vor zwei Jahren operirte ich eine grosse Inguinalhernie nnd machte die Darmschlinge frei; die Incarceration war gehoben, aber bei der Reposition drängten sich jedesmal die Därme in eine Seitentasche. Ich erkannte dies genau, konnte aber die Därme nicht früher zurückbringen, bis ich eine sichelförmige Falte, die die Tasche vom Bruchsacke trennte, mit dem hackenförmig gebogenen Finger hervorzog und durchschnitt. Hätte man erkannt, dass die Därme in einen Divertikel gelangt sind, was man ebenso wie bei retroperitonealen Repositionen an dem Festgeklemmtsein, der Unbeweglichkeit der Därme erkennen würde, so müssten letztere hervorgezogen und durch den Finger oder einen weiblichen Catheter, den man in die wahre Bruchsackmündung eingeführt hätte, geleitet reponirt werden. Würde man in einem solchen Falle eine zweite Incarceration finden, so müsste dieselbe natürlich früher gelöst werden.

Es kann auch vorkommen, dass zwei Brüche an einer und derselben Seite sich finden und beide eingeklemmt sein können; man kann z. B. den grösseren operirt haben und den kleineren übersehen. Würde man den zweiten Bruch später noch erkennen, so müsste der natürlich sofort operirt werden.

Wenn aber neben einer gut operirten Hernie eine nicht diagnosticirbare Hernie, z. B. eine kleine Obturatoria oder eine kleine Diaphragmatica oder eine innere Incarceration besteht, so kann man dies

nicht zu den ungünstigen Ereignissen der Operation selbst zählen, denn ebensogut müsste man dann jede complicirende Unterleibskrankheit hieher rechnen.

Es werden Fälle erzählt, wo ein Darm zwischen Fascia transversa und Bauchmuskeln oder gar zwischen diesen emporgeschoben wurde. In beiden Fällen kann der Darm nicht so hoch hinaufgeschoben werden, denn die Adhäsionen der Fasc. transversa an die Muskeln sind schon in der nächsten Nähe des Leistenkanals sehr fest. Bei Schenkelhernien ist dies gar nicht möglich.

Häufiger mag der Befund in solchen Fällen der sein, dass die Fasc. transversa abgerissen oder zerrissen ist, die Gedärme aber doch retroperitoneal liegen. Es ist überhaupt schwer, in solchen Sectionsbefunden, wo Alles suffundirt, infiltrirt, zum Theil gangränescirt ist, sich zurecht zu finden.

Ein weiteres ungünstiges Ereigniss, welches vorkommen, aber auch oft vermieden werden kann, ist folgendes: Wenn zwischen Peritoneum und Darm kein flüssiges Exsudat vorhanden und das Peritoneum mit dem Darm etwas genauer verbunden ist als die accessorischen Hüllen mit dem Bruchsacke, so kann es geschehen, dass man letzteren nach der Eröffnung noch nicht erkennt und den Darm, besonders wenn er dünn ist, statt des Brucksackes einschneidet. Solche Fälle sind wiederholt vorgekommen, da die Erkennung des Bruchsackes besonders bei vorhandenen Adhärenzen kleiner Brüche manchmal ausserordentlich schwierig ist. Ist ein Bruch gross, und liegen mehrere Darmschlingen vor, so wird man nicht leicht einen Zweifel hegen können, da man die Furchen zwischen den Darmschlingen erkennt, wenn das Vorliegende der Darm selbst ist. Ist aber wie bei manchen Femoralhernien eine einzige kleine Darmschlinge vorgetreten, so liegt die Gefahr der Eröffnungderselben nicht ganz fern.

Das Eintreten dieses ungünstigen Ereignisses wird man sofort am Ausflusse von Koth und an der Faltung der Schleimhaut erkennen. Man wird natürlich die Oeffnung nicht übermässig vergrössern, dann zwischen der Darmschlinge und der incarcerirenden Partie einzudringen suchen, die Einklemmung heben, die Darmnaht anlegen und dann reponiren. Ich kann Ihnen ein prophylaktisches Mittel anrathen, welches in der Beachtung der Schichten der Hernien besteht; ich habe wiederholt Schenkelhernien ohne Bruchwasser gefunden und trotzdem

aus der Schichtung Darm und Peritoneum mit Sicherheit unterschieden. Wäre eine ganz innige allseitige alte Verschmelzung des Peritoneums mit der serösen Hülle des Darmes vorhanden, so würde man den Darm, wenn man darauf bestehen wollte, den Bruchsack an seinem Körper zu eröffnen, immer trennen müssen. In einem solchen Falle müsste der Bruchsack an seinem Halse blosgelegt werden.

Es kann vorkommen, wie dies *Ulrich* in einem Falle beobachtete, und auch ich bei einer Cöcalhernie (ich habe Ihnen diesen Fall früher genau erzählt), dass die Gedärme von Fibrinexsudat-Schwielen, die fest an ihrer Oberfläche angewachsen sind, bedeckt werden; dann ist allerdings das Vorliegende als Darm nicht zu erkennen, aber auch da können Sie sich helfen, wenn Sie so verfahren, wie ich es that; ich präparirte über der Geschwulst an der Bruchpforte sämmtliche Schichten bis zum Peritoneum und öffnete dieses, da erkannte ich den Darm und konnte den Bruchsack weiter spalten. Mein Fall betraf eine irreponible Cöcalhernie; diese musste im Bruchsacke liegen bleiben. Aber auch in einem solchen Falle, wie ihn *Ulrich* beschreibt, wäre es nicht rathsam, den Darm zu reponiren, sondern nach Lösung der Einklemmung wie einen irreponiblen Bruch zu behandeln; dasselbe wäre in dem Falle zu thun, den ich Ihnen früher anführte, nemlich bei totaler Verschmelzung der Serosa des Darmes mit dem Bruchsacke.

Ein weiteres ungünstiges Ereigniss besteht in der Gefässverletzung, und hiebei ist zunächst die Verletzung der *Art. epigastrica inferior* bei der Leistenhernie zu erwähnen. Dieselbe war früher ungemein gefürchtet, aber nur aus dem Grunde, weil man ausserordentlich grosse Schnitte machte, welche unnütz und überflüssig sind, da man nur so weit zu débridiren braucht, dass ein freier Raum zwischen Darm und Incarcerationsstelle entsteht, durch welche man einen überhaupt entleerbaren Darm reponiren kann. Die Verletzung der Art. epigastrica ist in neuerer Zeit ungemein selten geworden. Sollte sie wirklich vorkommen, so müsste man in dem Augenblicke, wo man die Blutung erkennt, welche nach aussen viel stärker erfolgt als nach innen, da die Gedärme durch ihre Ausdehnung die Bauchhöhle vollständig erfüllen, mit dem Finger in die Wunde eingehen, die Arterie comprimiren oder tamponiren, dann unverzüglich alle äusseren Schichten durchtrennen, das Gefäss fassen und ober- und unterhalb der durchschnittenen Stelle unterbinden. In einem

Falle, wo ich sehr umfangreich erweitern musste, habe ich nicht vom Bruchsacke aus dilatirt, sondern von aussen nach innen alle Schichten nacheinander getrennt, die Arterie im lockeren subperitonealen Bindegewebe freigelegt und mit einem *Arnaud*'schen Hacken zur Seite gehalten. Die Spaltung der Bauchdecken brachte keinen weiteren Nachtheil. Dieses Verfahren werde ich immer einschlagen, wenn ich eine grosse Dilatation machen muss. Ich habe diesen Fall in einer Wiener Zeitschrift beschrieben. Die Compressorien, von welchen besonders das *Hesselbach*'sche sehr berühmt geworden ist, sind alle zu verwerfen.

Was Sie jetzt von der Epigastrica gehört haben, gilt vom abnormen Verlauf der *Art. obturatoria* bei der Schenkelhernie. Diese liegt meist an der inneren oberen Seite des Bruches nnd kann bei etwas ausgedehnterem Débridement verletzt werden. Was man da zu thun hat, habe ich Ihnen bei der Operation der Schenkelhernie angegeben.

Ein Engländer, *Stanley*, hat die Art. obturatoria vor der Verwundung blosgelegt und unterbunden. Bei dieser Operation muss das Poupart'sche Band eingeschnitten worden sein, denn sonst wüsste ich nicht, wie man diese Arterie sehen könnte.

Ueble Ereignisse nach der Operation.

Meine Herren! Wir kommen zu den üblen Ereignissen nach der Operation. Hiebei ist vor Allem eine heftige allgemeine Peritonitis zu erwähnen, welche sich durch die bekannten Erscheinungen, Schmerzhaftigkeit, Auftreibung des Unterleibes und Exsudatbildung charakterisirt. In manchen Fällen findet sich Anfüllung der Bauchhöhle mit Flüssigkeit, manchmal führt die Entzündung zur Auflagerung fibrinöser Lamellen an der Oberfläche des Darmes, welche zu Verwachsungen Veranlassung geben. Sie wissen aus der internen Medicin, wie wenig man von der Behandlung der Peritonitis zu erwarten hat; die directe Therapie ist ausserordentlich unwirksam. Will man gegen die Hyperämie an dem Peritoneum wirken, so darf darf dies nicht durch Kälte geschehen, am wenigsten nach der Herniotomie, weil die Erkältung der Gedärme den Zustand verschlimmert. Blutentleerungen an den Bauchdecken sind ganz nutzlos, und ich warne Sie besonders vor Anwendung der Schröpfköpfe, deren Narben für das ganze Leben zurückbleiben, und welche eine sehr spärliche Blut-

entleerung höchstens aus dem Parietal-Blatt bewirken, während das viscerale Blatt gar nicht in Betracht kommt. Sie wissen auch, dass die Hyperämie an einem entzündeten Peritoneum nach der Entfernung von Blut immer wiederkehrt, bis der Entzündungsreiz beseitigt ist, da die Hyperämie die Folge der entzündlichen Störung, nicht ihre Ursache ist. Eine starke Blutentleerung kann demnach nur momentane Erleichterungen bringen, so lange nicht der eigentliche Entzündungsreiz als Grund der Störung entfernt ist. Anatomisch richtig wäre eine Blutentleerung der Gedärme und des Visceralblattes des Peritoneums nur in der Umgebung des Afters was durch einige Blutegel geschehen kann. Von grossem Nutzen bei der allgemeinen Peritonitis sind feuchte Wärme (Cataplasmen) und Einreibungen mit Ung. cinereum; aber auch diese Mittel wirken nur auf Entfernung und Resorption der Exsudate. Trotzdem ist die Wirkung dieser Mittel nicht so sicher, dass man glauben könnte, durch die Unterlassung ihrer Anwendung einen grossen Nachtheil herbeizuführen. Wie die allgemeine Peritonitis, so kommen auch partielle umschriebene Peritonitiden vor, bei welchen man dieselbe Behandlungsweise einleitet, nur beschränkt man die Blutentleerung auf die Stellen der grössten Auftreibung und Schmerzhaftigkeit. Sollte es zu abgesackten eiterigen Exsudaten kommen, welche man daran erkennt, dass in der Umgebung einer fluctuirenden und vollkommen leertönenden Stelle eine gewisse Härte fühlbar wird, so müsste der Eiter durch eine Incision entleert werden. Bei Eröffnung abgesackter Exsudate oder extraperitonealer Eiterherde muss man schichtenweise präpariren, um in die Abscesshöhle zu gelangen, und die Haut, die Fascia superficialis, den äusseren und inneren schiefen und queren Bauchmuskel sammt der Fascia transversa und zuletzt das Peritoneum nach einander durchtrennen. Gewöhnlich ist das parietale Peritoneum bei solchen Abscessen sehr brüchig und zerreisst schon durch den Druck des Eiters oder durch das lose Anlegen des Fingers oder der Hohlsonde. Meistentheils ist das Peritoneum auch verdickt und etwas spröde, so dass es nicht leicht in eine Falte gefasst werden kann. Man muss daher stets durch zarte Incisionen so weit gehen, bis an einer kleinen Stelle der Eiter zum Vorschein kommt, worauf man den Finger einführt und auf demselben dilatirt. In die Abscesshöhle legt man einen fremden Körper (einen schmalen Leinwand-Lappen), um die Schliessung der äusseren Wunde zu verhindern;

der Boden des Abscesses nähert sich den Bauchwänden und füllt sich allmälig mit Granulationen aus.

Unter den Störungen, welche in Folge der Entzündung der Gedärme eintreten können, ist zunächst die Stenose einer Darmschlinge zu zählen. Es kömmt nämlich vor, dass Gedärme an einer Stelle durch Exsudate festgehalten werden, welche zu fibrinösen Strängen zusammenschrumpfen, innerhalb welcher der Darm sich verengen und sein Lumen nach und nach ganz verlieren kann. Man hat diesen Ausgang nach vollständig gelungenen Herniotomien eintreten sehen. Ist eine solche Stenose vorhanden und der Durchgang des Kothes völlig unmöglich, so ist man gezwungen, einen künstlichen After anzulegen, und zwar an demjenigen Darmstück, welches zunächst über der Stenose liegt; dasselbe findet man immer am meisten aufgebläht. Ich werde von diesem Acte noch näher sprechen bei Betrachtung der Operationsverfahren, welche man bei inneren Incarcerationen vornimmt.

Ausserdem haben wir noch die Ulceration des Darmes zu erwähnen. Nicht selten geschieht es, dass der Darm mit scheinbar gesunder Oberfläche nach einer Herniotomie reponirt wird, während an der Schleimhaut ein catarrhalisches oder tuberculöses Geschwür sich findet, welches im Verlaufe der reactiven Peritonitis perforirt. Hat bei einer solchen Perforation nicht vorher in der Umgebung des Darmes eine Anlöthung, eine isolirende Entzündung stattgefuuden, welche einen Kothabscess nach aussen perforiren macht oder den Abgang der Ulcerationsproducte durch den Darmkanal entleeren lässt, wie ich Ihnen dies früher einmal auseinandersetzte, so stirbt der Kranke in ganz kurzer Zeit. In wenigen Minuten schon werden die Patienten matt, blass, bekommen kalten Schweiss am ganzen Körper, besonders an der Stirne, fangen an zu zittern, die Stimme wird undeutlich, die Augen trübe, und unter Röcheln und schwerem Athmen erfolgt der Tod in spätestens einer halben Stunde. Sind aber Adhäsionen des Darmes erfolgt, so wirkt der Darminhalt auf den Peritonealüberzug, zerstört diesen, und ein Abscess erfolgt nach aussen. War nur eine kleine Oeffnung im Darme und letzterer abgegrenzt, so heilen die Kothfisteln von selbst und zwar manchmal in überraschend kurzer Zeit, manchmal dauert es aber sehr lange. Ich habe Kothfisteln am Coecum, S-romanum und am Dünndarm gesehen, welche siebförmige Durchlöcherungen der Bauchdecken zeigten und

im Verlauf eines halben Jahres geheilt waren. In der Regel vergehen bis zur Schliessung mehrere Monate. Erfolgt die Perforation, bevor ein sequestrirendes Exsudat vorhanden ist, so erfolgt, wie ich eben gesagt habe, immer der Tod.

Therapie bei inneren Incarcerationen.

Wir hätten nun noch von inneren Hernien zu sprechen. Ich habe Ihnen gesagt, dass man die *H. retroperinealis* nach *Treitz* und die übrigen Formen, wenn sie nicht incarcerirt sind, gar nicht erkennen kann; sind sie aber eingeklemmt, so sind die Erscheinungen von denen bei Volvulus, Ileus, bei Verlegungen des Darmes durch Geschwülste (namentlich häufig sind peritoneale Krebsgeschwülste) durch Netzstränge oder Achsendrehung nicht zu unterscheiden. Während der Volvulus ziemlich häufig heilt, wird bei einer inneren Incarceration eine Heilung von der Natur nicht eingeleitet. Die Erscheinungen bestehen zunächst in Unwegsamkeit des Darmes, Meteorismus und Zusammensinken der weiter unten gelegenen Darmpartien, wozu sich heftige Peritonitis, späterhin Brechneigung, zuletzt auch Kothbrechen gesellt in der Art, wie wir es früher angegeben haben. Eine Hülfeleistung bei diesem Zustande kann nur in der Eröffnung der Bauchhöhle bestehen. Früher wendete man in solchen Fällen das Quecksilber in Form des Mercurius vivus an, welches sehr schnell den Darmkanal durchläuft und durch seine Schwere etwaige Dislocationen ausgleichen sollte. Dass dieses Verfahren bei entzündlicher Schwellung, bei starker Einschnürung durch Netzstränge erfolglos sein muss, werden Sie einsehen. Wo kein anderes Mittel half, hat man früher die sogenannte Laparatomie, d. h. Eröffnung der Bauchhöhle gemacht, und die innere Einklemmung, überhaupt die Unwegsamkeit dadurch zu beseitigen gesucht, dass man die eingeschnürte Stelle bloslegte und die Incarceration durch Einschneiden oder Zerreissen u. dgl. zu heben suchte. Sie können sich leicht vorstellen, dass dies Verfahren eine sehr grosse Verletzung mit sich bringt, indem man die Bauchhöhle in grosser Ausdehnung öffnen muss, und selbst wenn man einen kleinen Einschnitt machen wollte, müsste man die vorliegenden Gedärme herausziehen und zuletzt auch noch die nicht vorgelegene Darmpartie unterhalb der Incarcerationsstelle. Mit dem Vorziehen der Gedärme ist nothwendig verbunden, dass dieselben in grossem Umfange und lange Zeit der Luft ausgesetzt werden, was immer grosse Gefahr

bringt. Sie können sich jedoch leicht vorstellen, dass man trotz alledem die incarcerirende Stelle oft nicht findet oder wenigstens nicht alle incarcerirten Stellen sehen kann. Viel besser ist daher das Verfahren von *Nélaton*, welches jetzt allgemein geübt und Laparoenterotomie oder Enterotomie genannt wird. Es ist sehr schnell und sicher auszuführen, was schon desshalb sehr zweckmässig ist, weil man diese Operation immer erst vornimmt, wenn die Leiden des Kranken den höchsten Grad erreicht haben, und es sich blos um rasche Lebensrettung handelt. Dasselbe besteht in der Anlegung des künstlichen Afters über der incarcerirten Stelle. Man schneidet parallel mit dem Poupart'schen Bande einen Zoll über demselben schräg die Bauchdecken durch und trennt dieselben bis auf's Peritoneum; dann eröffnet man dieses vorsichtig, worauf die aufgeblähteste Darmschlinge sich in die Wunde eindrängt. Diese Schlinge wird gefasst, mit einer gewöhnlichen Heftnadel durchstochen und an dem einen Wundwinkel angeheftet; auf dieselbe Weise wird sie an dem andern Wundwinkel fixirt. Hierauf macht man eine kleine Oeffnung in den Darm und entleert den Inhalt nach aussen. Ist dies geschehen, und beginnt der Darm zusammenzufallen, so schlitzt man denselben bis in die Nähe der Hefte auf, stülpt die Wundränder um und näht sie an die Haut, wodurch man keine serösen Flächen, sondern eine lippenförmige Schleimhautoberfläche in der Wunde liegen hat. Durch den auf diese Weise gebildeten künstlichen After kann der Koth ununterbrochen abgehen. Dadurch kann der Kranke am Leben erhalten werden, das Leben kann jedoch dadurch gefährdet sein, wenn die vorgefallene Partie eine sehr hochgelegene Darmschlinge war; denn in diesem Falle wird zuviel von noch verwendbaren Nahrungsstoffen ausgestossen, die Kranken magern bei ungeheuerem Appetit ab und gehen endlich marastisch zu Grunde. War die Darmschlinge eine tiefer gelegene Stelle des Ileums, oder gar Dickdarm, so kann die Ernährung des Kranken ziemlich gut von Statten gehen; aber der Zustand ist immer ein schaudervoller, da ein Mensch, der sein ganzes Leben Koth unwillkürlich durch den Bauch entleert, von der menschlichen Gesellschaft ausgeschlossen ist. Der unwillkürliche Abgang von Luft und Koth kann durch keinen Apparat aufgehalten werden. Der Zustand ist derselbe, ja noch ein viel ärgerer, wie nach Gangrän einer Hernie. Nach den Begriffen der Humanität ist ein solcher Ausgang immer noch weitaus günstiger als der Tod, und muss desshalb, wenn nichts Anderes zu thun ist, herbeigeführt

werden. Bei der Anheftung des Darmes an die Bauchdecken muss ich Ihnen bemerken, dass man sehr gern Silberdrähte dazu wählt. Dieselben haben den einzigen Vortheil, dass das Entfernen derselben viel leichter ist, während Seiden- und Zwirnfäden so beschmutzt und unkenntlich werden, dass man sie nicht leicht findet; Silberdrähte aber erkennt man an der Festigkeit und kann sie, wenn sie nicht von selbst abfallen, leicht zu entfernen. Es ist übrigens auch ganz gefahrlos, ja sogar sicherer, wenn man die Hefte durcheitern lässt. Wenn man dies thut (ich thue es immer), so sind Seiden- oder Zwirnfäden ihrer Geschmeidigkeit wegen vorzuziehen. Dies ist die einzig rationelle Verfahrungsweise, welche man bei inneren incarcerirten Hernien in Anwendung ziehen kann.

Bemerkungen über den Anus praeternaturalis.

Als Anhang zur Lehre von den Hernien will ich Ihnen in Kürze das Wichtigste über den *Anus praeternaturalis* sagen. Ich will mich nicht auf eine genaue ausführliche Schilderung dieses Zustandes einlassen, welcher auch mit andern Vorgängen zusammenhängen kann, sondern nur soviel bemerken, als im Betreff der Hernien nothwendig ist.

Wenn bei einer Littre'schen Hernie Gangrän eines kleinen Theiles einer Darmwand erfolgt, so wird nicht aller Koth nach aussen entleert, sondern ein Theil (namentlich die festeren Massen) kann im Darm circuliren, und nur die flüssigen Theile gehen durch die Oeffnung ab. Man nennt diese Form Fistula stercoralis, während man unter Anus praeternaturalis den Zustand versteht, bei welchem aller Koth oder wenigstens der grösste Theil durch die Wunde entleert wird. Häufig werden diese beiden Benennungen durcheinander geworfen. Wir haben bei diesen Zuständen von anatomischer Seite 1) die Beschaffenheit der Gedärme, 2) die Beschaffenheit der Hautwunde zu betrachten. Die Gedärme sind manchmal derart aneinander gelagert, dass beide Röhren eine grössere Strecke miteinander verwachsen sind und parallel liegen, so dass zwischen beiden Lumina eine lange grosse Scheidewand bleibt. In diesem Fall wird aller Koth nach der Oberfläche geleitet; stossen aber die Gedärme unter einem stumpfen Winkel zusammen, oder ist nur dicht an der Gekröse-Insertion die Darmschlinge gangränös, so werden die Darmröhren nicht parallel laufen, sondern in das perforirte Darmstück springt eine Scheidewand, bald stärker

bald weniger stark vor (Fig. 66). Die mittlere vorspringende Falte nennt man Sporn (éperon). Ist der Sporn sehr kurz, so geht der grösste Theil des Kothes auf dem normalen Wege ab, ist er dagegen sehr lang, so entleeren sich alle Massen nach aussen. Wenn eine nicht allzulange Darmschlinge, und zwar weit unten, abgestorben ist, so wird dieselbe in der Regel durch den Zug des Mesenteriums und der nebenliegenden Gedärme flach gedrückt. Der zweite anatomische Zustand, den wir zu betrachten haben, ist die Beschaffenheit der umliegenden Weichtheile des eigentlichen widernatürlichen Afters. Wir haben hier zweierlei zu unterscheiden: Entweder es ist von der Oeffnung in der Haut, welche theilweise ulcerirt, ein eiternder Gang in den subcutanen Schichten bis zur Darmöffnung hinauf vorhanden (die Roserische röhrenförmige Fistel), oder es ist der Darm unmittelbar an der Haut angewachsen (die Roserische lippenförmige Fistel). Im letzteren Falle kann auch das obere Darmstück ganz prolabiren, und zwar so, dass ein halbschuhlanges Stück des Darmes ausgestülpt mit der Mucosa heraushängt. Dies hängt davon ab, in welchem Grad die Hauttheile, welche einen Bruch umgeben haben, absterben. Ist die Gangrän an der Haut breit und gross, überhaupt die Hautöffnung bedeutend, so wächst der Darm unmittelbar an, und es kommt die lippenförmige Fistel zu Stande; ist aber die Hautöffnung klein, und sind die Därme zurückgezogen, so entsteht ein Hohlgang in den Weichtheilen, durch welchen der Koth sich einen Weg bahnen muss. Unter allen Bildungen von regelwidrigen Aftern heilen die röhrenförmigen Darmfisteln am häufigsten von selbst, die lippenförmigen Fisteln, welche schon vernarbt sind, eignen sich nicht mehr zur Verwachsung. Röhrenförmige Fisteln heilen so schön und oft, dass *Dupuytren* behauptete, unter vier Fällen von Anus praeternaturalis heilten drei von selbst, was für die röhrenförmigen Fisteln ganz richtig ist.

Fig. 66.

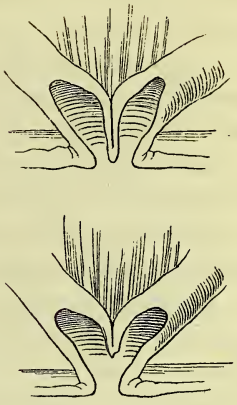

Bedingungen der Heilung.

Zur Möglichkeit der Heilung gehört, dass wenigstens ein Theil des Kothes auf normalem Wege entleert wird, oder dass nur zu

gewissen Zeiten bei Ueberfüllung des Darmes Koth durch die Fistelöffnung abfliesst, sonst aber immer nur auf natürlichem Wege. Dies kann nur geschehen, wenn der Sporn nicht gross, sondern flach ist; ein etwas grösserer Sporn hindert das Uebertreten des Kothes aus einem Darmrohre in's Andere, in welchem Falle man an mechanische Hülfe denken muss.

Man hat ziemlich früh eingesehen *(Dessault)*, dass der Vorsprung des Spornes das Hinderniss der Heilung sei, und man versuchte durch ein krückenförmiges, beinernes Instrument den Sporn zurückzudrücken, was aber kaum je gelang, da hiebei nur von der Resorption dieses Theiles ein dauernder Erfolg zu erwarten steht, und der Druck nicht ausgiebig genug wirken kann, indem der Sporn nach rückwärts ausweicht. *Dupuytren* kam desshalb auf die Idee, den Sporn mit Nadeln und Faden zu durchstechen und abzubinden. Dieses Verfahren ist sehr schwierig und umständlich. Die Darmöffnung muss hiebei nahe an der äusseren Haut liegen, was aber gerade bei den Fisteln, welche die meisten Chancen für die Heilung geben, nicht der Fall ist. Abgesehen davon müsste man von dem Vorschlag abgehen, weil das Durchschneiden des Fadens noch den Nachtheil hat, dass an der Basis des Sporns manchmal eine Oeffnung bleibt, durch welche sich Koth in die Bauchhöhle entleert. Desshalb hat *Dupuytren* ein Verfahren angegeben, welches den Sporn langsam zum Absterben bringt, so dass mittlerweile sich Adhäsionen bilden können, welche die Oeffnung schliessen.

Fig. 67.

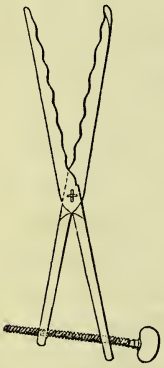

Zur Compression hat *Dupuytren* die Darmscheere (Fig. 67) erfunden, welche vielfache Modificationen erfahren hat, die aber alle schlechter sind, als die ursprüngliche Form; wenn Sie überhaupt die Durchquetschung des Darmes bewirken wollen, so empfehle ich Ihnen das *Dupuytren*'sche Instrument. Da die Scheere den Nachtheil hatte, das sie gegen das Schloss zu stärker drückte, als an der Spitze, wodurch der Sporn ungleichmässig abstarb, so hat *Dupuytren* die Branchen parallel gestellt (Fig. 68), und in dieser Form ist sie das beste Instrument, welches man sich denken kann. Ich möchte nur die Modification daran wünschen, dass der untere Theil von Holz oder Horn gefertigt würde, weil der Griff etwas schwer ist und bei noch so guter Unterstützung eine Zerrung ausüben

Fig. 68.

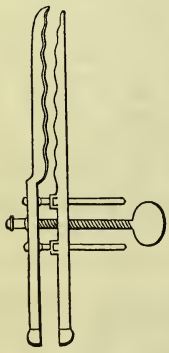

muss. Die Anlegung geschieht auf folgende Weise (Fig. 69): Liegt der Darm nahe an der Haut, so geht man mit dem Finger ein und führt in jedes Darmende eine Branche für sich ein, dann schiebt man das Instrument vor, aber nicht zu hoch gegen die Bauchhöhle hinauf, sondern so, dass die Spitzen an der Stelle liegen, wo die Darmröhren auseinandertreten, also nicht über der Gekrösanhaftung. Wäre die Hautwunde zu klein oder zu weit von der Darmöffnung entfernt, dann müsste in jedes Darmrohr eine starke Sonde und auf diesen die Branchen des Enterotoms eingeführt werden. Man darf das Instrument nicht gleich zu fest schrauben, aber auch nicht zu lose, damit die Gangrän bald eintritt. Man schraubt so weit, als es der Kranke vertragen kann, und fixirt das Instrument, indem man es es auf eine weiche Unterlage legt, welche man unmittelbar vor die Fistelöffnung bringt; dann schraubt man täglich mehr zu. Würden durch die entzündliche Schwellung die Schmerzen zu heftig, so kann man etwas nachlassen. Während der Compression treten häufig kleine Oeffnungen und Perforationen auf, welche manchmal sehr schwer zu finden sind; je weiter oben eine solche Perforation erfolgt, desto gefährlicher ist der Zustand. Das Instrument läst man so lange liegen, bis es von selbst abfällt, was gewöhnlich am achten Tage geschieht *).

Fig. 69.

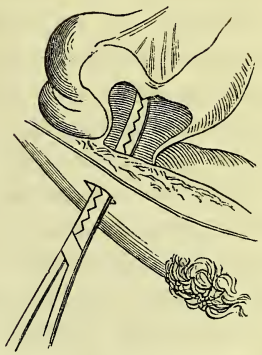

Während dem das Instrument angelegt ist, muss der Kranke streng diät gehalten werden. Häufig eintretende kolikartige Schmerzen haben keine so grosse Bedeutung als eine etwa auftretende Peritonitis. In diesem Falle muss die Darmscheere ganz entfernt werden. Aus dem Gesagten ersehen Sie, dass mit der Darmscheere ein so breites Stück vom Sporn ausgequetscht wird, als die Breite der Branchen beträgt. Dies genügt für alle Fälle; was nun noch vor der Scheidewand übrig bleibt, retrahirt sich. Man hat mannigfach an dem eben beschriebenen Verfahren herum modificirt, aber nie etwas

*) Ich sah in einem Falle, wo alle Sorgfalt angewendet wurde, ein kleines Loch in der Gegend der Gekrösanheftung entstehen; das Instrument war schon einige Tage abgefallen; die Kranke starb an Darmperforation. Bei der Section fanden wir fast in der Mitte des grossen Netzes 2 Rosinen von einem Kuchen, den die Kranke kurz vor ihrem Tode gegessen hatte.

verbessert. Ich zeige Ihnen hier als die bekanntesten Instrumente die Enterotome von *Ludwig* und *Delpech*.

Ersteres hat an den Enden zwei breite Scheiben und soll ein grosses breites Stück am Septum zum Absterben bringen. Dieses Instrument kann nur bei sehr grosser Oeffnung und sehr breiter Scheidewand angebracht werden, und in diesen seltenen Fällen erreicht man den Zweck mit dem Dupuytren'schen Enterotom ebenso.

Delpech's Instrument hat am Ende 2 hohle nussschalenähnliche Knöpfe. Diese umfassen den Sporn, und in der Mitte derselben sehen Sie eine Feder durchgehen; es soll damit zuerst ein Loch in die Scheidewand gemacht und von diesem herab dieselbe durchtrenut werden. Es ist gar kein Vortheil davon einzusehen, aber die Schwierigkeit bei der Anlegung ist noch grösser als bei dem vorhergehenden.

Das Instrument von *Liotard* soll denselben Zweck, wie das *Delpech*'sche, erreichen, ist aber noch viel complicirter.

Bis jetzt haben Sie den ersten und wichtigsten Theil der Heilung eines Anus praeternaturalis kennen gelernt, die Conditio sine qua non, die Entfernung des Sporns; der zweite Theil ist die Schliessung der äusseren Wunde.

Wenn die Oeffnung klein, der zum Darmlumen führende eiternde Gang ziemlich lang ist, so heilt die Oeffnung bald von selbst, oder unter leichter Cauterisation mit dem Glüheisen oder Lapis.

Ist jedoch die Oeffnung sehr weit und die Schleimhaut des Darmes ausgestülpt, dann ist in der Regel alles vergebens, was zur Heilung angewendet wird, und man muss sich mit palliativer Hülfe begnügen, d. h. man gibt dem Kranken gute Bandagen, die den Abfluss des Kothes etwas verhindern; aber auch diese verbessern die traurige Lage der Unglücklichen wenig.

Die operativen Verfahren, die man zur Schliessung der Oeffnung empfohlen hat, sind:

1. Die direkte Naht, Auffrischen und Nähen der Ränder.

2. Plastik, entweder das Auflegen eines birnförmigen gestielten Lappens, oder das Bilden eines seitlichen oben und unten mit der Haut in Verbindung bleibenden Lappens, der verschoben auf die Oeffnung zu liegen kömmt.

In einem Falle habe ich die *Burow*'sche Plastik, die Methode der gleichschenklichen Dreiecke gemacht. Am 3. Tage brach Alles auf, und die Oeffnung erweiterte sich zur ursprünglichen Grösse. Ich kann Ihnen sagen, dass ich weder von der Naht, noch von der Plastik je einen Erfolg sah.

Druckfehler.

Pag.	1,	Zeile	1	von	oben,	statt Bauchs lies Bruch's.
„	2,	„	2	„	„	„ Bauchpforte lies Bruchpforte.
„	7,	„	22	„	„	„ er lies es.
„	11,	„	4	„	unten,	„ Spielwurm lies Spulwurm.
„	12,	„	6	„	„	„ adscendenz lies adscendens.
„	16,	„	16	„	oben,	„ aberen lies oberen.
„	26,	„	2	„	unten,	„ War lies Waren.
„	33,	„	10	„	„	„ Nackrücken lies Nachrücken.
„	57,	„	4	„	„	„ hinter externa sind die 2 Silben terna wegzulassen.
„	59,	„	8	„	oben,	„ Abominal lies Abdominal.
„	68,	„	3	„	„	„ Satorius lies Sartorius.
„	85,	„	3	„	„	„ Bauchgeschwulst lies Bruchgeschwulst.
„	90,	„	19	„	„	„ Cadavars lies Cadavers.
„	103,	„	13	„	„	„ Bruchstücken lies Bruchsäcken.
„	106,	„	10	„	„	„ übliches lies üblichen.
„	126,	„	4	„	„	„ am lies im.
„	148,	„	21	„	„	„ Verwachsungen lies Verwechslungen.
„	177,	„	10	„	„	„ abgezogen lies abgebogen.
„	196,	„	2	„	„	„ ihrer lies ihre.
„	205,	„	20	„	unten,	„ Holzpelotte lies Hohlpelotte.
„	228,	„	13	„	oben,	„ schneide lies durchschneide.
„	230,	„	14	„	„	„ dieser lies diese.

In unterzeichnetem Verlag erschien ferner:

Luja, Dr. C., Kurzgefasste und übersichtliche Darstellung der Pathologie und Therapie der venerischen Krankheiten nach den neuesten Forschungen. Zum Gebrauche für Studirende und Aerzte. Preis fl. 1. oder 18 ngr.

Sandreczki, Dr. Max. Theod., Ueber die exarticulatio pedis in tarso. Mit einer statistischen Tabelle und einer Tafel. Inaugural-Abhandlung der medizinischen Facultät zu Würzburg vorgelegt. 1865. Preis 36 kr. oder 10 ngr.

A. Stuber's Buchhandlung in Würzburg.